

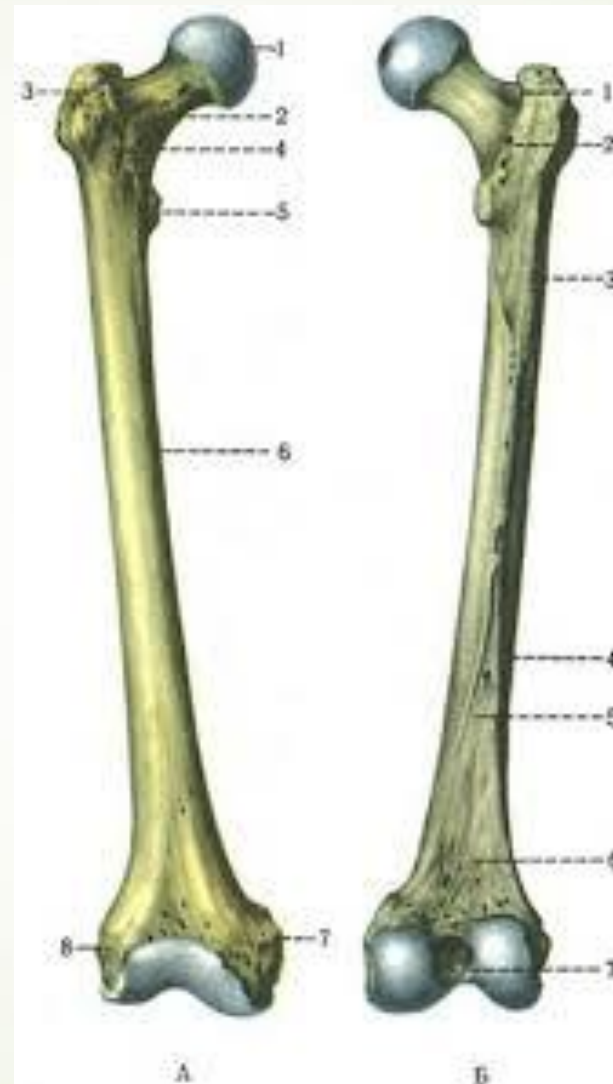



У чоловіка 70 років внаслідок падіння стався перелом **стегнової кістки**. Яке **найпоширеніше місце** перелому цієї кістки у даному випадку?

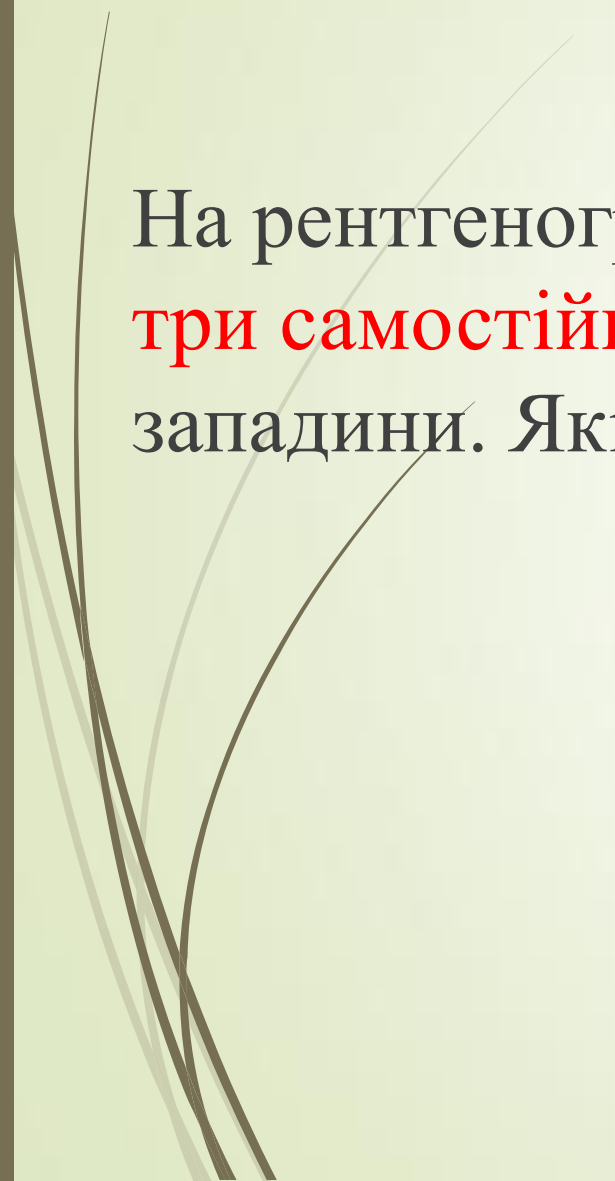
- 
- 
- A. Виростки
 - B. Середина
 - C. Верхня третина
 - D. Нижня третина
 - E. Шийка



Відповідь Е.Шийка



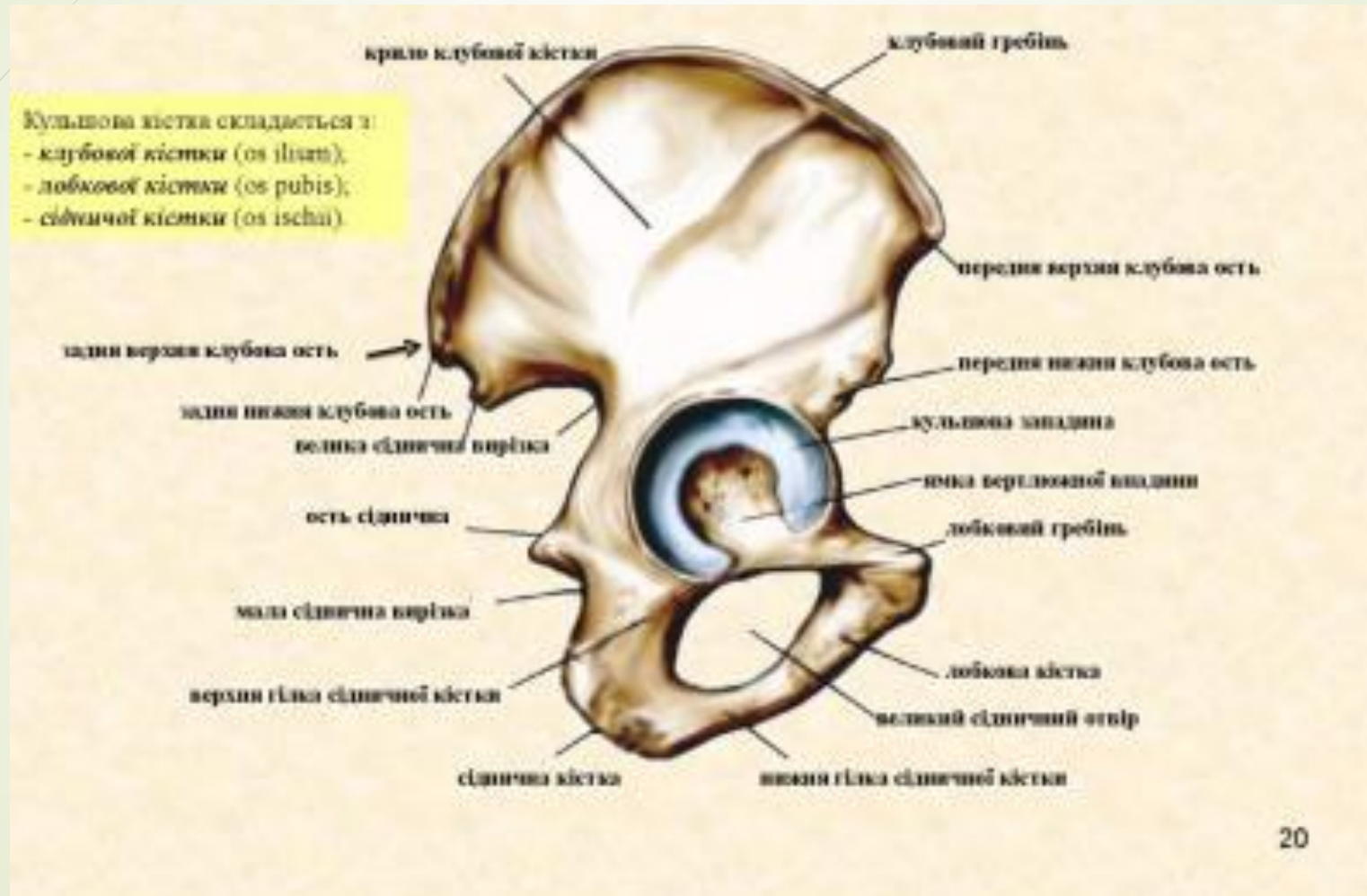


На рентгенограмі тазової кістки у новонародженого визначаються **три самотійні кістки**, які з'єднані хрящем в ділянці кульшової западини. Які це кістки?



- 
- 
- A.** Клубова, лобкова, сіднича
 - B.** Лобкова, сіднича, стегнова
 - C.** Сіднича, стегнова, крижова
 - D.** Клубова, крижова, куприкова
 - E.** Крижова, лобкова, куприкова

Відповідь А.Клубова , лобкова , сіднича.



На рентгенограмі тазу видно, що всі **три частини тазової кістки** відокремлені проміжками, які відповідають хрящу, який є невидимим на рентгенограмах. Для якого віку це характерно?





A. До 25 років

B. До 16 років

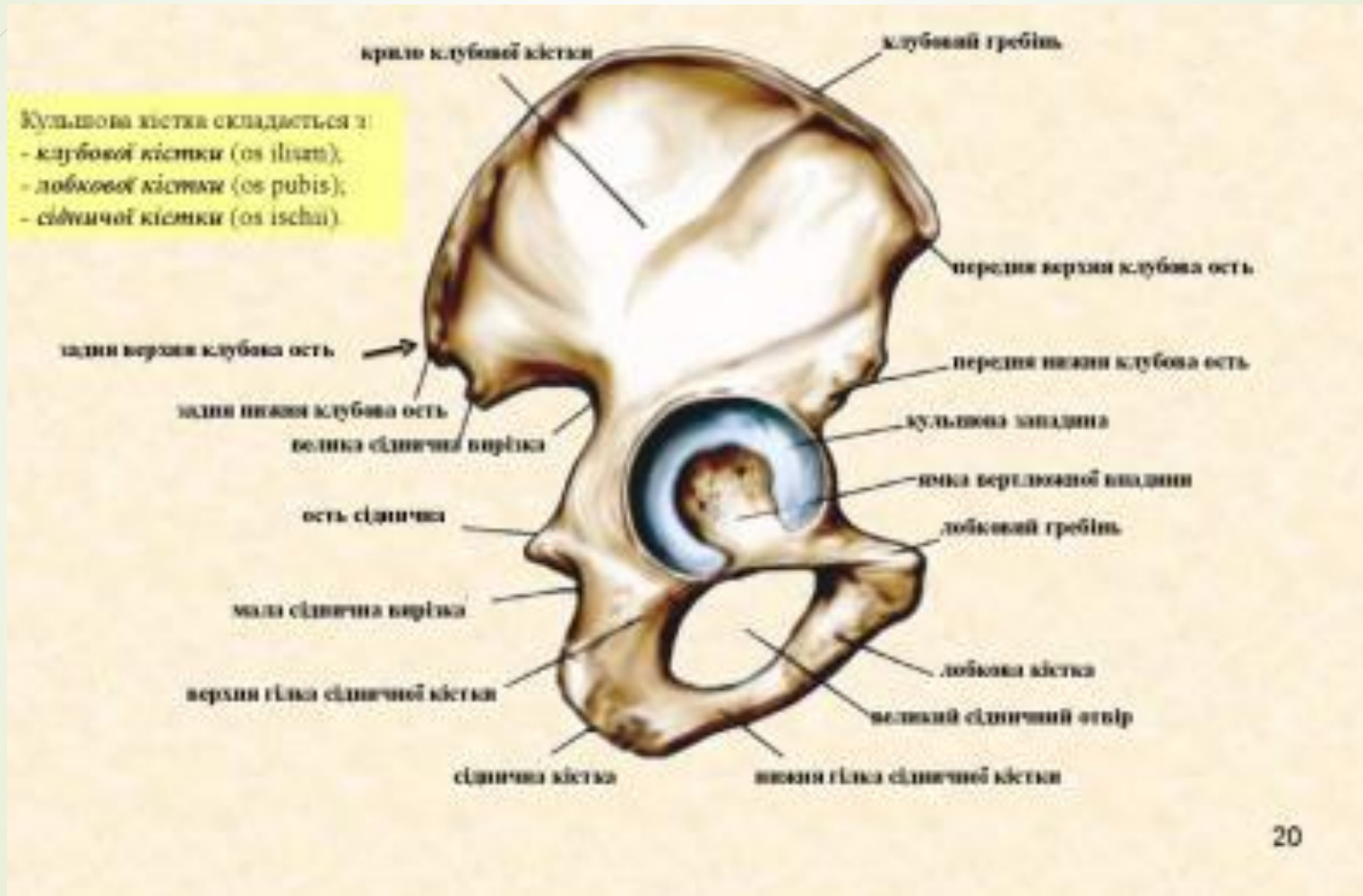
C. До 30 року


D. До 40 років

E. До 50 років



Відповідь В. До 16 років





Після зіштовхнення двох автомобілів у одного з водіїв відзначається деформація у **середній третині лівої гомілки**, сильний біль, особливо при спробі рухати лівою гомілкою. З рани виступають кінці кістки тригранного січення, посилюється крововтрата. Які кістки можуть бути пошкодженні?



А. Малогомілкова кістка

В. Стегнова кістка

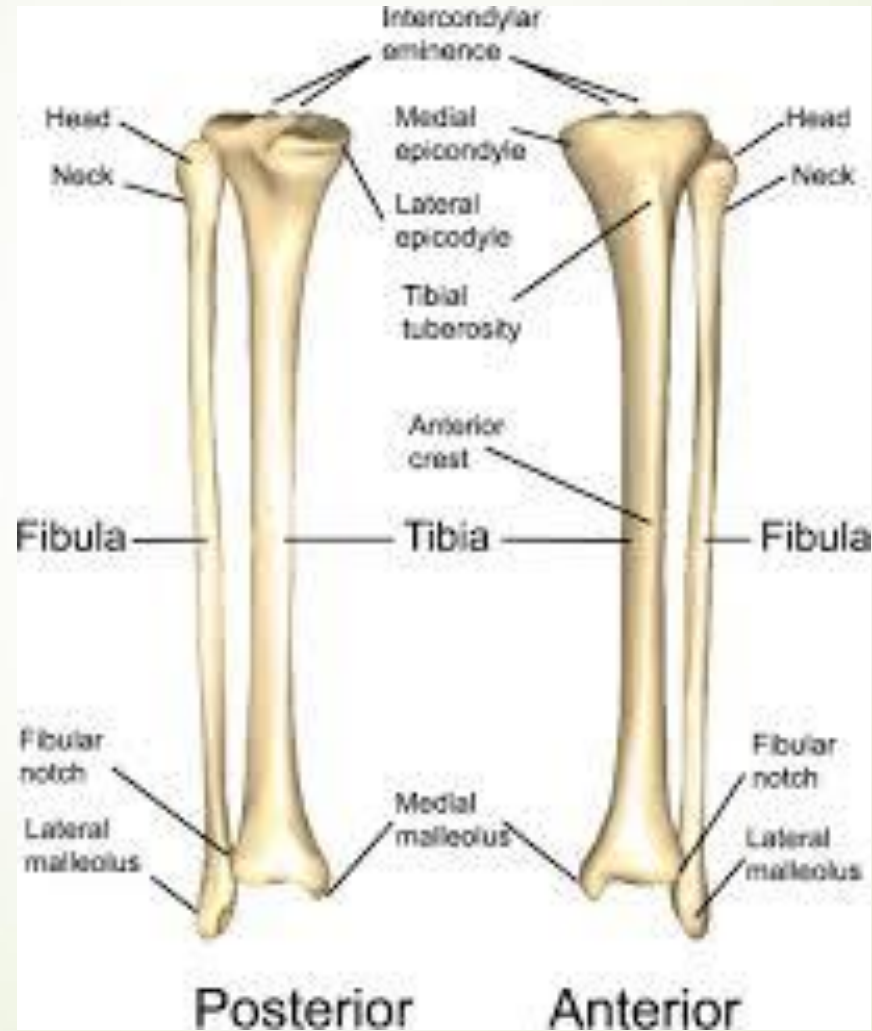С. Великогомілкова кістка


Д. Наколінок

Е. Надп'яткова




Відповідь С. Великогомілкова кістка

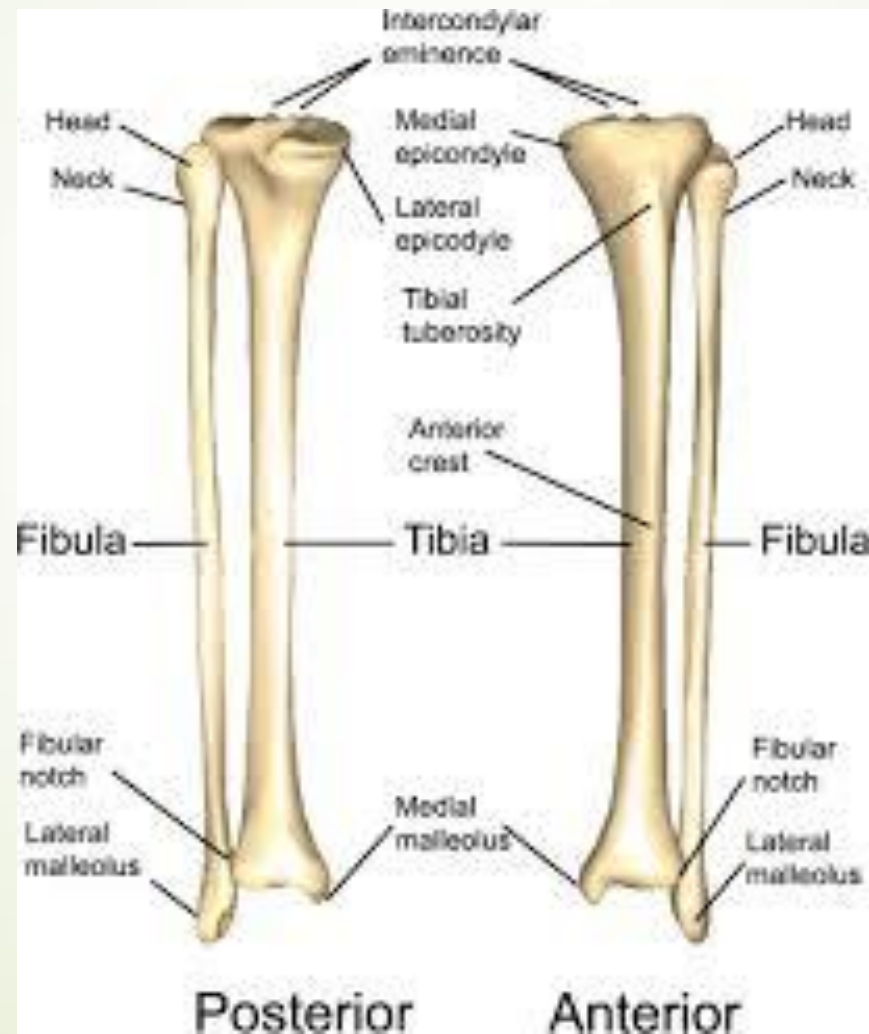






У потерпілого травма в результаті прямого удару по **внутрішній поверхні середньої третини гомілки**. Перелом якого анатомічного утворення найбільш вірогідний?

- 
- A. Діафіз великогомілкової кістки
 - B. Дистальний епіфіз малогомілкової кістки
 - C. Дистальний епіфіз великогомілкової кістки
 - D. Проксимальний епіфіз великогомілкової кістки
 - E. Проксимальний епіфіз малогомілкової кістки

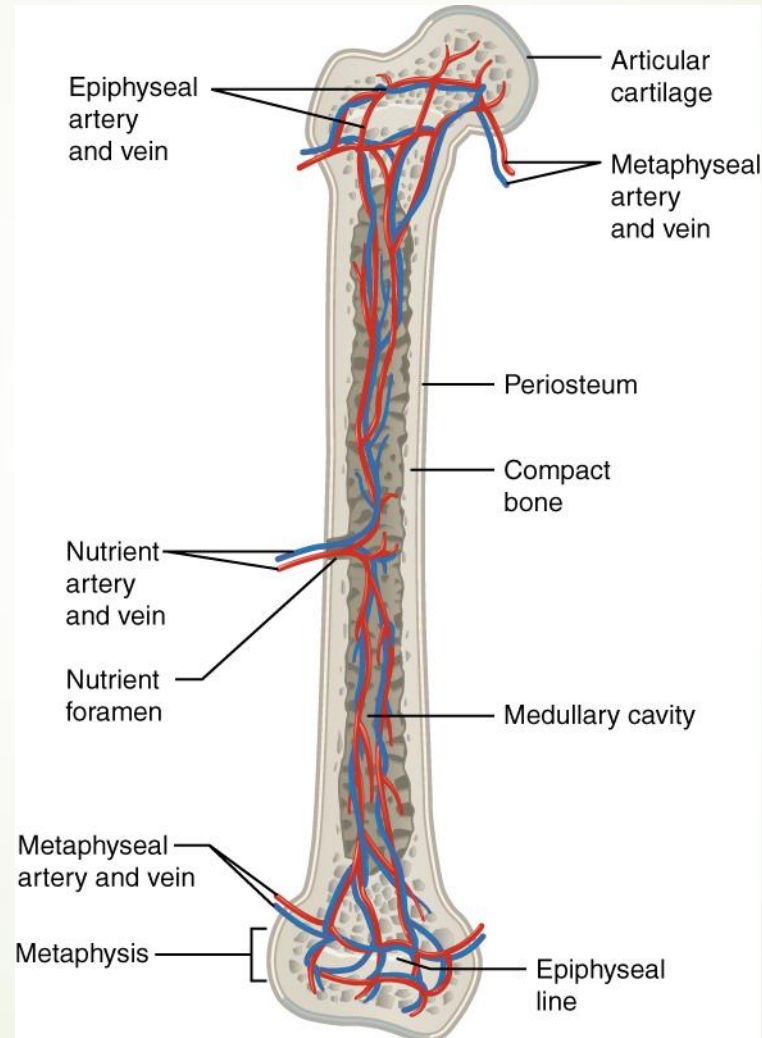
Відповідь А. Діафіз великогомілкової кістки




- 
- У травматологічне відділення поступив хлопчик 10 років з травмою **правого стегна**. На рентгенограмі не виявлено перелом стегнової кістки, але видно **темні проміжки** на її проксимальному і дистальному кінцях. Що це?

- 
- 
- А. Метаепіфізарний хрящ
 - В. Епіфіз
 - С. Діафіз
 - D. Суглобовий хрящ
 - Е. Апофіз

➤ А .Метаепіфізарний хрящ





Будівельник упав з висоти на лівий бік і відчув сильний біль у верхній третині лівого стегна. Стати на ліву ногу не може, рухів в лівій нижній кінцівці виконати не вдається. **Посилюється набряк у ділянці лівого кульшового суглоба** з ознаками крововтрати. Які кістки можуть бути пошкоджені?



А.Шийка стегнової кістки

В.Ребра

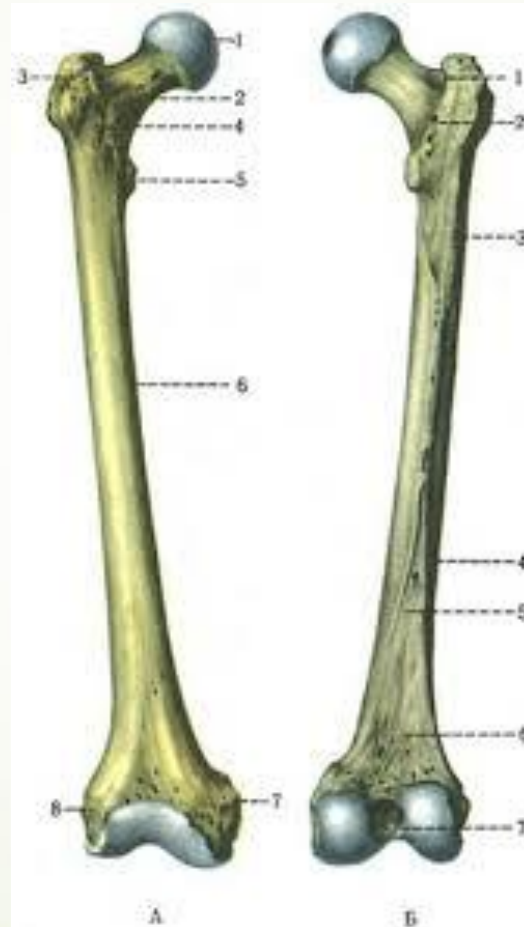
С.Лобкова кістка


Д.Поперекові хребці

Е.Крижова кістка



А. Шийка стегнової кістки





Жінка похилого віку, госпіталізована зі скаргами на **різкий біль**, набряк в ділянці правого **кульшового суглобу**, що з'явилася після падіння. При огляді: стегно приведене всередину, рухи в кульшовому суглобі порушені. Перелом, якої кістки або її частині визначив лікар?



А.Тіло стегнової кістки

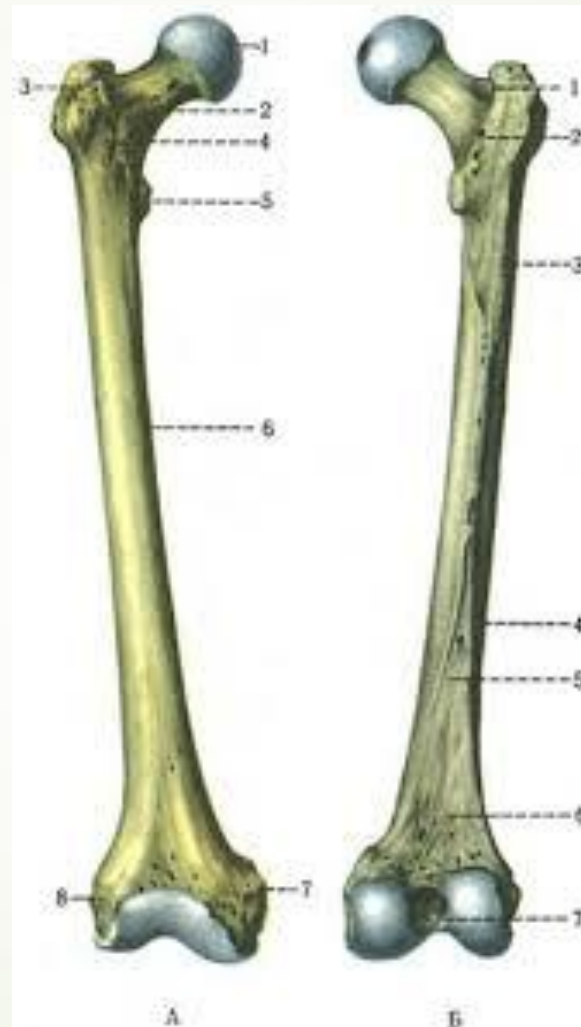
В.Шийка стегнової кістки


С.Виростки стегнової кістки

Д.Лобкова кістка



Е.Сіднича кістка

В. Шийка стегнової кістки

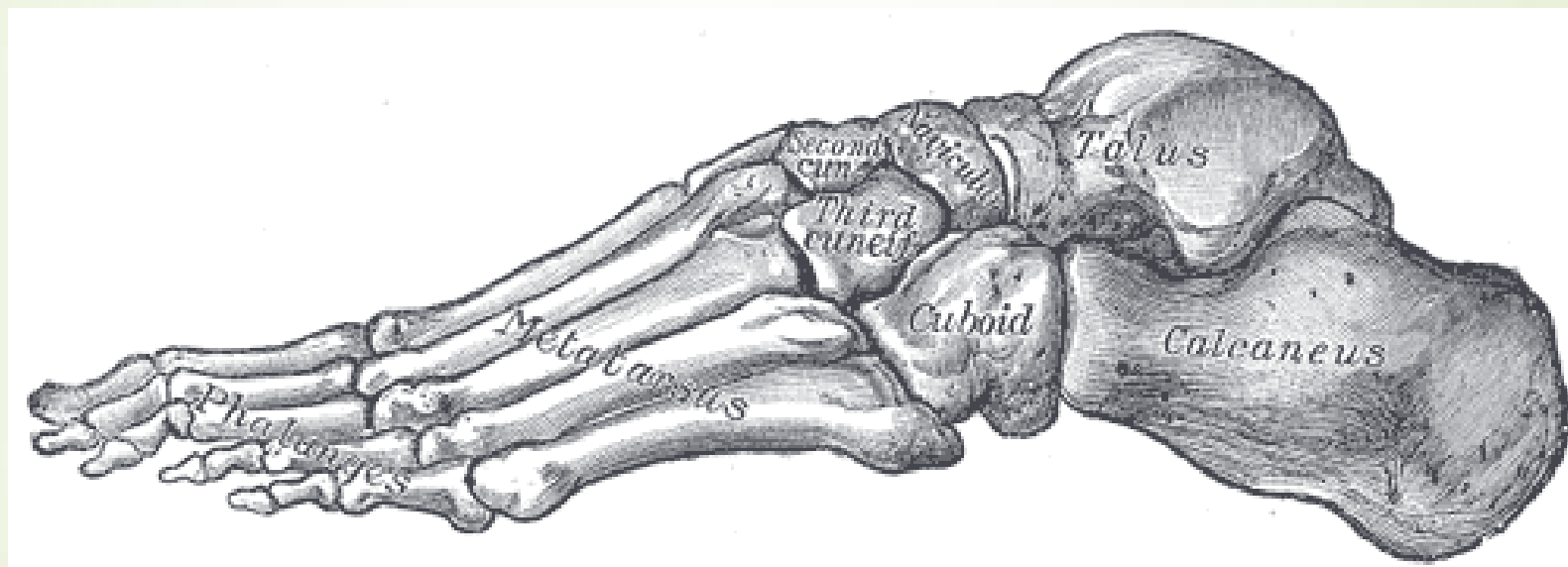




Після невдалого стрибка з висоти спортсмена було доставлено до травмпункту зі скаргами на різкий біль та набряк в області правої стопи. При обстеженні **права стопа в задній її третині різко болюча** при пальпації, є синець на підошві, рухи в гомілковостопному суглобі здійснюються в повному обсязі. Які **кістки** можуть бути пошкоджені?

- 
- 
- А.П'яткова кістка
 - В.Великогомілкова кістка
 - С.Променева кістка
 - Д.Фаланги пальців стопи
 - Е.Малогомілкова кістка

А.П'яткова кістка



Because of a fall a 70-year-old man had a **femur fracture**. In what part of femur do fractures happen the most often?





A. Middle

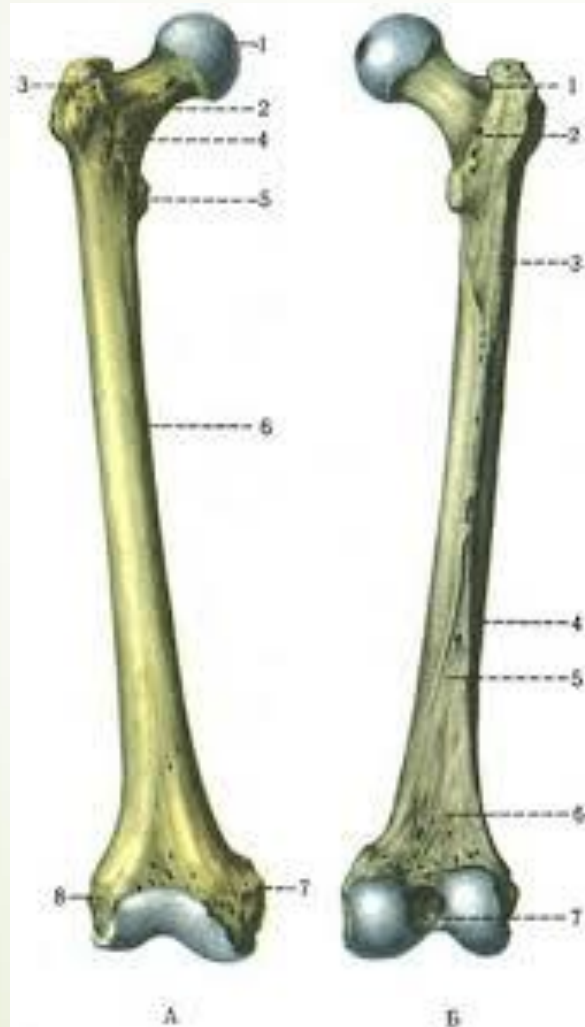
B. Neck

C. The upper third

D. The lower third

E. Condylus

B. Neck



During a football match a player-injured a knee joint. A roentgenogram shows the fracture of the **bone**, which is in the thickness of the **quadriceps muscle of the thigh tendon**. To what group of bones does this bone refer?





A. Sesamoid bones

B. Flat bones


C. Tubular bones

D. Pneumatic bones

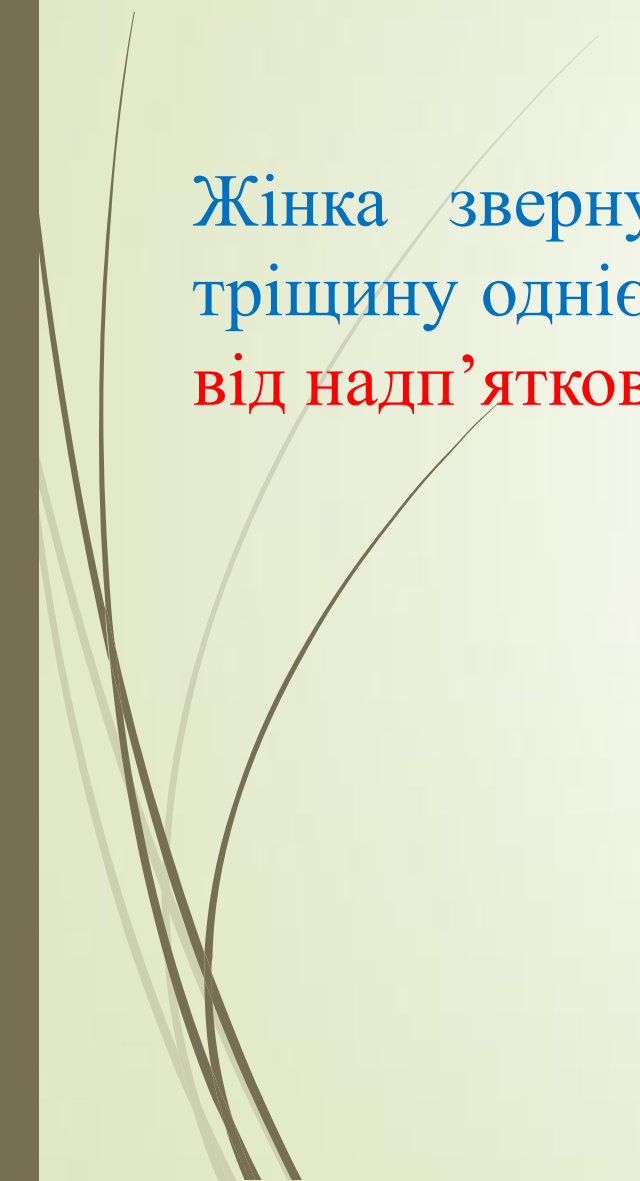
E. Mixed bones



A. Sesamoid bones



Жінка звернулася до травматологічного пункту. Лікар виявив тріщину однієї із кісток **заплесна**, яка розташована **донизу та позаду від надп'яtkової кістки**. Яка саме кістка пошкоджена?





А. Човноподібна

В. П'яткова

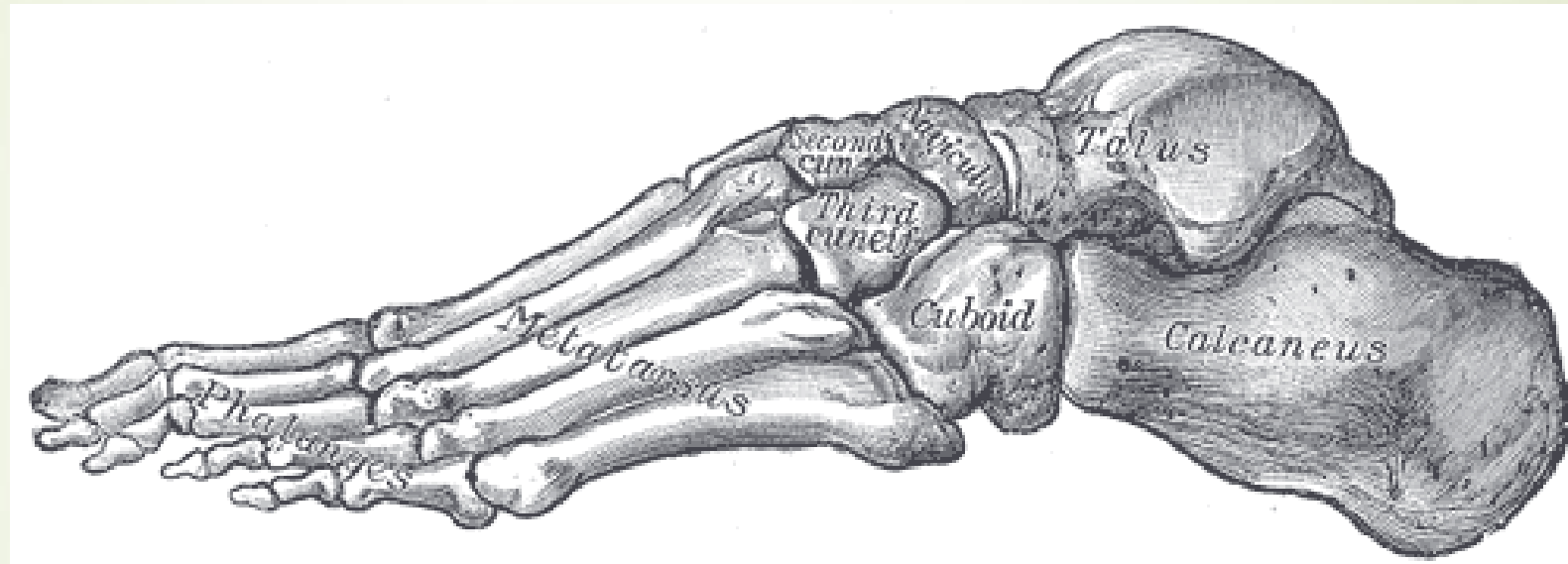
С. Клиноподібна


Д. Кубоподібна

Е. Надп'яткова






В.П'яткова



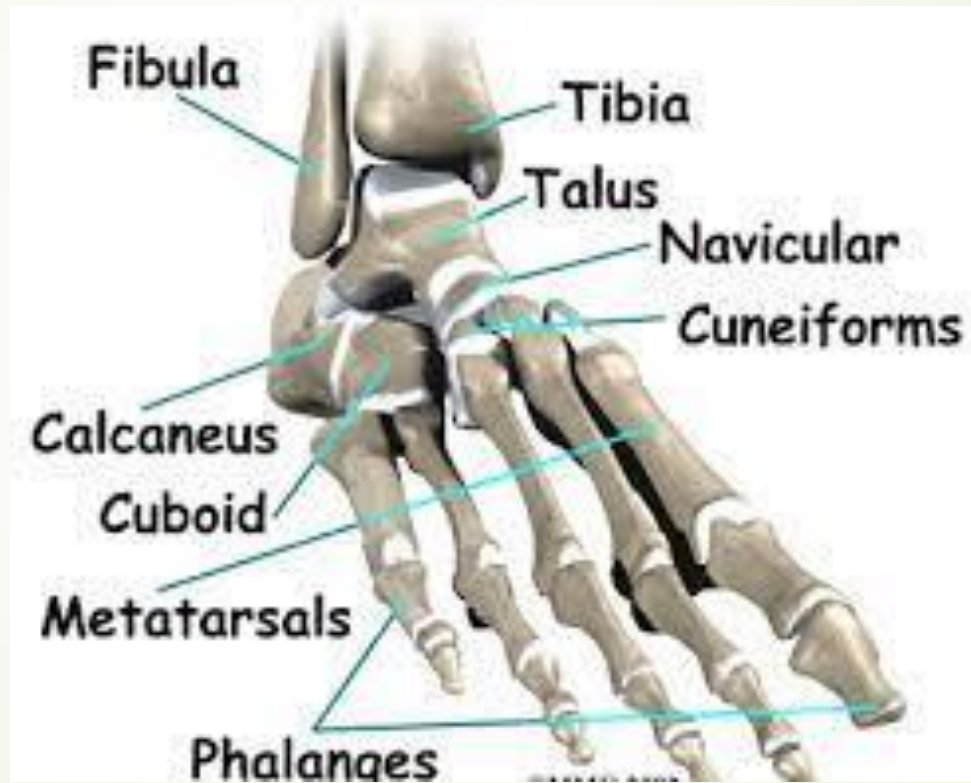

До травматологічного пункту звернувся до лікаря чоловік у якого сильно **видовжені пальці на стопі**. Яка аномалія у людини?





- 
- А.Арахнодактилія
 - В.Полідактілія
 - С.Синдактілія
 - D.Амелія
 - Е.Адактілія
- 

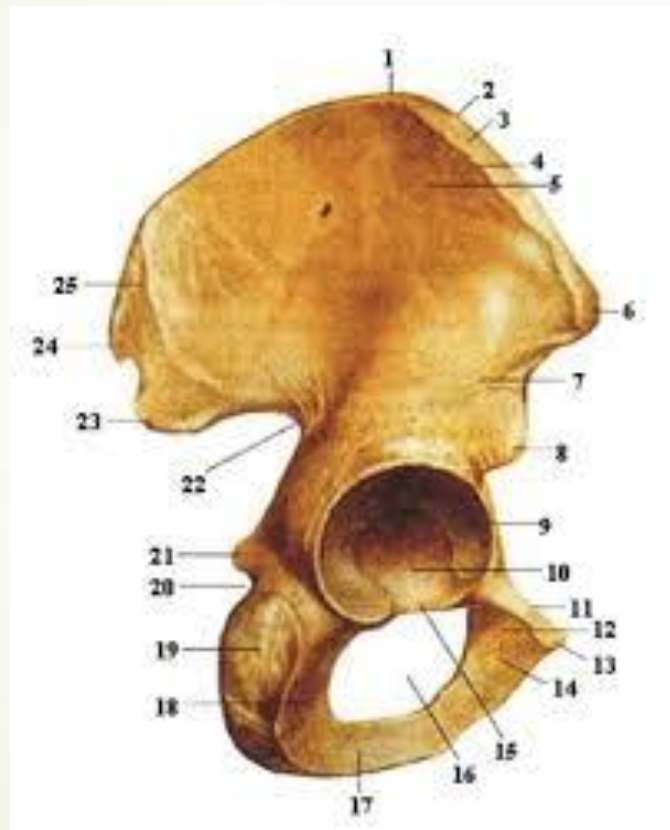
А.Арахнодактилія







- 
- 
- У хворого перелом кістки, на якій розташована затульна борозна.
Яка це кістка?

- 
- 
- А.Клубова
 - В.Крижова
 - С.Сіднича
 - Д.Лобкова
 - Е.Куприкова
 -

➤ А.Клубова



- 
- 
- У чоловіка після автокатастрофи виявлено тріщина кульшової западини. Яка кістка пошкоджена?

- 
- 
- А.Тазова
 - В.Крижова
 - С.Стегнова
 - Д.Великогомілкова
 - Е.Лопатка

► А.Тазова

