

При падінні на приведену до тулуба праву руку постраждалий відчув хруст та різкий біль у **верхній третині правого плеча**.
Рухи у плечі неможливі, є деформація у верхній його третині.
Які кістки можуть бути пошкоджені?



А.Лопатка

В.Плечова кістка

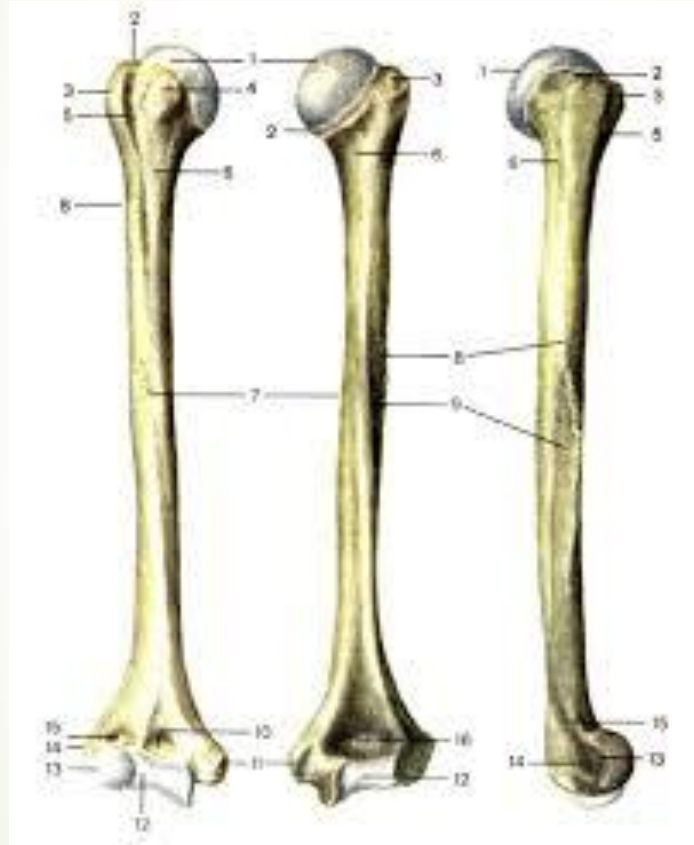С.Ключиця


Д.Груднина

Е.Ребра



Відповідь В. Плечова кістка





Під час ожеледиці жінка впала на витягнену руку і відчула різкий біль. З'явилась деформація у **нижній третині правого передпліччя**, набряк і неможливість рухів у правій кисті. Які **кістки** можуть бути пошкоджені?



A. Тазова кістка

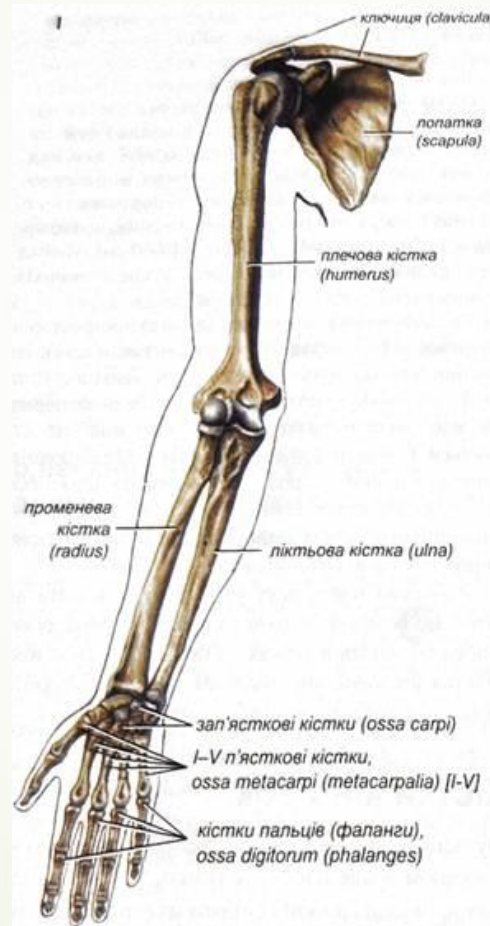
В. Півмісяцева кістка та перша п'ясткова кістка


С. Плечова кістка та лопатка

Д. Кістки п'ястка та фаланг пальців руки



Е. Променева та ліктьова кістки

Відповідь Е. Променева та ліктьова кістки

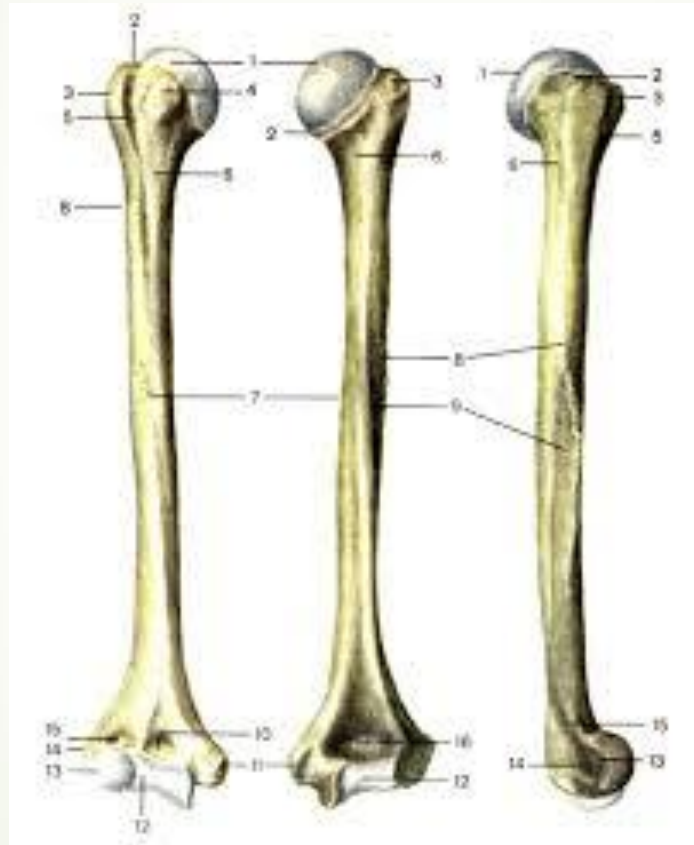




За даними статистики, найчастіше переломи кісток трапляються як у юнаків, так і у людей похилого віку в ділянці розташування **хірургічної шийки**. Вказати, на якій із перерахованих кісток знаходиться даний утвір?

- 
- 
- A. Fibula
 - B. Radius
 - C. Femur
 - D. Humerus
 - E. Talus

Відповідь D. Humerus





У дитини перелом плечової кістки. Зламана рука почала відставати в рості. Яка частина кістки постраждала ?



A. Епіфіз

B. Метафіз

C. Діафіз


D. Апофіз

E. Кістковомозковий канал




Відповідь В.Метафіз





Рентгенологічно у пацієнта діагностовано перелом плечової кістки в ділянці міжгорбкової борозни. Сухожилок якого м'яза може бути травмований уламками кістки в першу чергу?

- 
- A. Двоголового м'яза плеча
 - B. Дельтоподібного м'яза
 - C. Великого круглого м'яза
 - D. Найширшого м'яза спини
 - E. Великого грудного м'яза

Відповідь А. Двоголового м'яза плеча



Постраждалого в аварії водія доставлено у стаціонар з ушкодженням **медіального надвиростка плечової кістки**. Який нерв при цьому може бути ушкоджений?



A. n. Ulnaris

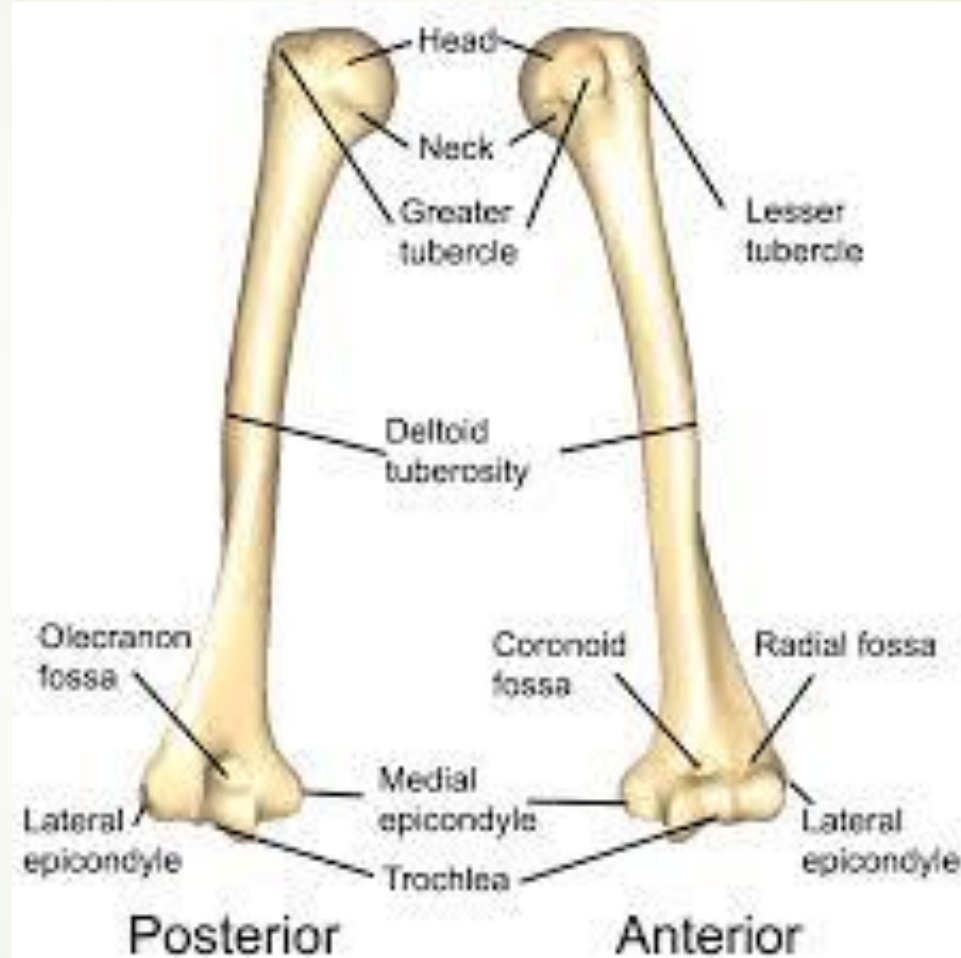
B.n. radialis


C.n. axillaries

D.n. muscolocutaneus

E.n. medianus

Відповідь А. n. Ulnaris





В травмпункт доставлено дитину 5 років з приводу травми правої верхньої кінцівки. На рентгенівському зображенні виявлено прелом дистальних відділів кісток передпліччя , а також відсутність точок **скостеніння в os trapezium та os trapezoideum**. В якому **віці** закладаються точки скостеніння в цих кістках?




A. 8 років

B. 6 років

C. 3 роки


D. 5 років

E. 10 років






■ В.6 років



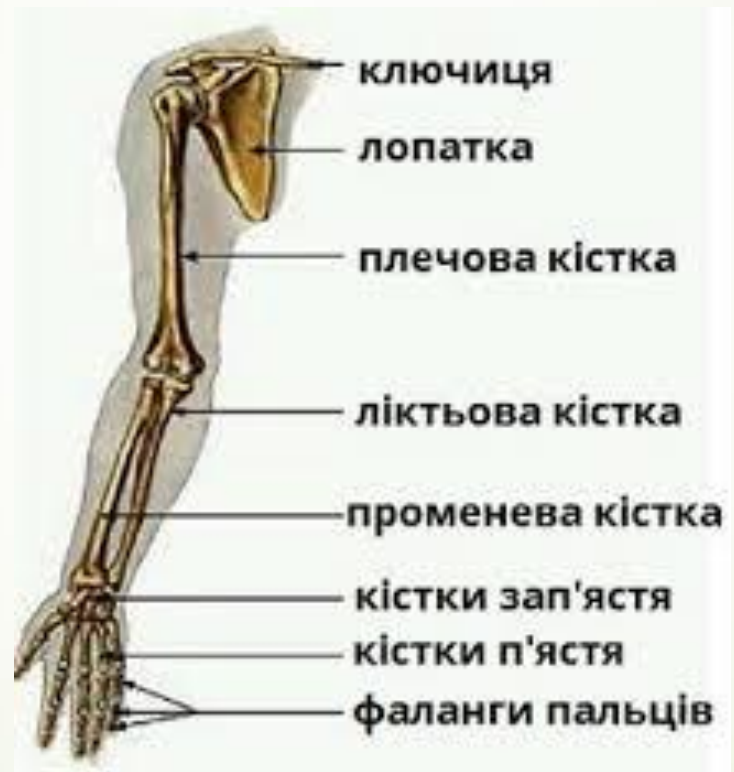

► Під час огляду пацієнта виявлено перелом **латеральної кістки передпліччя** в середній третині. Частина якої кістки передпліччя травмована?



- 
- 
- А.Епіфіз променевої кістки
 - В.Метафіз ліктьової кістки
 - С.Діафіз променевої кістки
 - D.Епіфіз ліктьової кістк
 - Е.Діафіз ліктьової кістки

► С. Діафіз променевої кістки



According to statistics, bones fractures of young and elderly people most often happen in the **surgical neck** area.

What bone has this formation?





A. Fibula

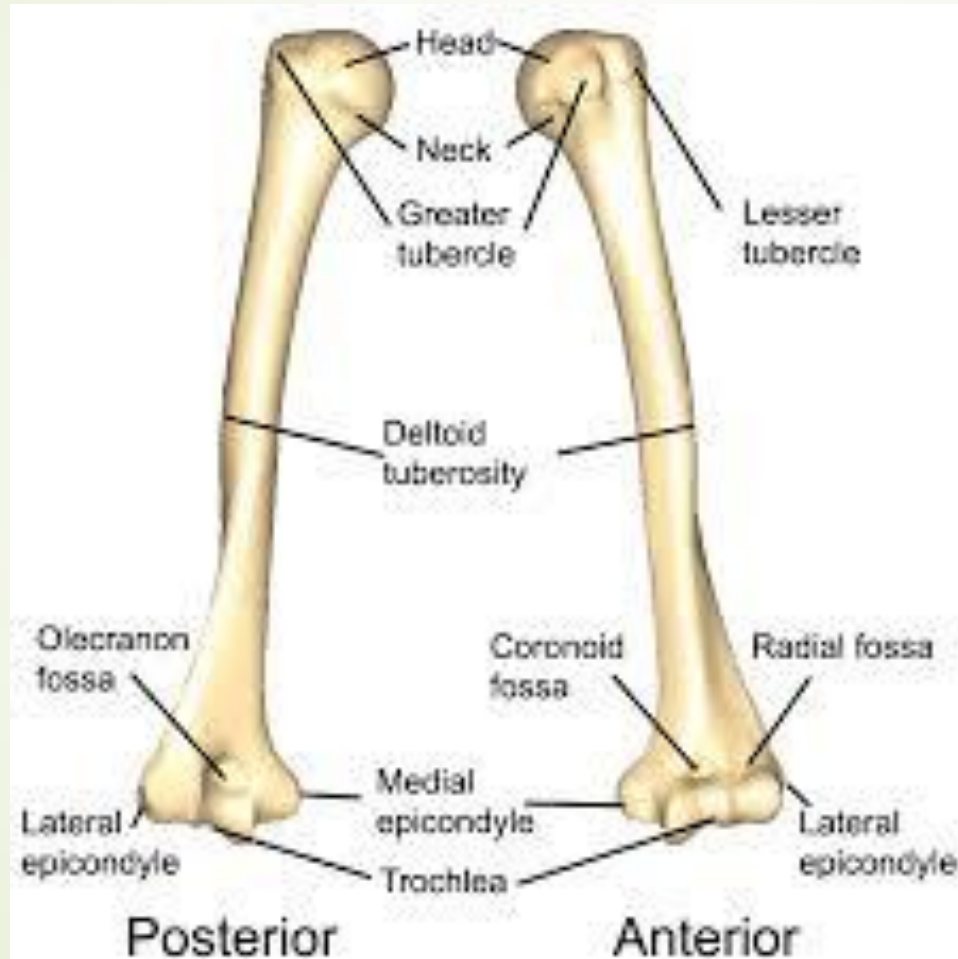
B. Radius

C. Tibia

D. Humerus

E. Talus



D. Humerus





Які кістки кисті **моноепіфізні**?




- 
- 
- А.Фаланги пальців
 - В.Горохоподібна
 - С.Головчаста
 - D. Гачкувата
 - Е.Всі кістки зап'ястка




А.Фаланги пальців





Під час травми пошкоджена кістка зап'ястку яка відноситься до **сесамоподібних кісток**, що це за кістка?





А.Півмісяцева

В.Горохоподібна

С.Головчаста

Д.Човноподібна

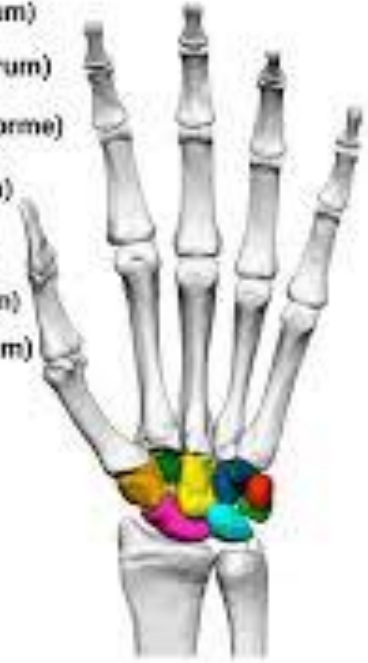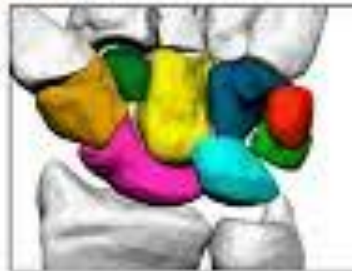Е.Кістка –трапеція







В.Горохоподібна

Кістки зап'ястка

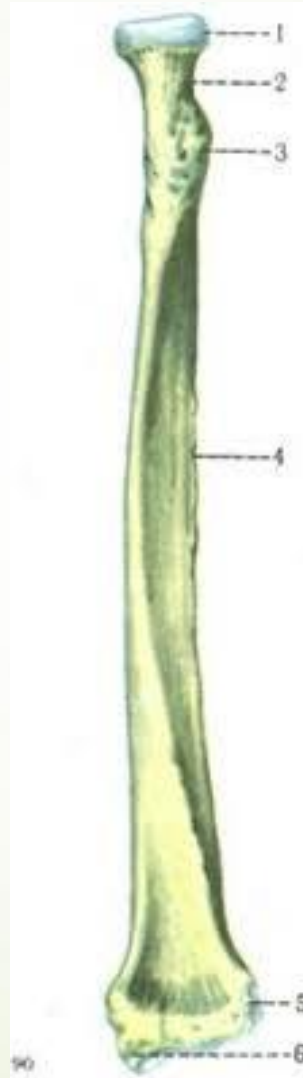
- Човноподібна кістка (os scaphoideum)
- Півмісяцева кістка (os lunatum)
- Тригранна кістка (os triquetrum)
- Гороховидна кістка (os pisiforme)
- Кістка трапеція (os trapezium)
- Трапецієподібна кістка (os trapezoidum)
- Головаста кістка (os capitatum)
- Гачкувата кістка (os hamatum)



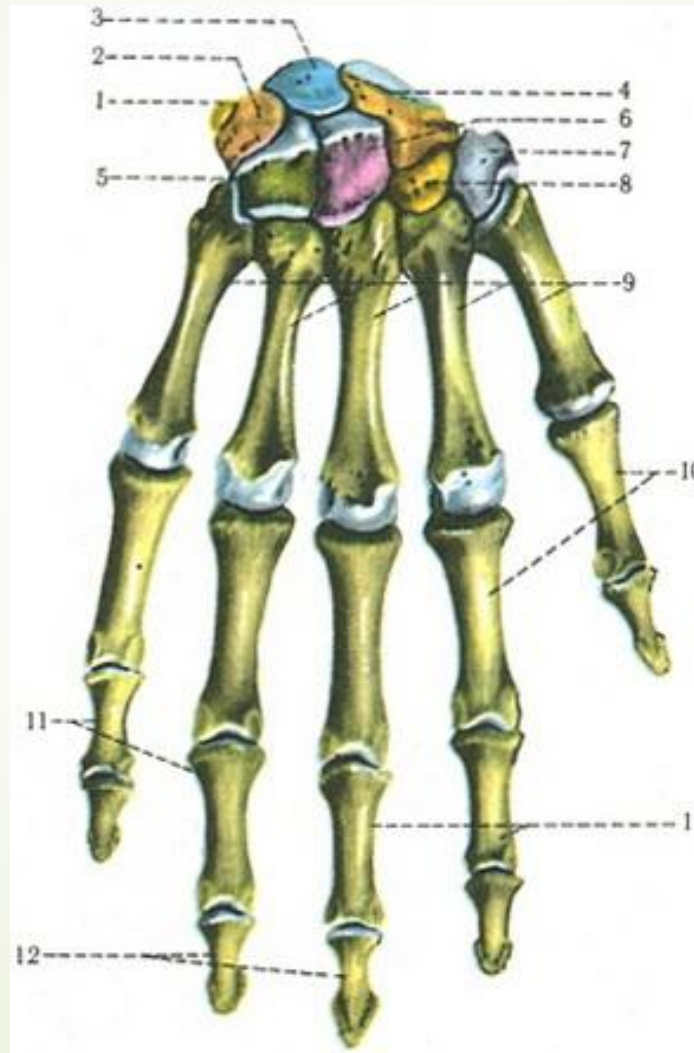
- 
- На рентгенограмі перелом кістки, що знаходиться на латеральній стороні передпліччя. Яка кістка зламана?
- 



- 
- 
- А.Променева
 - В.Плечова
 - С.ЛіКТЬОВА
 - Д.Човноподібна
 - Е.Перша зап'ясткова

➤ А. Променева



► Які частини не виділяють в скелеті кисті?



- 
- 
- A.Tarsus
 - B.Metacarpus
 - C.Carpus
 - D.Phalanges digitorum manus
 - E.Всі відповіді вірні





➔ A.Tarsus

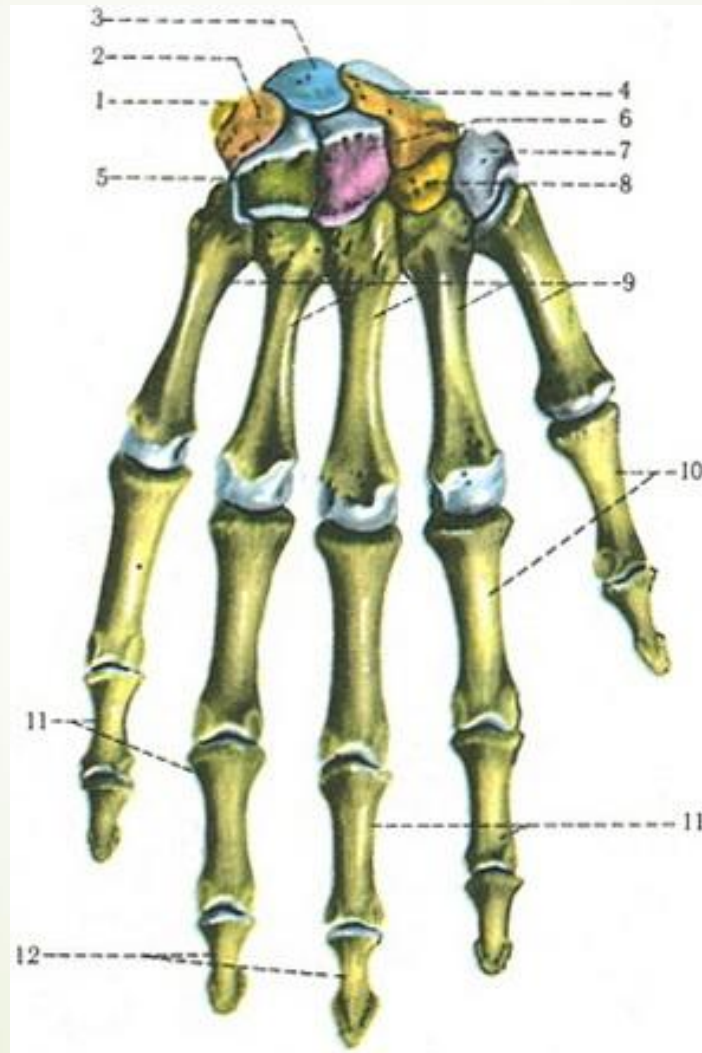



■ Яка з перерахованих кісток не входять в дистальний ряд кісток зап'ястка?




- 
- 
- A.Os lunatum
 - B.Os trapezoideum
 - C.Os capitatum
 - D. Os hamatum
 - E.Os trapezium



➤ A. Os lunatum





Під час падіння на пряму руку людина отримала травму. М'язи плечового поясу напружені, різко виступає плечовий відросток лопатки, під ключицею **пальпується головка плечової кістки**. Який діагноз можна поставити?



- 
- 
- А. Вивих у плечовому суглобі
 - В. Вивих у груднино-ключичному суглобі
 - С. Вивих в акроміально-ключичному суглобі
 - D. Перелом плечової кістки
 - Е. Перелом ключиці
 -

■ А. Вивих у плечовому суглобі

