

1. При виконанні оперативного втручання в області **пахвової** порожнини, хірургу необхідно виділити артеріальну судину, яка оточена **пучками плечового сплетення**. Яка це артерія?

A. a. axillaris

B. a. profunda brachii

C. a. vertebralis

D. a. transversa colli

T. a. subscapularis

*A. a. axillaris*

2. У травматологічне відділення доставлено потерпілого з відкритим переломом плечової кістки, сильною кровотечею і пошкодженням судини, яка проходить **разом з n. axillaris** в топографічному отворі - **foramen quadrilaterum**. Яка це судина?

- A. a. circumflexa humeri posterior
- B. a. brachialis
- C. a. circumflexa humeri anterior
- D. a. profunda brachii
- E. a. circumflexa scapulae

A. a. circumflexa humeri posterior

3. У чоловіка 35 років під час травми задньої поверхні плеча був пошкоджений променевий нерв і артеріальна судина, яка проходить поруч з ним в *canalis humeromuscularis*. Яка артерія була пошкоджена?

A. a. radialis

B. a. axillaris

C. a. profunda brachii

D. a. ulnaris

E. a. brachialis

C. a. profunda brachii

4. У приймальне відділення поступив хворий з переломом кісток кисті з сильною кровотечею в ділянці «анатомічної табакерки». Яка судина пошкоджена?

А. променева артерія

В. передня міжкісткова артерія

С. ліктьова артерія

Д. задня міжкісткова артерія

Е. поверхнева долонна дуга

А. променева артерія

5. У хворого відкритий перелом **нижньої третини передпліччя**, який супроводжується масивною кровотечею. Які судини треба притиснути, щоб зупинити кровотечу?

- A. плечову артерію
- B. ліктюві артерії
- C. променеу артерію
- D. підключичну артерію
- E. хребетні артерії

A. плечову артерію

6. Після автомобільної катастрофи пацієнт звернувся в лікарню з різаною раною передньої поверхні плеча і артеріальною кровотечею. Яка артерія кровоснабжає цю ділянку?

A. a. brachialis

B. a. profunda brachii

C. a. radialis

D. a. axillaries

E. a. subscapularis

A. a. brachialis

7. Після травми м'яких тканин передпліччя виникла артеріальна кровотеча.

Для її тимчасової зупинки фельдшер бригади швидкої допомоги застосував пальцеве притиснення в ділянці *sulcus bicipitalis medialis*. Яка судина була перетиснена?

A. a. brachialis

B. a. profunda brahii

C. a. axillaris

D. a. collateralis ulnaris superior

E. a. radialis

A. a. brachialis

8. У хворої жінки 52-років після травми при огляді лікар констатував **зниження пульсації**, блідість шкіри і зниження температури в ділянці **великого пальця правої руки**. Пошкодження якої з артерій верхньої кінцівки найімовірніше приводить до таких наслідків?

A. a. princeps pollicis

B. a. interossea

C. a. ulnaris

D. a. digitalis communis

E. a. digitalis propria

A. a. princeps pollicis

9. Поранений робітник  
поступив у лікарню з  
різаною раною **передньої**  
**поверхні** плеча, з  
артеріальною кровотечею.  
Яка артерія пошкоджена?

A. a. brachialis

B. a. axillaris

C. a. profundabrachii

D. a. subscapularis

E. a. radialis

A. a. brachialis

10. При обстеженні хворих с захворюваннями серцево-судинної системи часто припадає порівнювати характер **пульсації судин** в симетричних точках правої і лівої половин тіла. Пульсацію якої артерії можна легко промацати на **передній поверхні нижньої третини передпліччя**?

- A. Променевої.
- B. Ліктьової.
- C. Передньої міжкісткової.
- D. Поверхневої долонної гілки.
- E. Задньої міжкісткової.

А. Променевої

11. При травмі у пацієнта 44 років виник розрив **сухожилків м'язів** лівої долоні, **поверхневих** кровоносних судин. Після оперативного втручання і видалення більшої частини некротично змінених тканин, кровотік був відновлений. За рахунок яких судин?

A. Aa. metacarpeae palmares

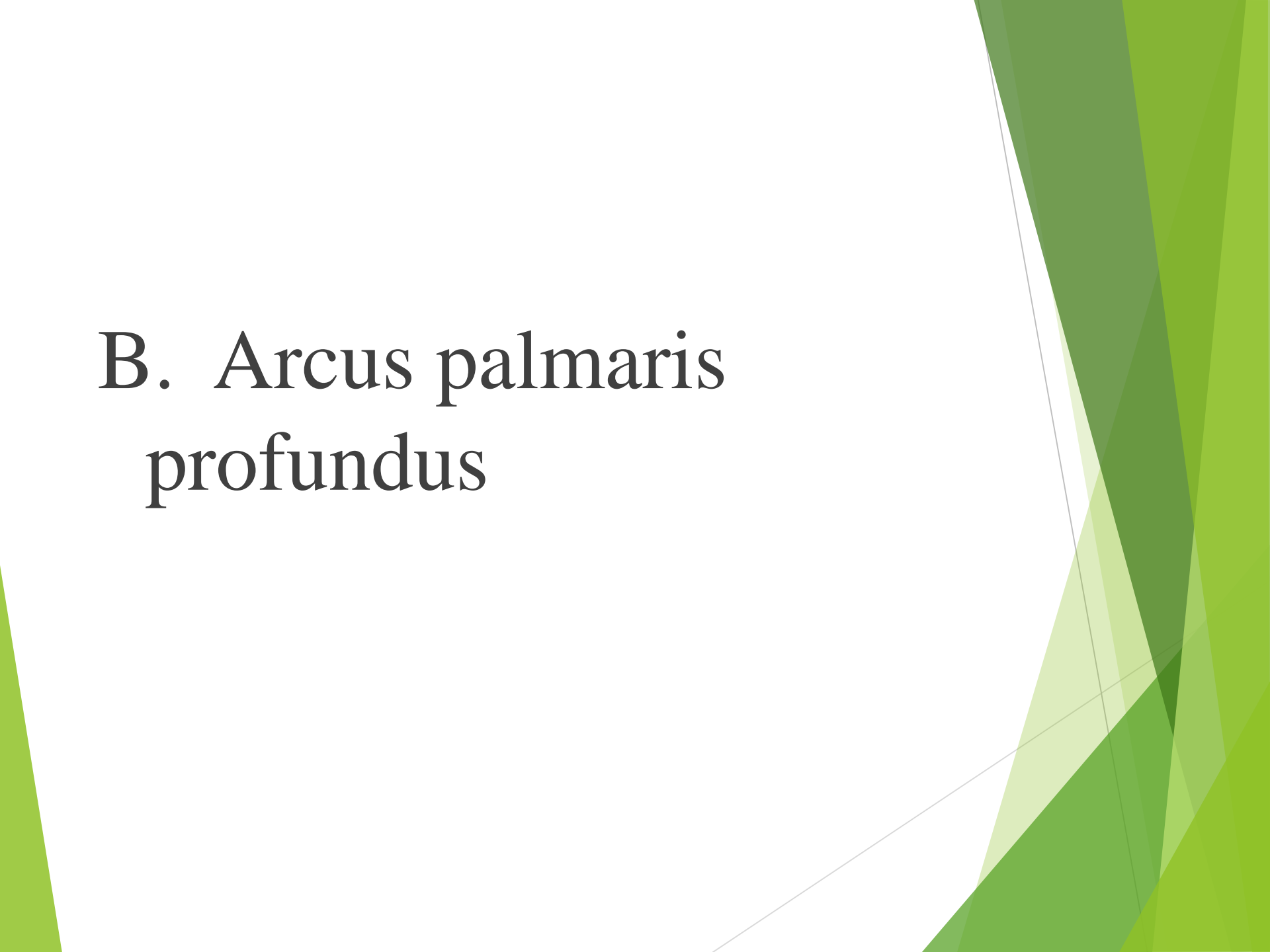
B. Arcus palmaris profundus

C. Arcus palmaris superficialis

D. Aa. perforantes

E. Aa.           digitales           palmares  
          communes

# B. *Arcus palmaris profundus*



12. У хворого діагностовано перелом в середній третині плечової кістки з пошкодженням променевого нерва. Яка артерія вірогідно буде ушкоджена разом з нервом?

- A. Глибока артерія плеча
- B. Передня огинаюча артерія плеча
- C. Задня огинаюча артерія плеча
- D. Верхня ліктьова бокова артерія
- E. Нижня ліктьова бокова артерія

# А. Глибока артерія плеча

13. Внаслідок травми плеча порушена цілісність **плечової артерії в нижній її частині**, що привело до її перев'язки. За рахунок яких гілок плечової артерії відновиться кровопостачання передпліччя?

- A. Глибокої артерії плеча.
- B. М'язових та нижньої бокової ліктьової.
- C. М'язових та верхньої бокової ліктьової.
- D. Верхньої та нижньої бокових ліктьових.
- E. М'язових.

А. Глибокої артерії плеча.

14. Після автомобільної катастрофи юнак 23 років звернувся у лікарню з різаною раною передньо-медіальної ділянки плеча з артеріальною кровотечею. Яка артерія уражена?

A. A. brachialis

B. A. radialis

C. A. axillaris

D. A. subscapularis

E. A. profunda brachii

A . A. brachialis

15. Для дослідження кровотоку лікар встановив датчик приладу в ділянці **sulcus bicipitalis medialis**. Яку **судину** обстежує лікар?

A. A. *radialis*

B. A. *axillaris*

C. A. *profunda brahii*

D. A. *brahialis*

E. A. *ulnaris*

D. A. brahialis

The slide features a white background with a decorative graphic on the right side. This graphic consists of several overlapping, semi-transparent green shapes in various shades, ranging from light lime green to dark forest green. These shapes are primarily triangular and polygonal, creating a layered, abstract effect. A thin, light gray line also runs diagonally across the lower right portion of the slide, intersecting the green shapes.