

При переході вулиці у невстановленому місці дитина була вдарена **бампером автомобіля** у лівий бік. Доставлена до лікарні, де при огляді виявлений кровоподтік на лівій половині грудної клітини, різка болючість при пальпації, при спробі здавити грудну клітину відчувається **хруст**. Які **кістки** можуть бути пошкоджені?



А.Ключиця

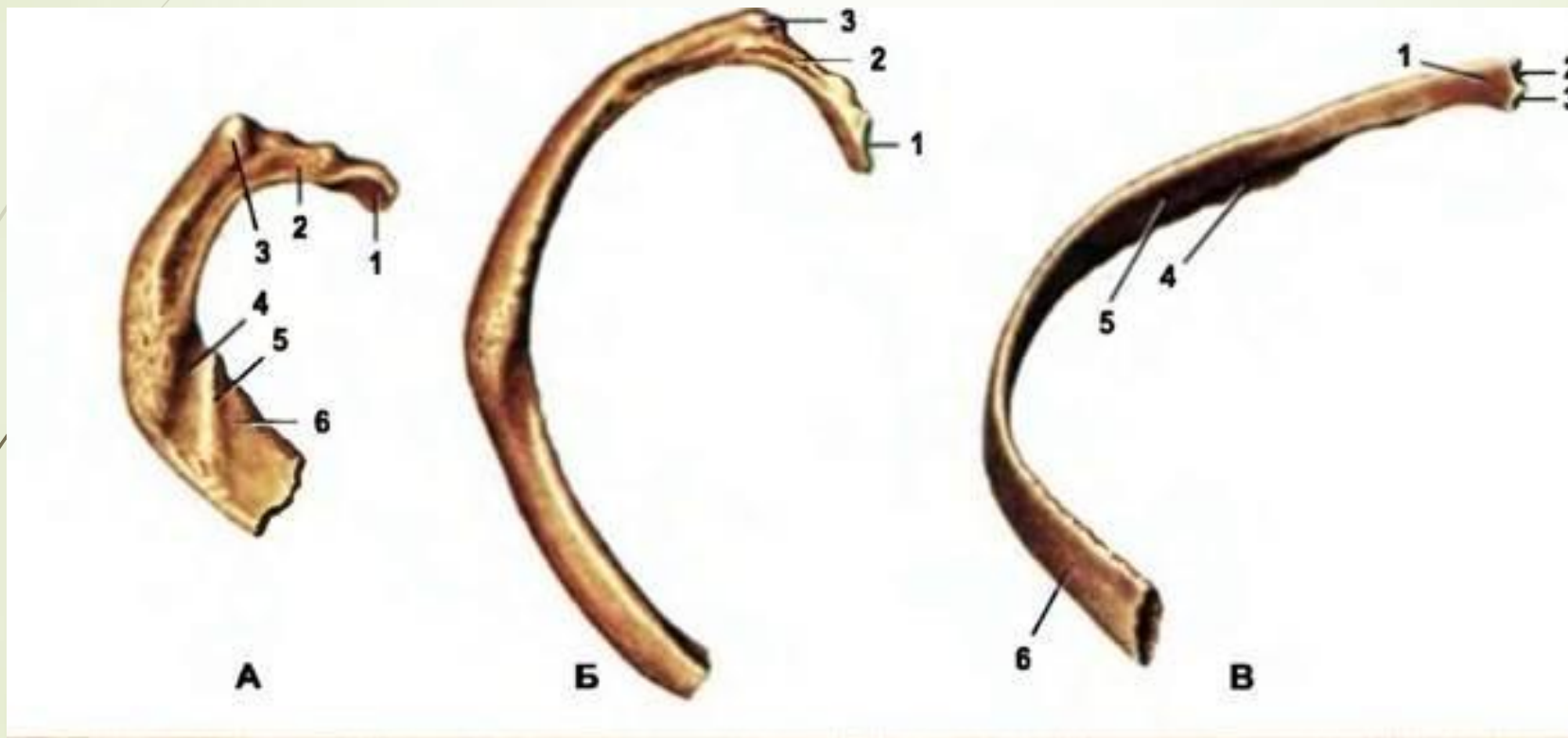
В.Грудні хребці


С.Ребра

Д.Лопатка


Е.Тазова кістка

Відповідь С. Ребра

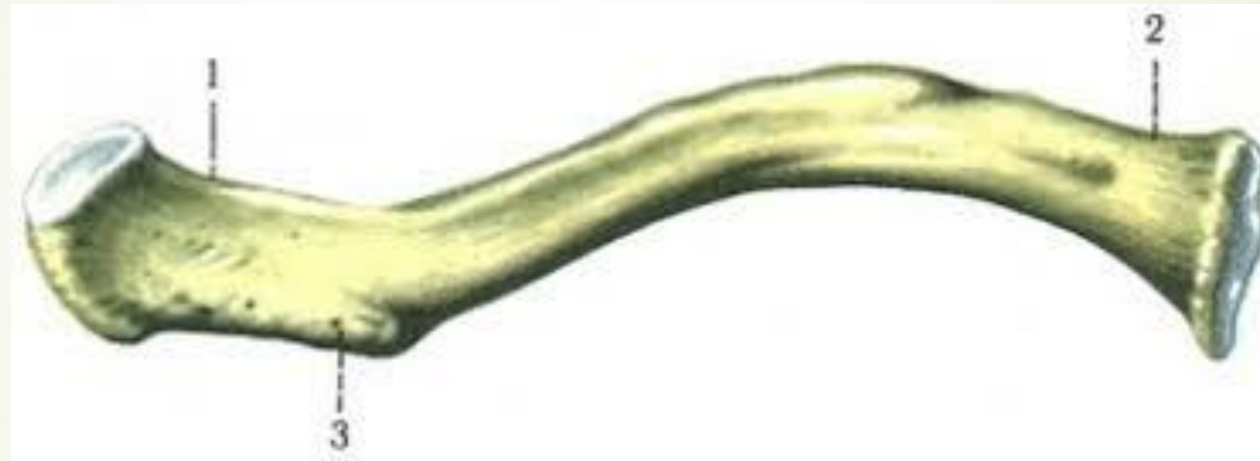



В якій із кісток скелету раніше ніж в інших з'являється
первинна точка окостеніння?

- 
- A. Плечова кістка
 - B. Лопатка
 - C. Ключиця
 - D. Стегнова кістка
 - E. Великогомілкова кістка

Відповідь С.Ключиця



У чоловіка в результаті удару в ділянці нижнього кута лопатки справа встановлені переломи ребер. Які ребра отримали пошкодження?



A.VI-VII

B.VIII-IX

C.X-XI

D.XII

E.I-III





Відповідь А. VI-VII



- 
- 
- ▶ Важливим топографічним орієнтиром тіла людини є реберна дуга. Хрящами яких ребер вона утворена?



➤ А.3 1 по 7

➤ В.3 7 по 10

➤ С.3 1 по 12

➤ D.3 11 по 12

➤ Е. Тільки 12

► В.3 7 по 10

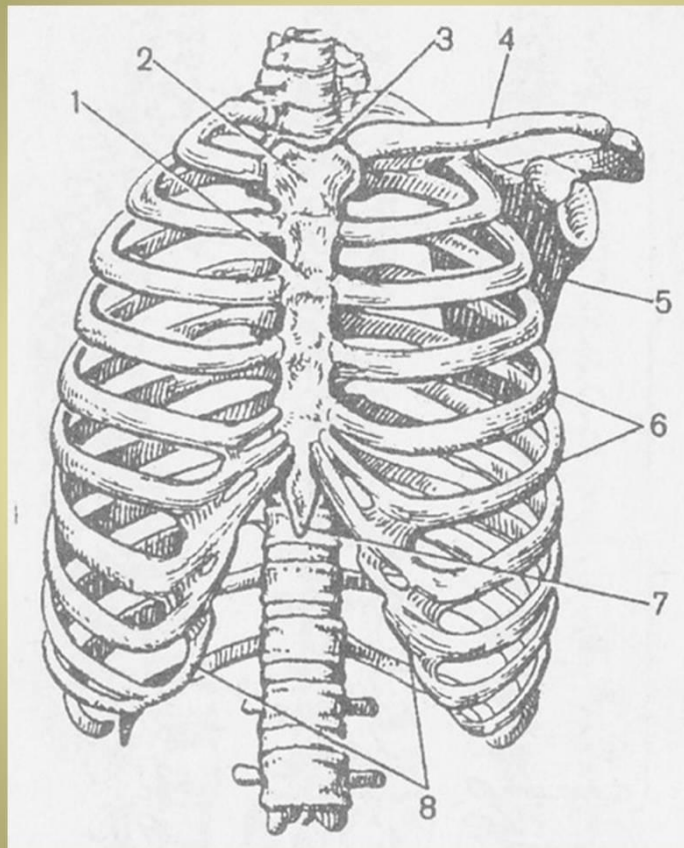



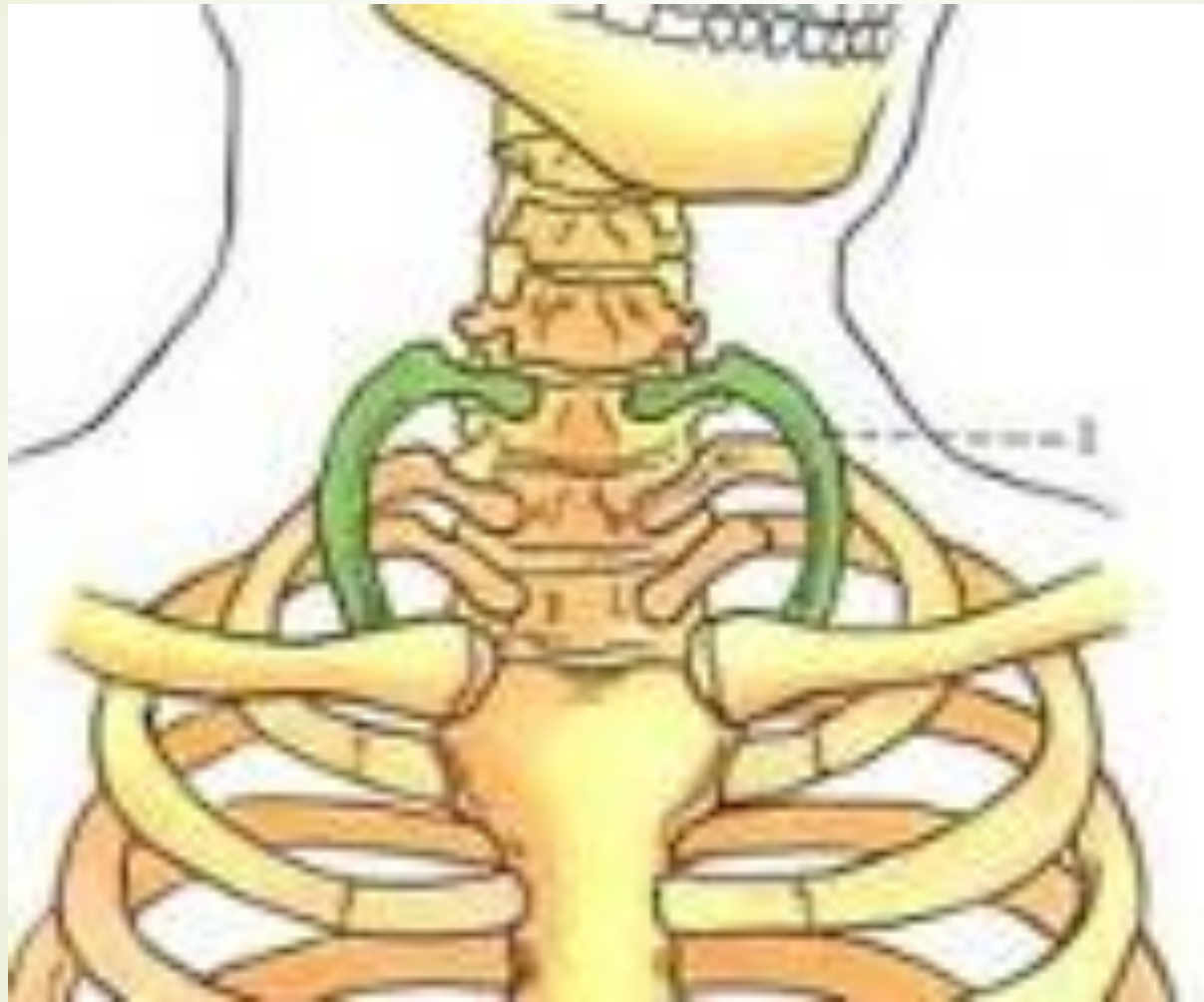



Рис. 87. Грудна клітка. Вигляд спереду: 1 — тіло грудини; 2 — рукоятка грудини; 3 — верхня апертура грудної клітки; 4 — ключиця; 5 — лопатка; 6 — ребра; 7 — мечоподібний відросток грудини; 8 — реберна дуга.

- 
- 
- При рентгенологічному обстеженні у дитини 7 років виявлено **шийне ребро**. Це:

- 
- 
- А. Патологія
 - В. Вада розвитку
 - С. Норма
 - D. Варіант розвитку
 - Е. Посттравматичне утворення

► В.Вада розвитку



- 
- Хворий при ДТП отримав травму в області ручки грудини. При пальпації відзначається хворобливість, припухлість. Ушкодження яких ребер з перерахованих можливо?



➤ A.I – II-III ребра

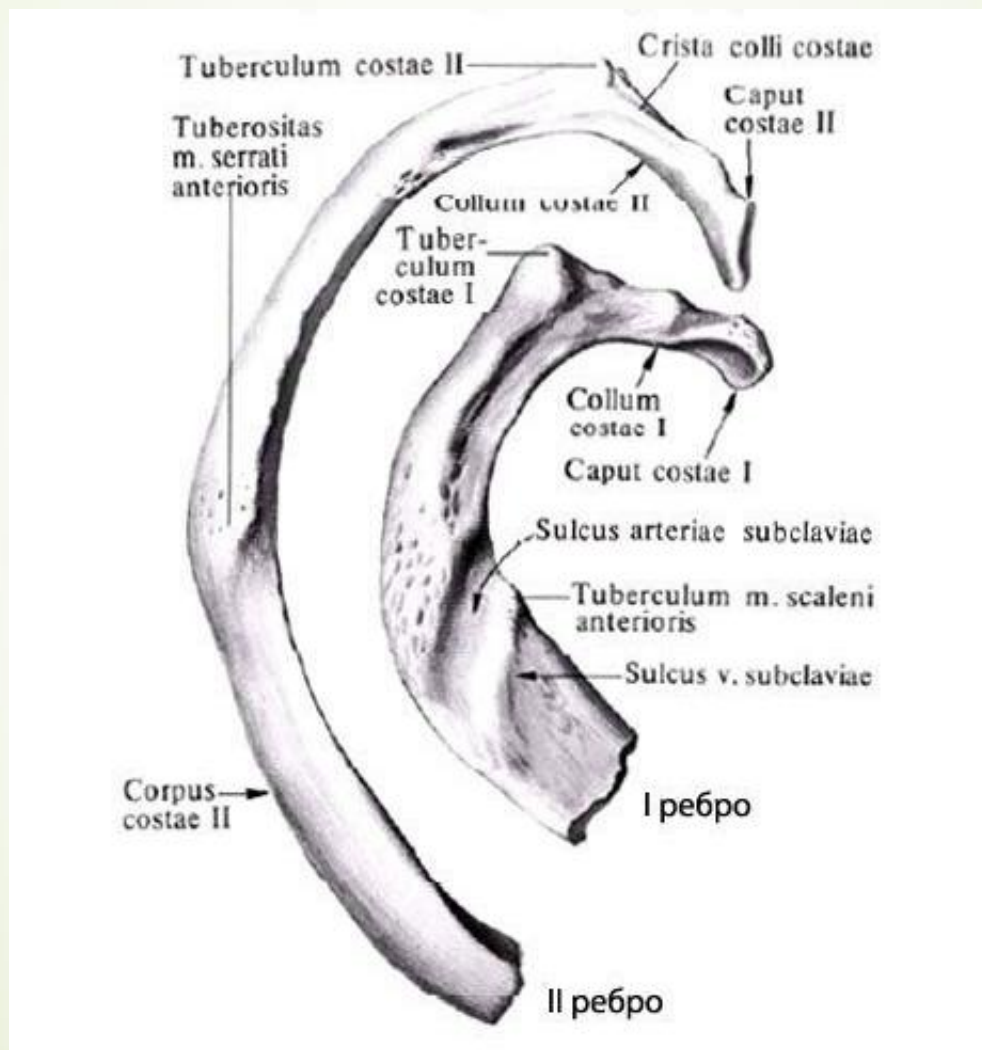
➤ B. I - II ребра


➤ C. II - III ребра



➤ D.IV ребра

➤ E.II - III - IV ребра

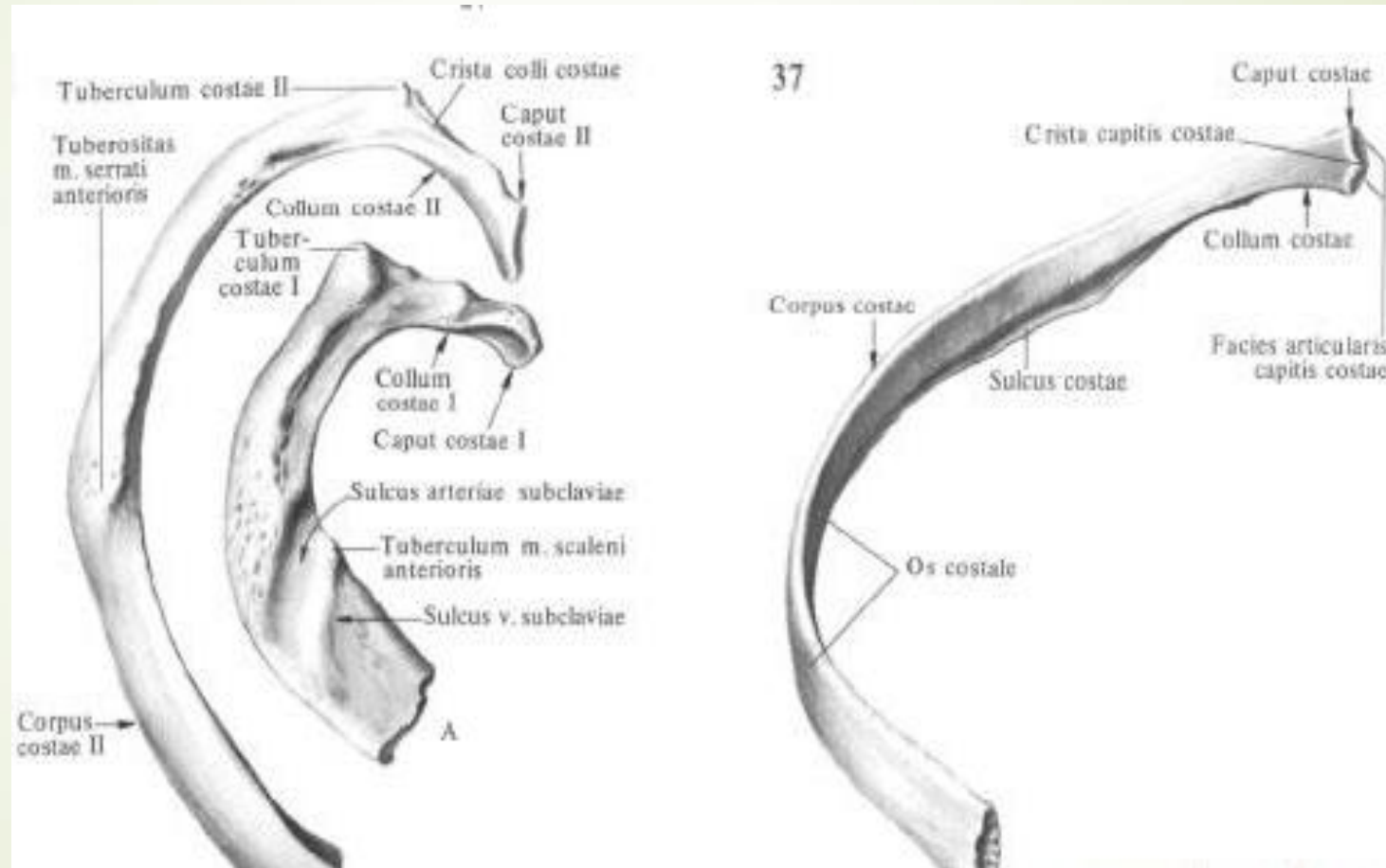
► В. I - II ребра






- 
- ▶ Хворому потрібно провести діагностичну **пункцію плевральної порожнини**. В якому місці потрібно ввести пункцію голкою, щоб уникнути пошкодження міжребрових судин та нерва?

- 
- 
- А. По нижньому краю ребра
 - В. По верхньому краю ребра
 - С. Посередині міжребрового проміжку
 - D. Через товщу ребра
 - Е. По нижньому краю 10 або 11 ребер

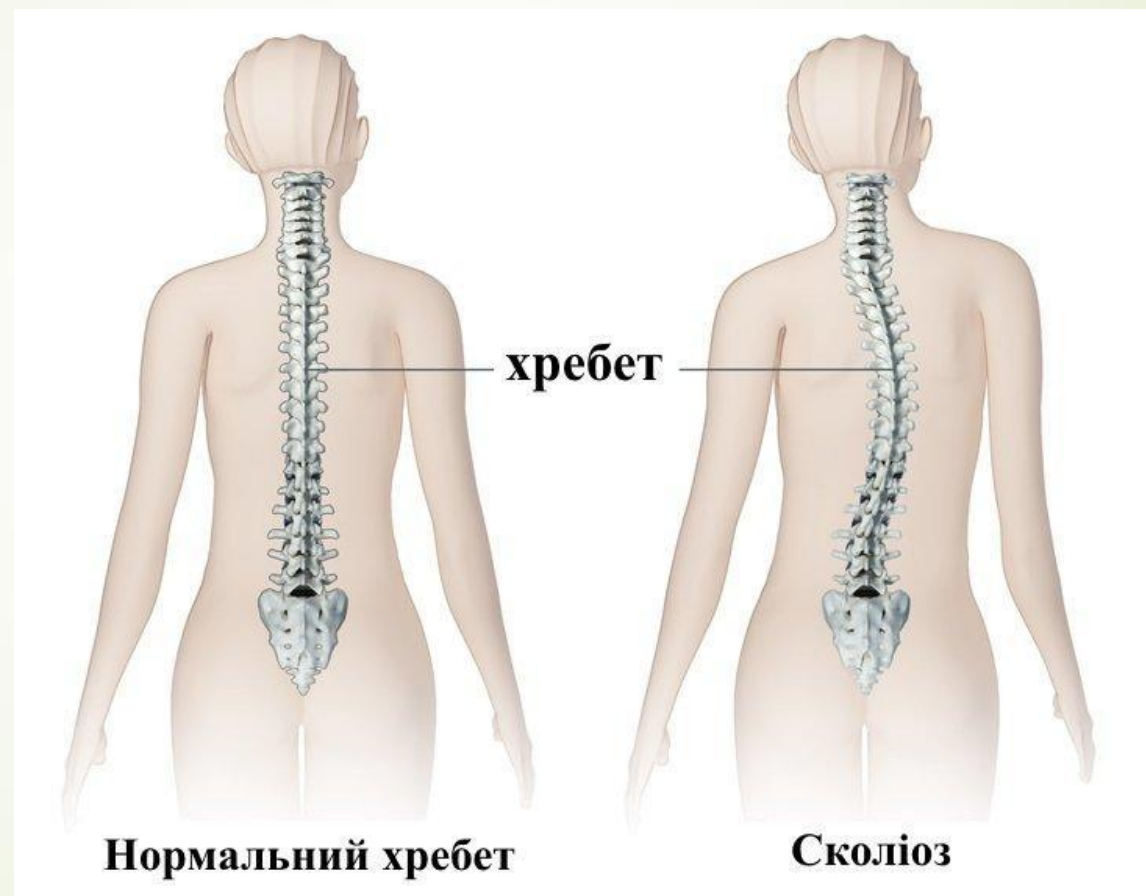
В. По верхнему краю ребра






- 
- ▶ Під час огляду дитини 10 років педіатр виявив у грудному відділі виражений вигин хребетного стовпа вліво. Який діагноз можна поставити пацієнтові?

- 
- 
- А.Грудний сколіоз
 - В.Грудний лордоз
 - С.Грудний кіфоз
 - D.Грудний кіфосколіоз
 - Е.Грудний лордосколіоз

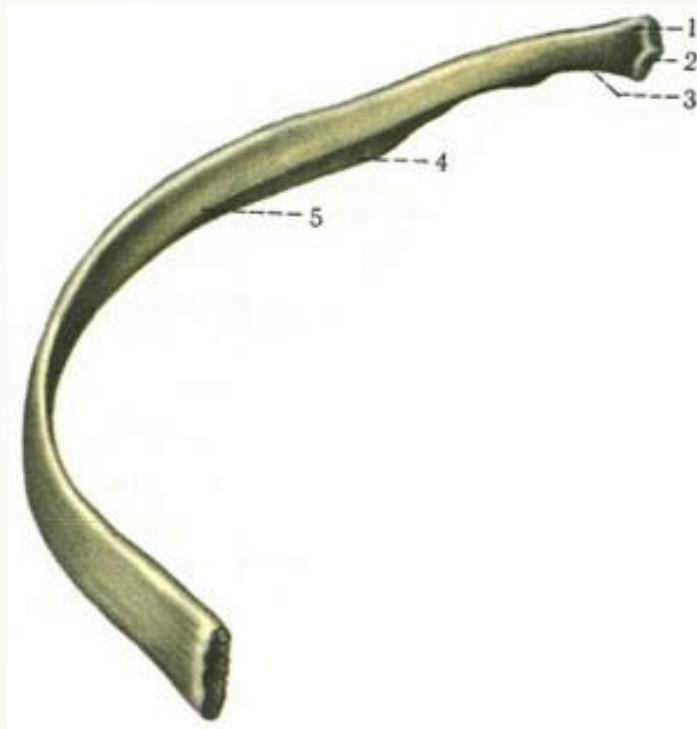
➤ А. Грудный сколиоз





- 
- Хвора 75 років після падіння на праву половину грудної клітки відзначає біль при подиху й обмацуванні грудної клітки. Визначається **крововилив на правій половині грудної клітки**. Про ушкодження яких кісток можна думати?

- 
- 
- А.Ліві ребра
 - В.Праві ребра
 - С.Грудні хребці
 - Д.Груднина
 - Е. Ключиця

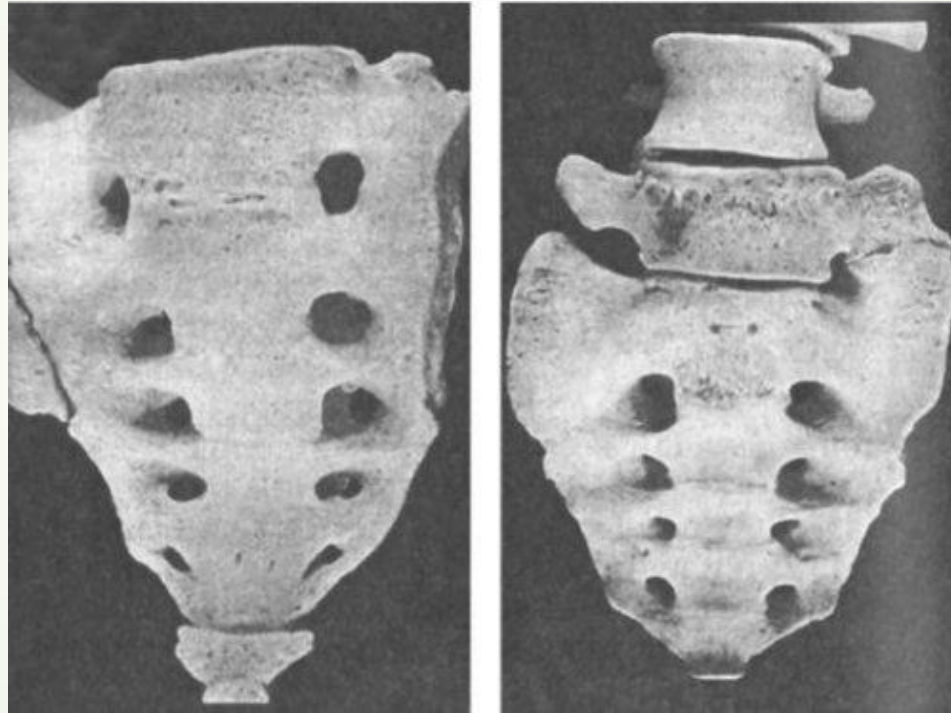
► В.Праві ребра




- 
- У хворого 26 років на рентгенограммі виявлено аномалію скелета тулуба, яка характеризується наявністю міжхребцевого диску між S1 та S2. Це:


- 
- 
- А.Люмбалізація
 - В.Сакралізація
 - С.Асиміляція
 - D.Маніфестація
 - E.spina bifida

► А.Люмбалізація





► У потерпілого пошкодження *cingulum membri superioris*. При рентгенологічному дослідженні виявлено перелом *tuberculum conoideum*. До якої кістки відноситься анатомічне утворення ?





➤ A.Clavicula

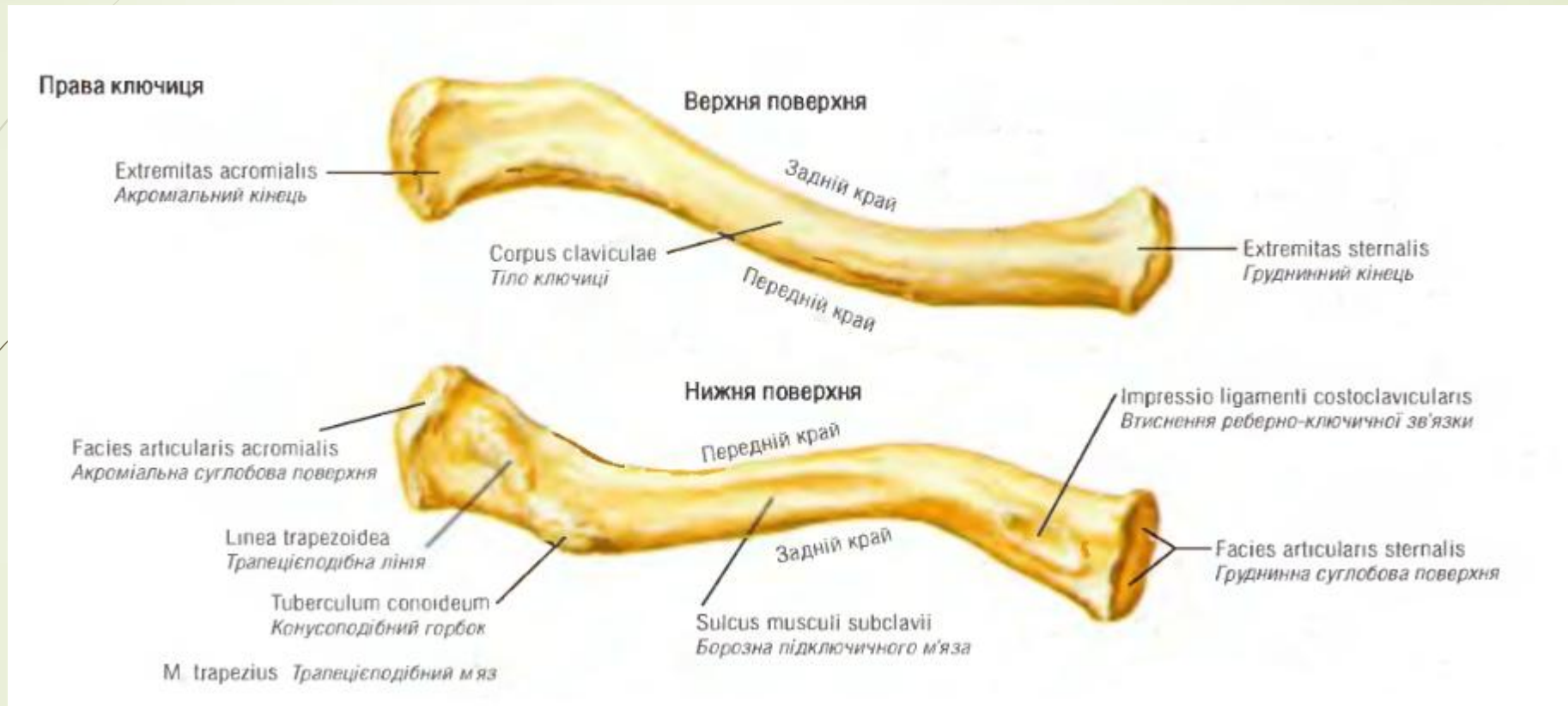
➤ B.Sternum



➤ C.Humerus

➤ D.Scapula

➤ E.Costa

➔ A.Clavicula



- 
- При переломі ребер був травмований **передній драбинчастий м'яз**.
Яке це ребро?
- 



➤ A. I

➤ B. II

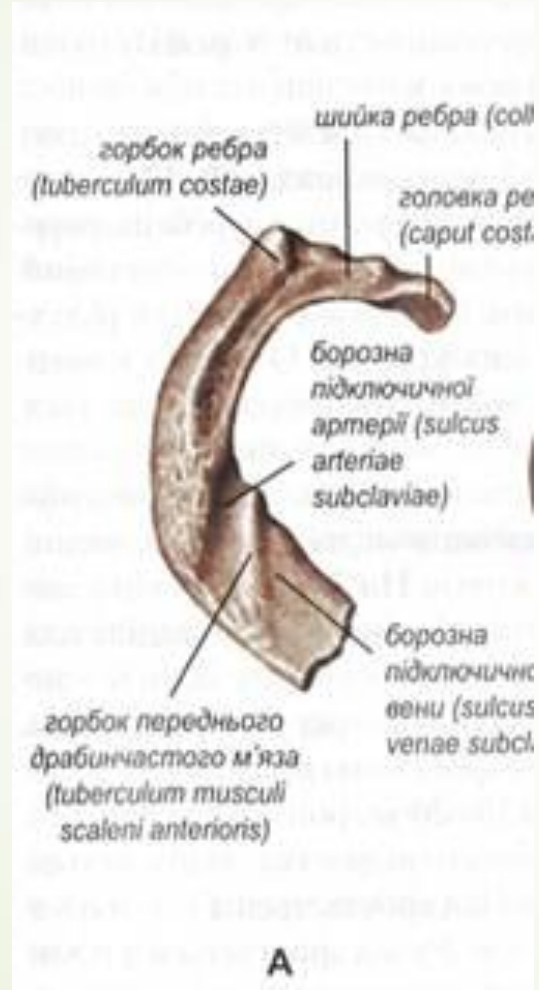
➤ C. III


➤ D. XI

➤ E. X




➔ А.І



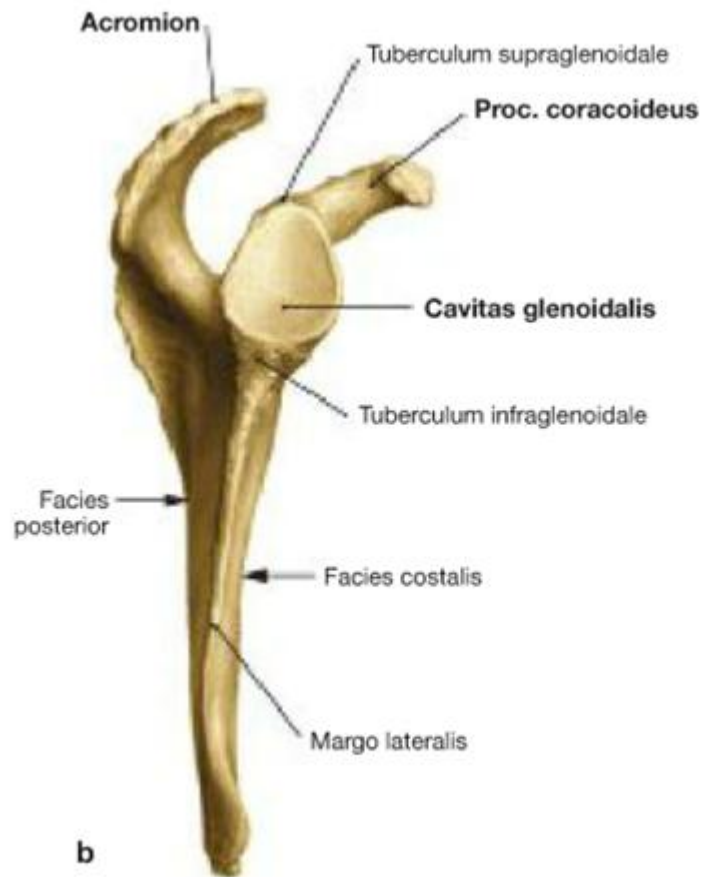

У чоловіка внаслідок травми виявлено розрив дзьобоподібно-ключичної зв'язки. Яка кістка ушкоджена?



- 
- 
- А.Лопатка
 - В.Ребро
 - С.Груднина
 - D.Плечова кістка
 - Е.Хребець

➡ А.Лопатка



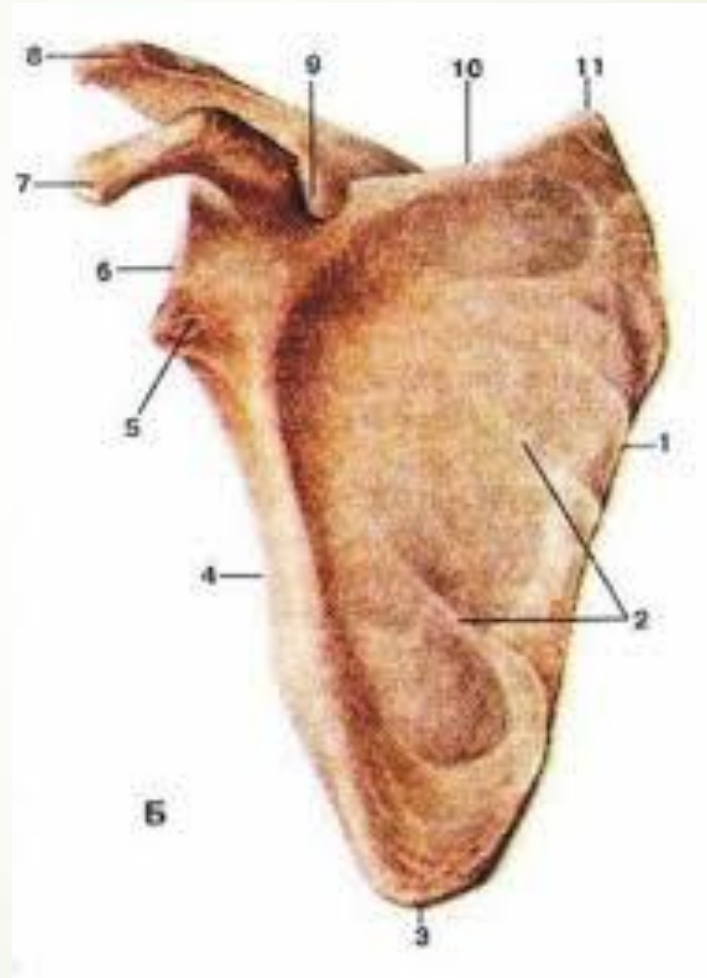


У чоловіка внаслідок травми виявлено перелом дзьобоподібного відростка. Яка кістка ушкоджена?






- 
- 
- А.Лопатка
 - В.Ребро
 - С.Груднина
 - D.Плечова кістка
 - Е.Хребець

А.Лопатка



► Борозна ребра находится:



- 
- 
- А. На нижньому краї
 - В. На бічній поверхні
 - С. В області шийки
 - D. На верхньому краї
 - Е. На верхівці

➤ А. На нижньому краї

