
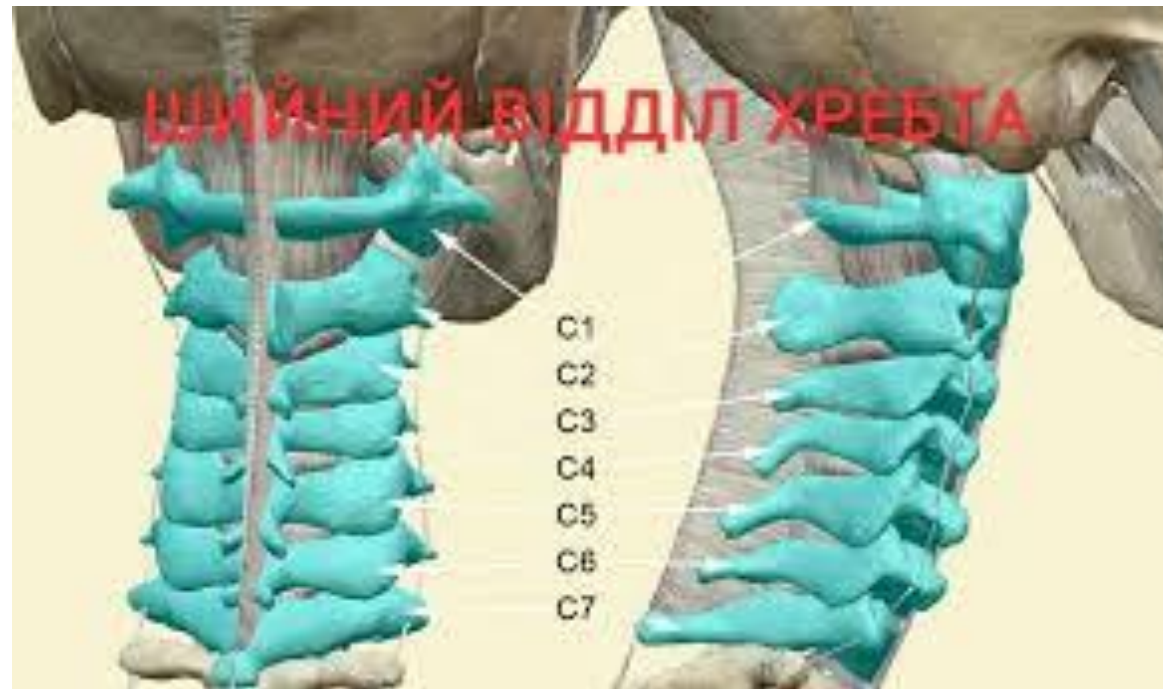



Під час пірнання хлопець вдарився головою об дно озера. При огляді виявляється різка **болючість шиї, слабкість у верхніх кінцівках**, повертання голови здійснити не може. Які кістки можуть бути пошкоджені?

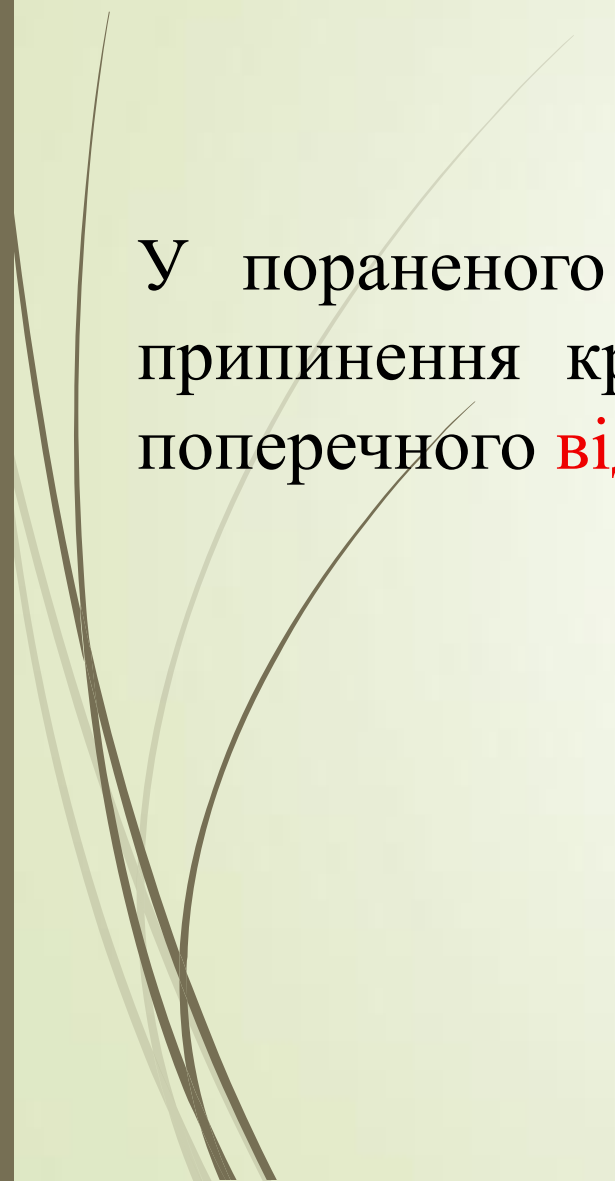
- 
- A. Шийні хребці
  - B. Лобна кістка
  - C. Під'язикова кістка
  - D. Лопатка
  - E. Ключиця

## Відповідь. А.Шийні хребці





У пораненого кровотеча із гілок **сонної артерії**. Для тимчасового припинення кровотечі, сонну артерію треба притиснути до горбика поперечного **відростка шийного хребця** . Якого саме?





A. II

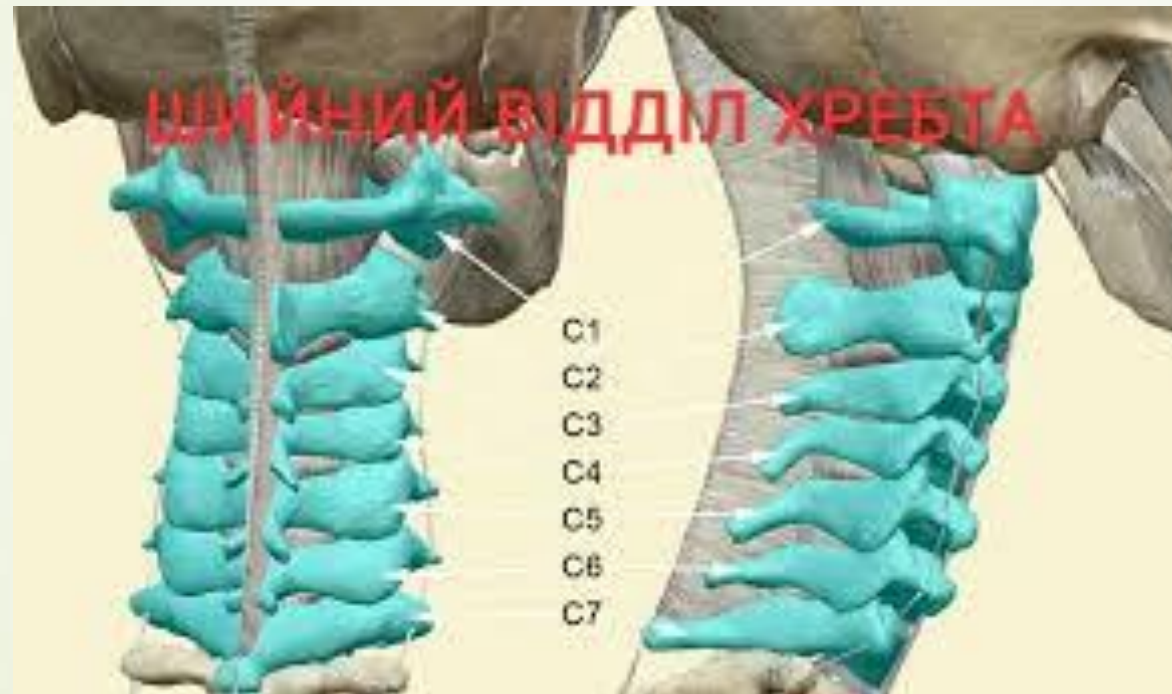
B. V


C. IV

D. III



E. VI

# Відповідь Е. VI

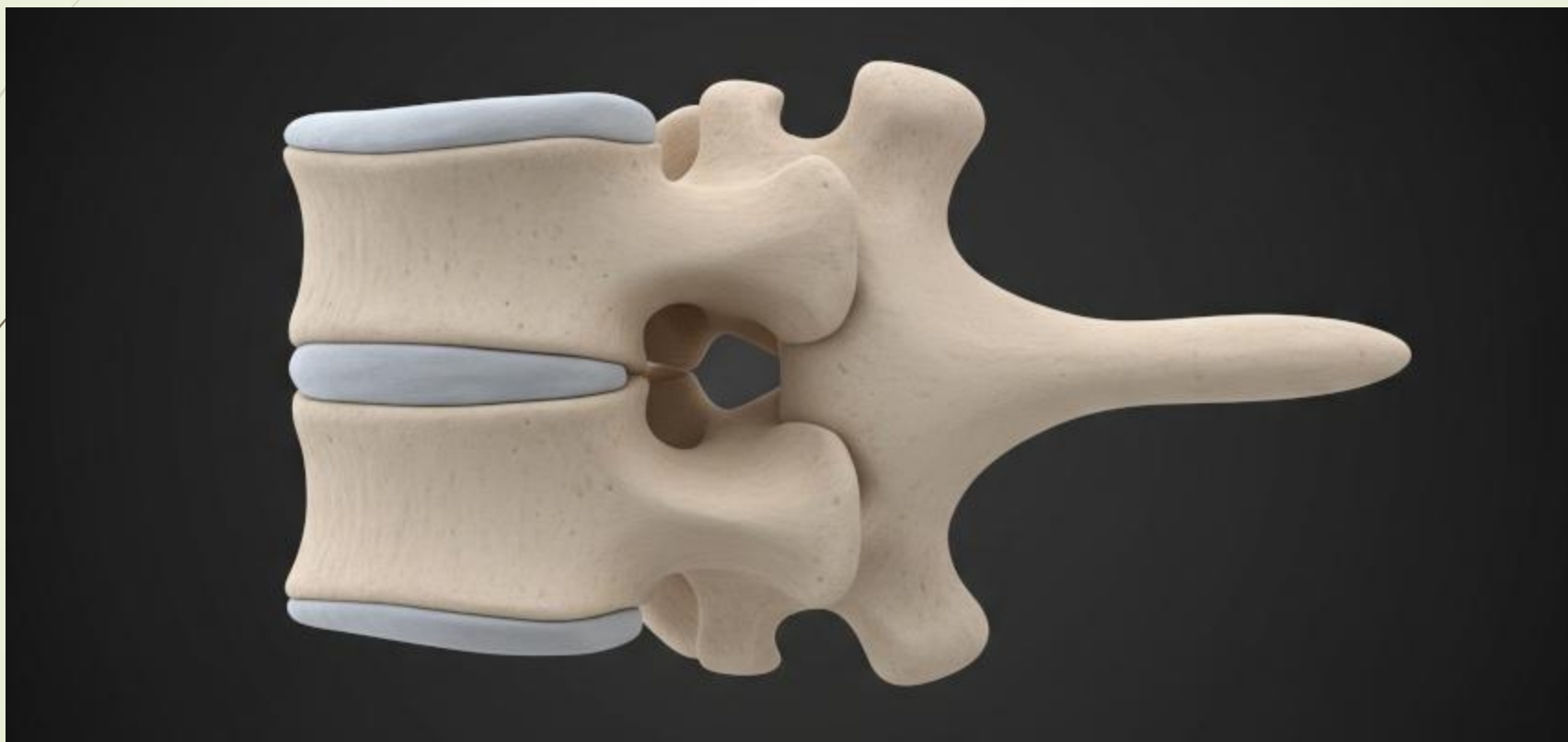




Для встановлення границі між шийним та грудними відділами хребта, лікар повинен пальпаторно знайти відросток **VII шийного хребця**. Що це за відросток?


- 
- 
- A. Соскоподібний
  - B. Поперечний
  - C. Верхній суглобовий
  - D. Нижній суглобовий
  - E. Остистий

## Відповідь Е.Остистий



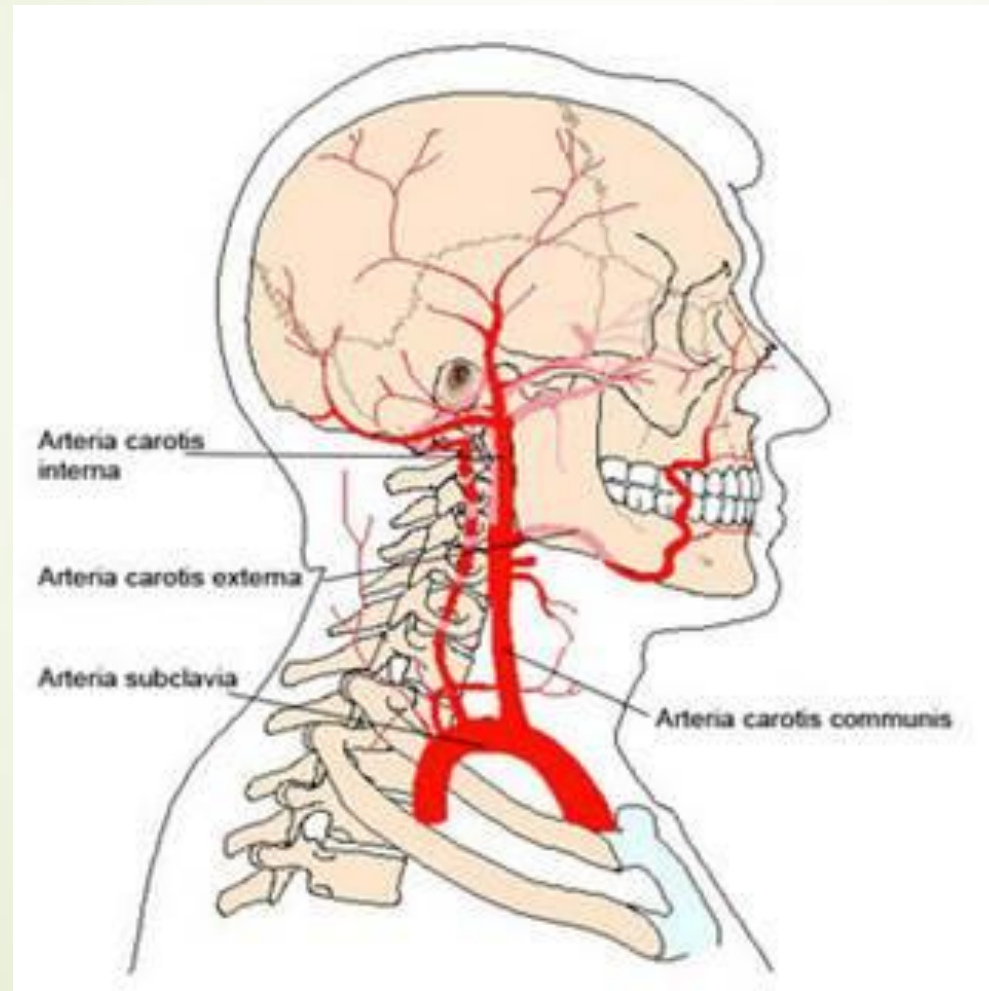


У травмованого кровотеча з рани в ділянці голови. В якому місці слід **притиснути сонну артерію** для тимчасової зупинки кровотечі?



- A.** До переднього горбка на поперечному відростку 6-го шийного хребця.
- B.** До хребта у верхній частині шиї.
- C.** До переднього горбка на поперечному відростку 4-го шийного хребця.
- D.** До переднього горбка на поперечному відростку 5-го шийного хребця.
- E.** До переднього горбка на поперечному відростку 7-го шийного хребця.

Відповідь А. До переднього горбка на поперечному відростку 6-го шийного хребця.



Дівчина під час виконання гімнастичних вправ, глибоко присівши, вдарилася об тверду поверхню **ділянкою крижі**. Наступного дня вона стала відчувати різкий біль у місті удару, особливо при спробі сісти та ходінні. При огляді крижової області під шкірою у її нижній третині лікарем виявлений кровопідтік. Які кістки можуть бути пошкоджені?



А.Куприкова кістка

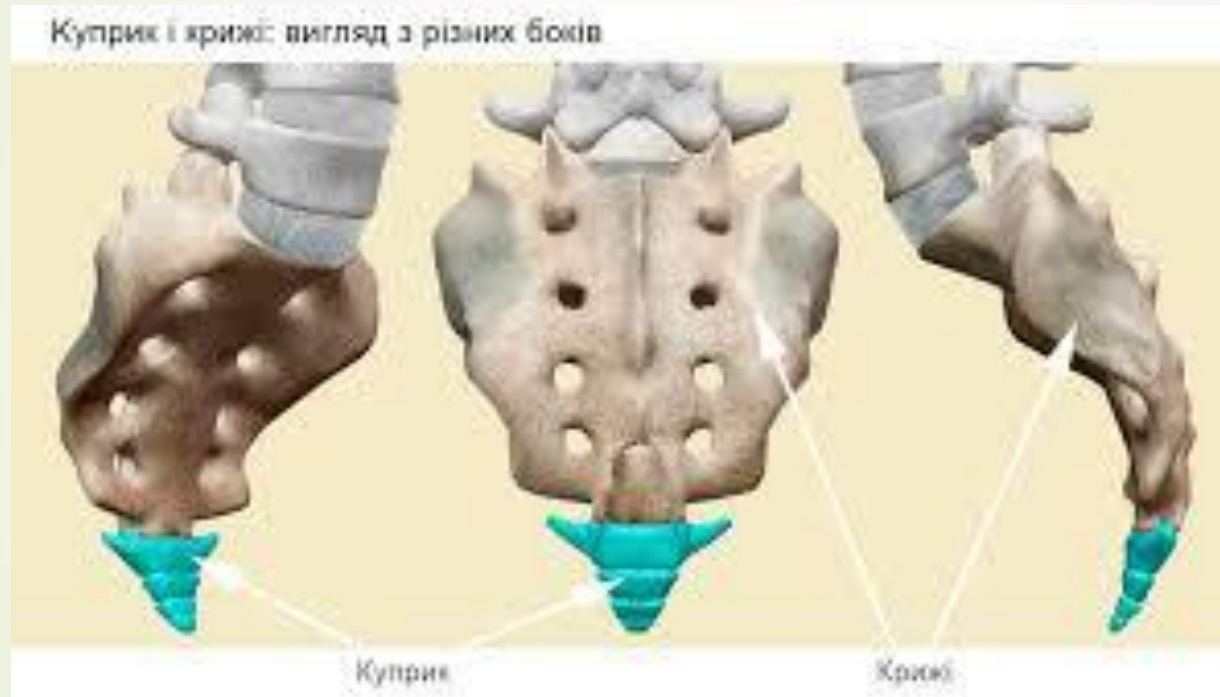
В.Стегнова кістка


С.Лобкова кістка

Д.Сіднична кістка

С.Грудина

## Відповідь. А.Куприкова кістка





У хворої дитини 10-ти років визначається спинномозкова грижа ділянці XII грудного хребця. Незрощення (щілина) якої анатомічної структури призвело до випинання спинного мозку?



A.Тіла хребця

В.Міжхребетного диска

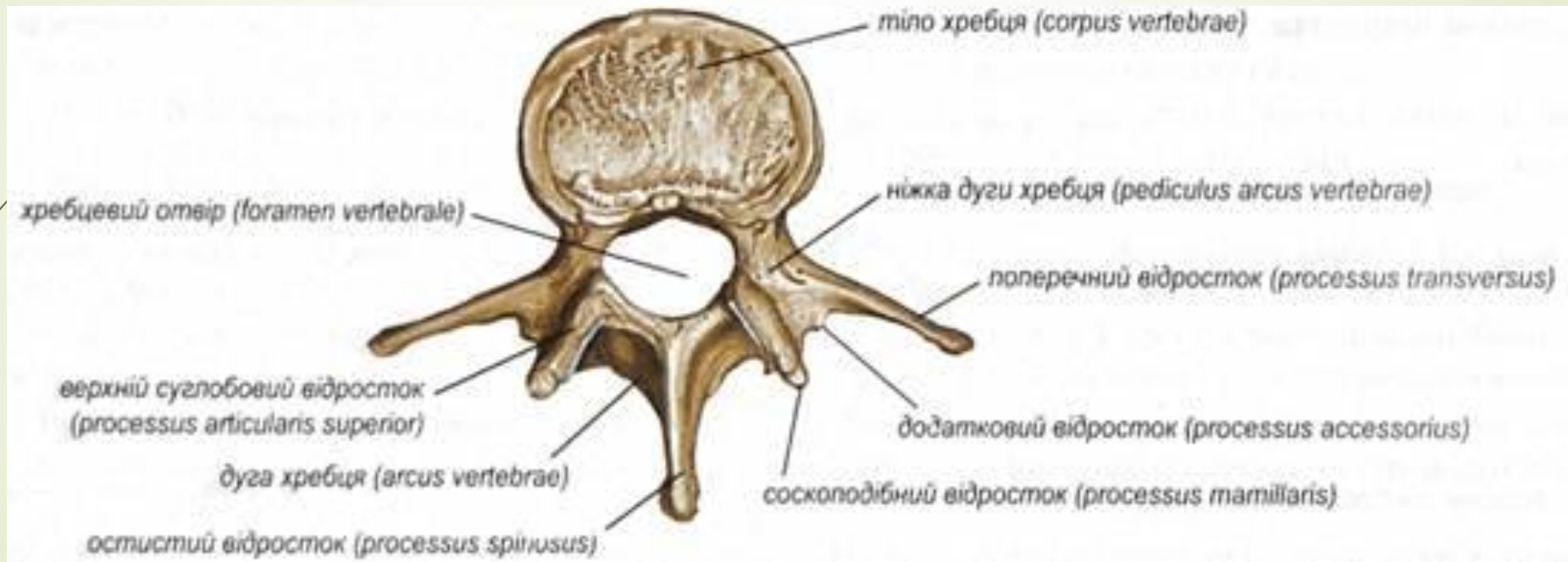
С.Суглобових відростків


Д.Остистих відростків



Е.Дуги хребця



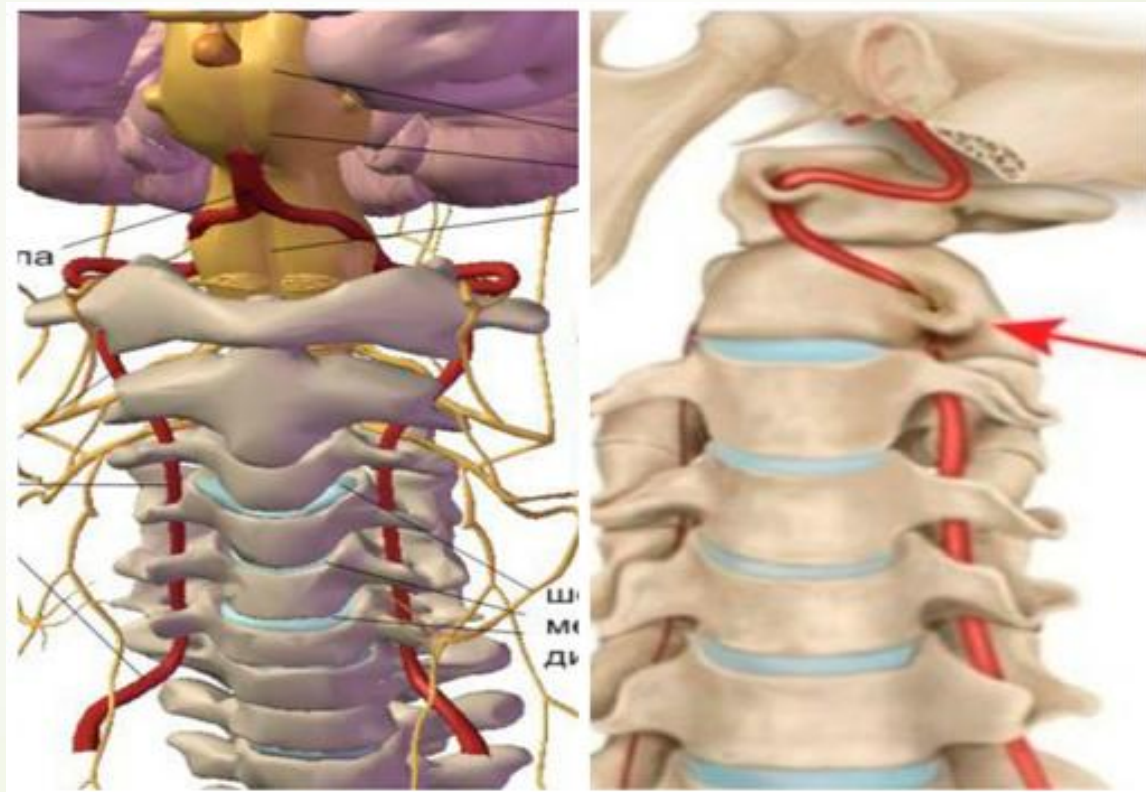
## Відповідь Е. Дуги хребця






- 
- ▶ Під час дослідження кровотоку в судинах головного мозку лікар встановлює датчик над артерією, що проходить у поперечних отворах шийних хребців. Яку артерію обстежує лікар

- 
- 
- A.A. vertebralis
  - B.A. basilaris
  - C.A. carotis interna
  - D.A. cerebri anterior
  - E.A. carotis externa

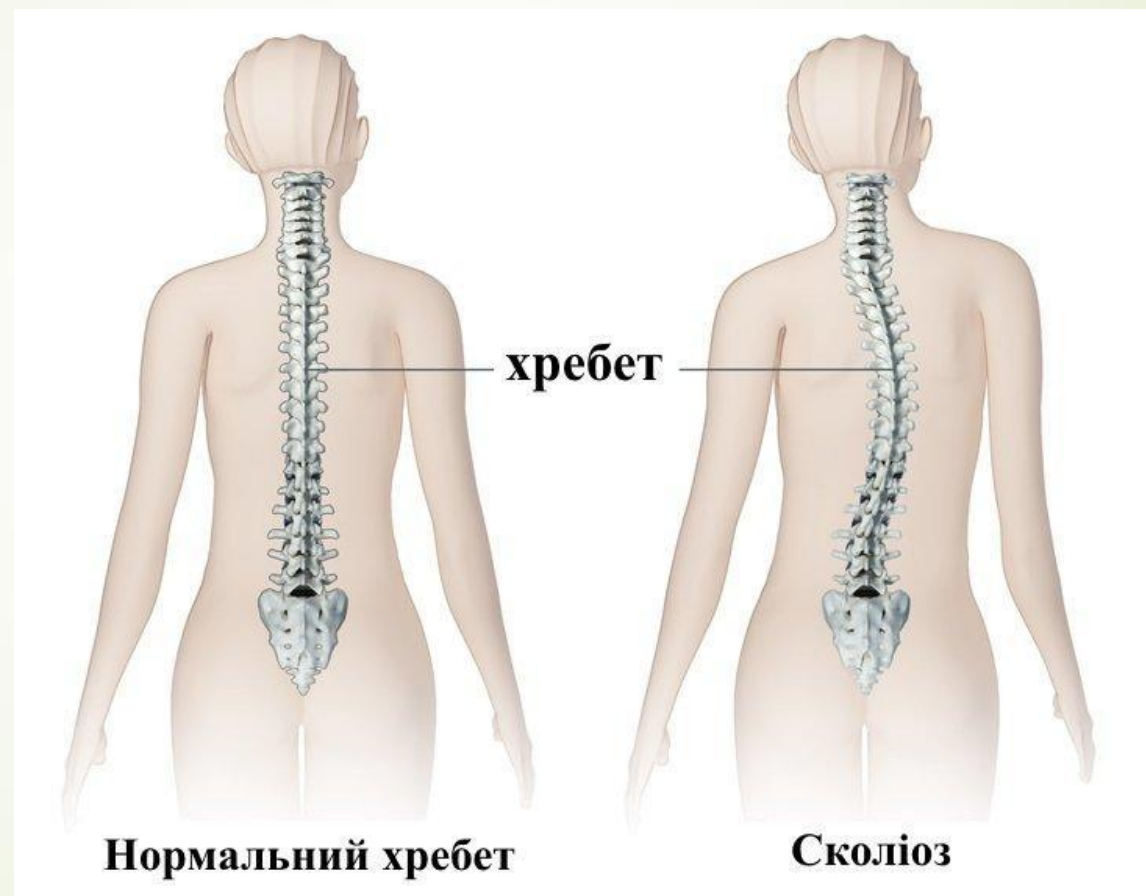
► A.A. vertebralis





- 
- ▶ Під час огляду дитини 10 років педіатр виявив у грудному відділі виражений вигин хребетного стовпа вліво. Який діагноз можна поставити пацієнтові?

- 
- 
- А.Грудний сколіоз
  - В.Грудний лордоз
  - С.Грудний кіфоз
  - D.Грудний кіфосколіоз
  - Е.Грудний лордосколіоз

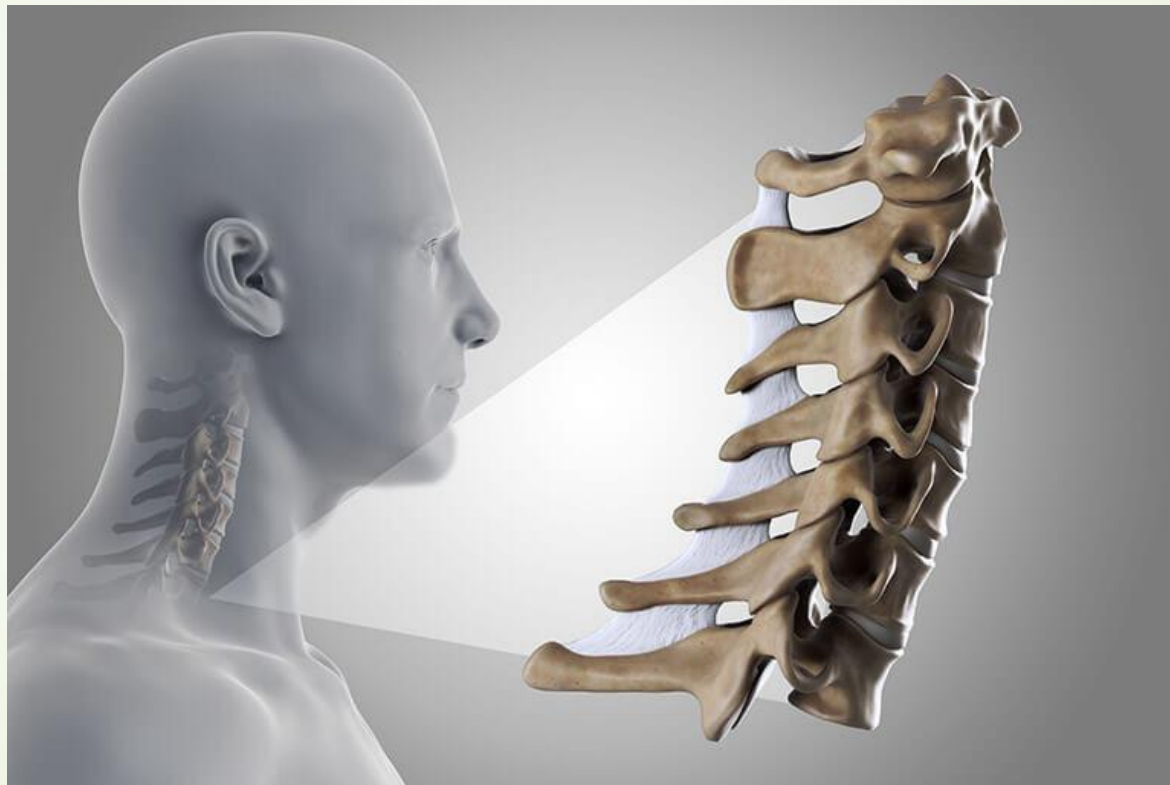## ➤ А. Грудный сколиоз





- 
- Під час травми хребта порушено кровопостачання задньої частки ГОЛОВНОГО МОЗКУ. Який з відділів хребетного стовпа було травмовано?
- 

- 
- 
- А.Шийний відділ
  - В.Грудний відділ
  - С. Поперековий відділ
  - D. Крижовий відділ
  - Е. Куприковий відділ

## ➤ А.Шийний відділ



- 
- Хворий після аварії отримав травму хребця, який **не має тіла**.  
Визначте локалізацію пошкодження:
- 



➤ A.C I

➤ B.C II

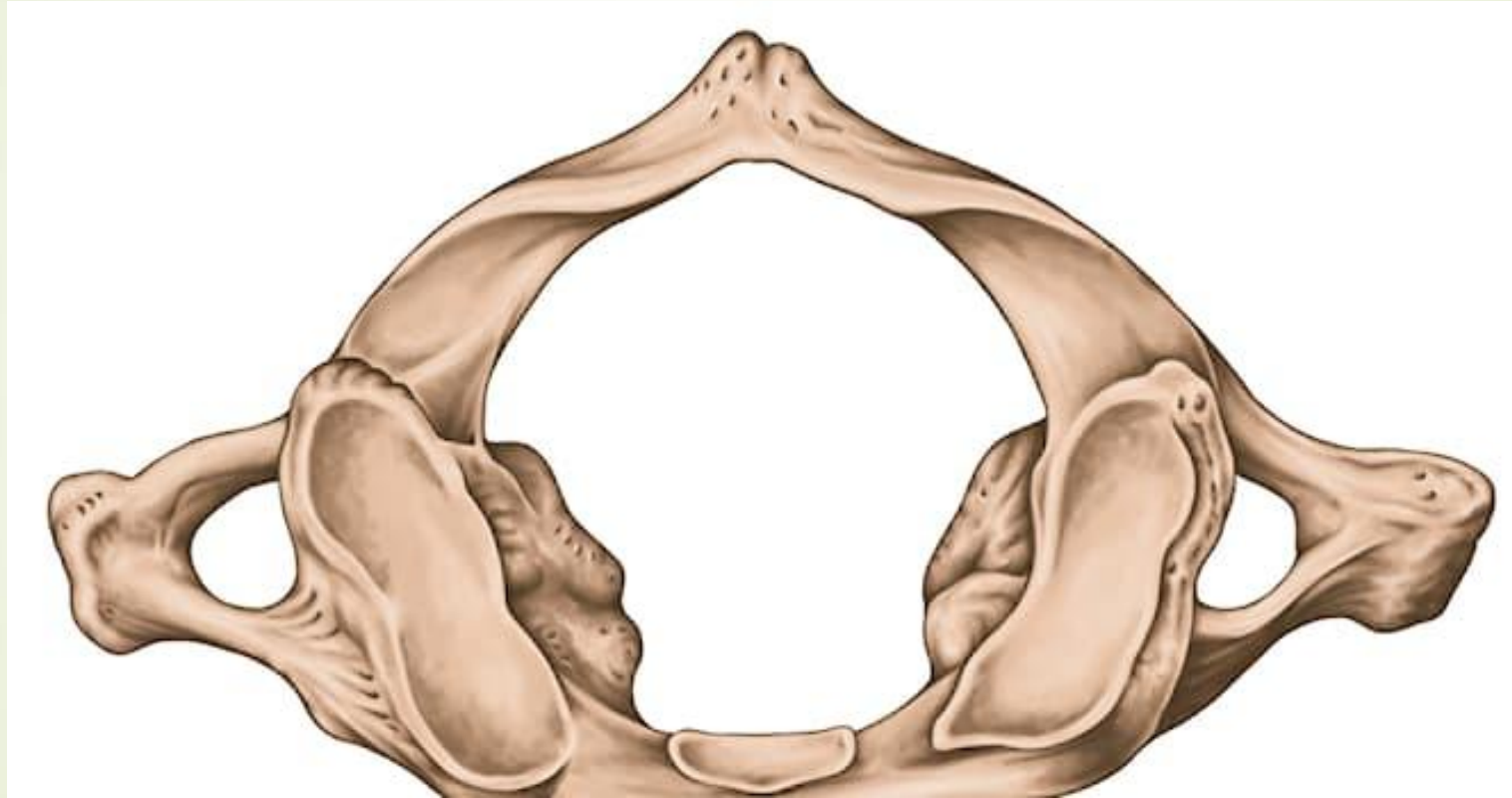➤ C.C III


➤ D.C IV


➤ E. C VI



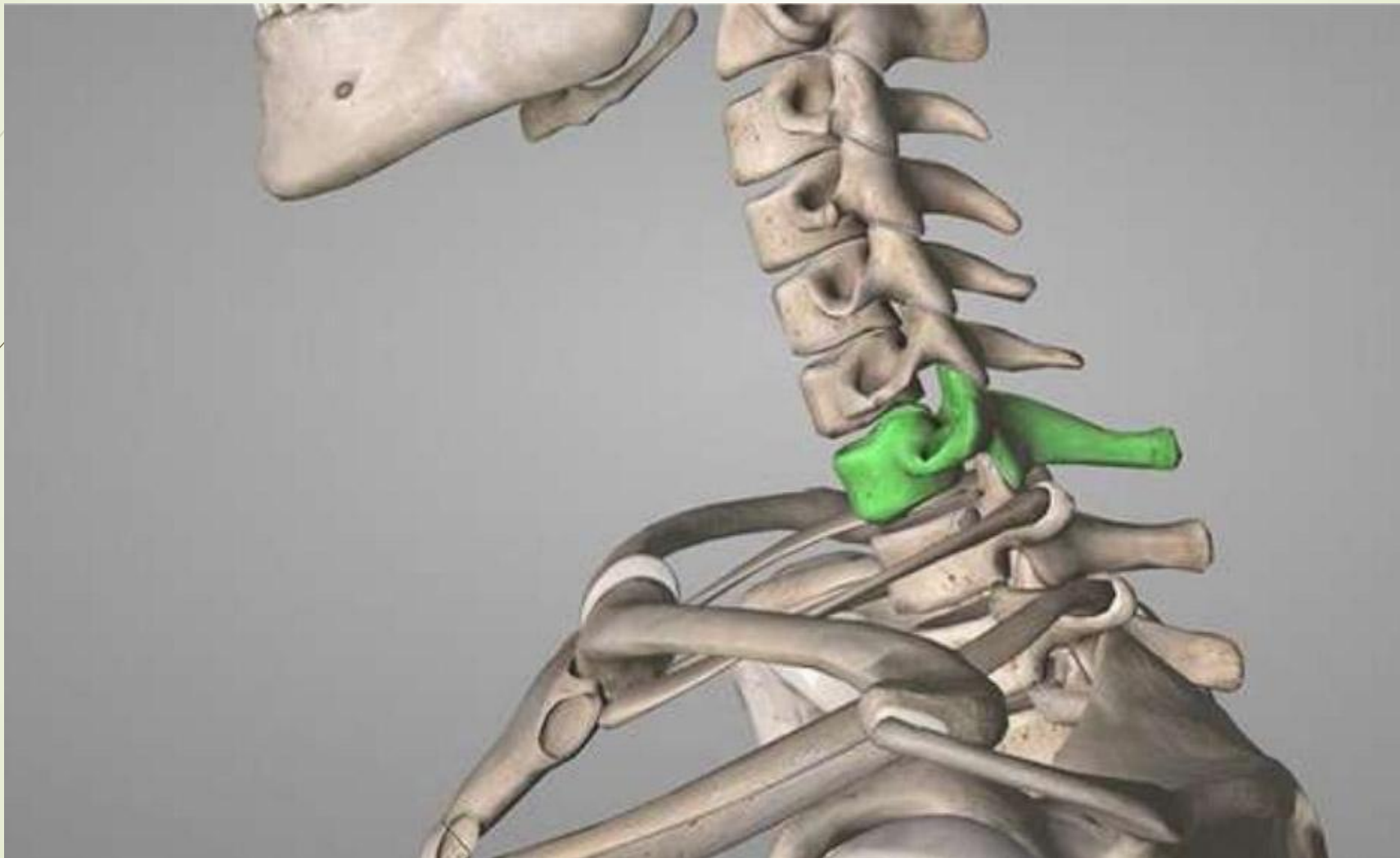➔ A.C I





- 
- Вкажіть шийний хребець, який має найбільш довгий остистий відросток:

- 
- 
- А.Перший
  - В.Третій
  - С.Сьомий
  - Д.П'ятий
  - Е.Шостий

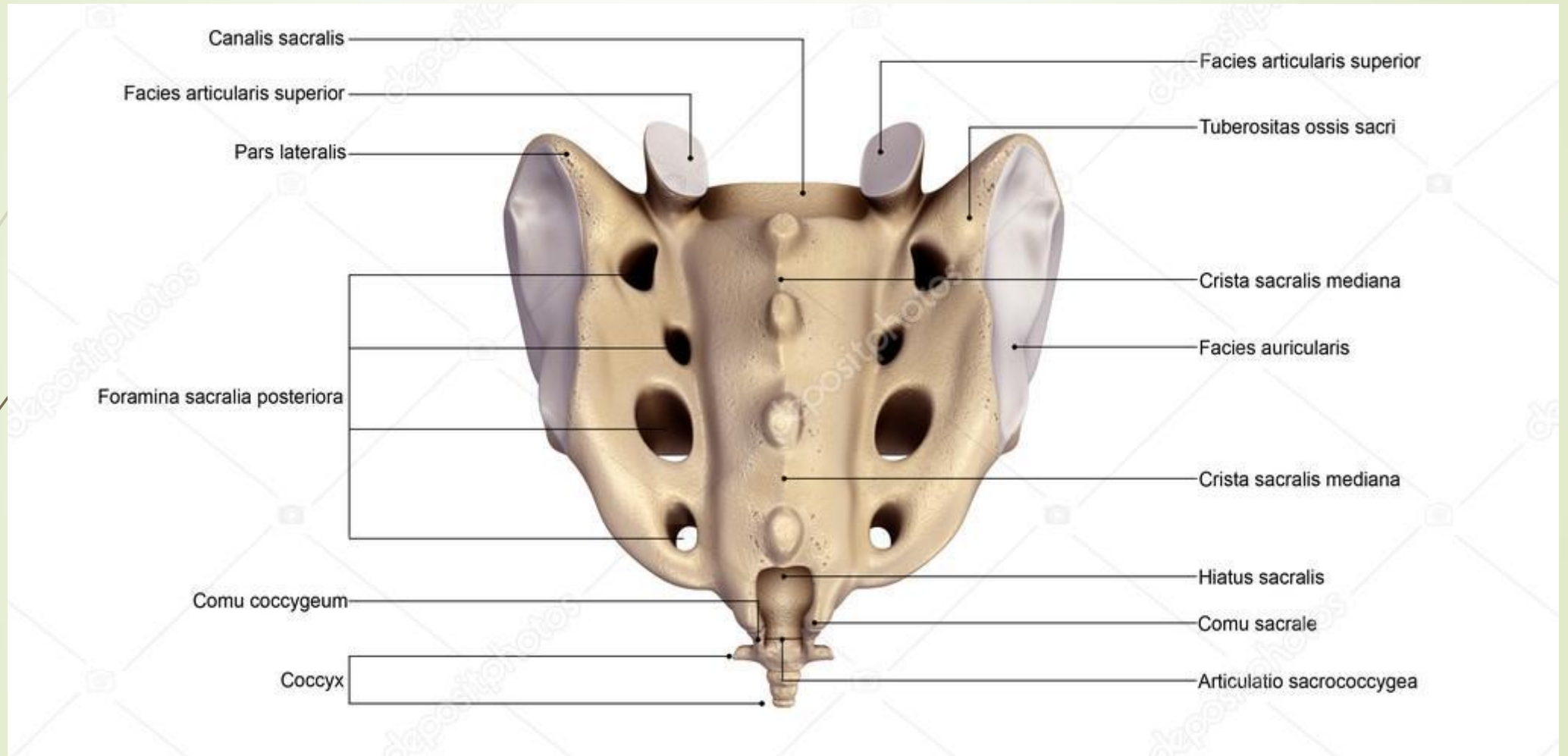
► С.СЪОМИЙ





- 
- 
- Через яке анатомічне утворення крижової кістки можна зробити епідуральну анестезію?

- 
- 
- A.Os coccygis
  - B.Hiatus sacralis
  - C.Pars lateralis
  - D.Cornua coccygea
  - E.Canalis sacralis

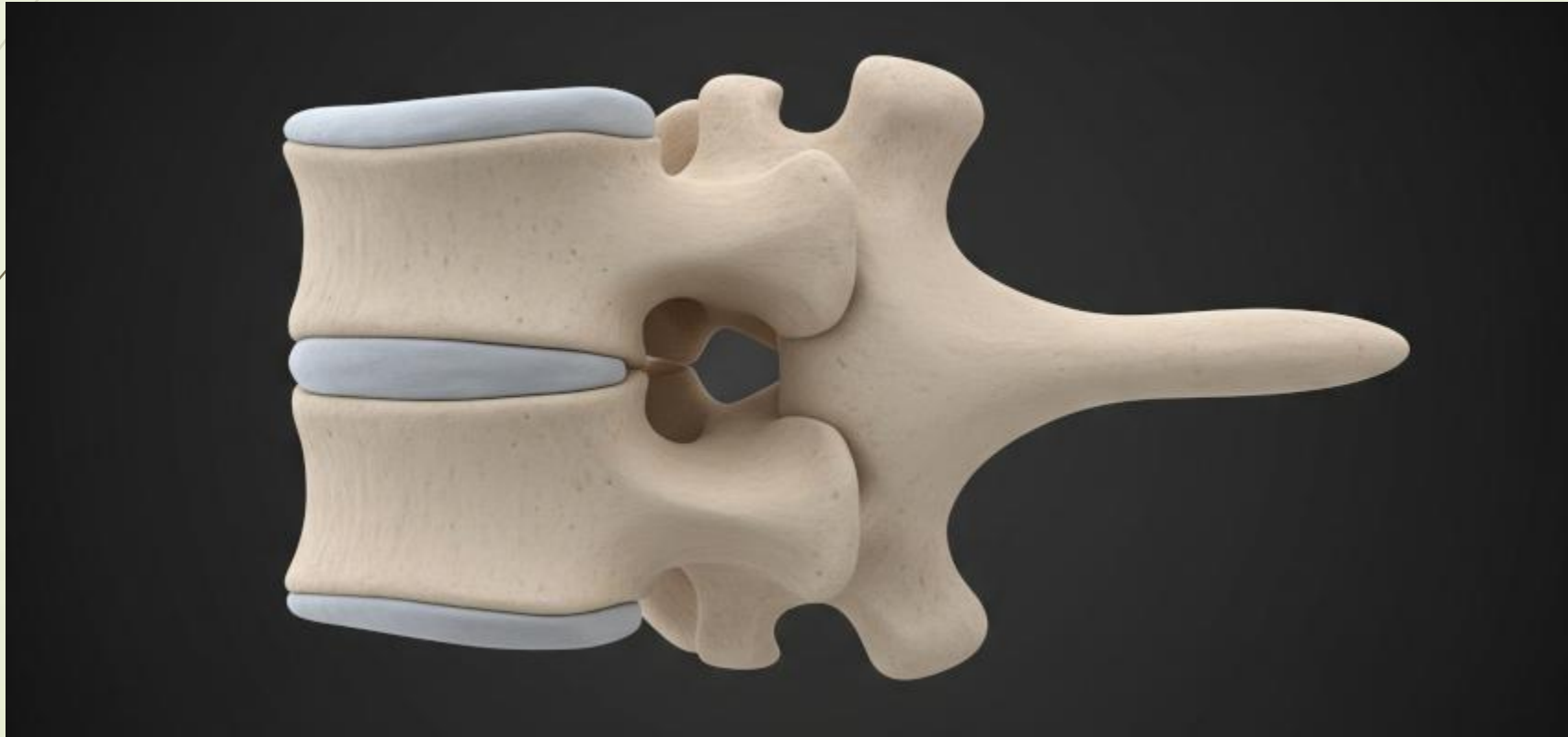## ➔ B. Hiatus sacralis



- 
- To establish the border between cervical and thoracic spines a doctor palpate **the process CVII**. What process is this?
- 


- 
- 
- A. Transverse
  - B. Spinous
  - C. Superior articular
  - D. Inferior articular
  - E. Mastoid

➤ B. Spinous

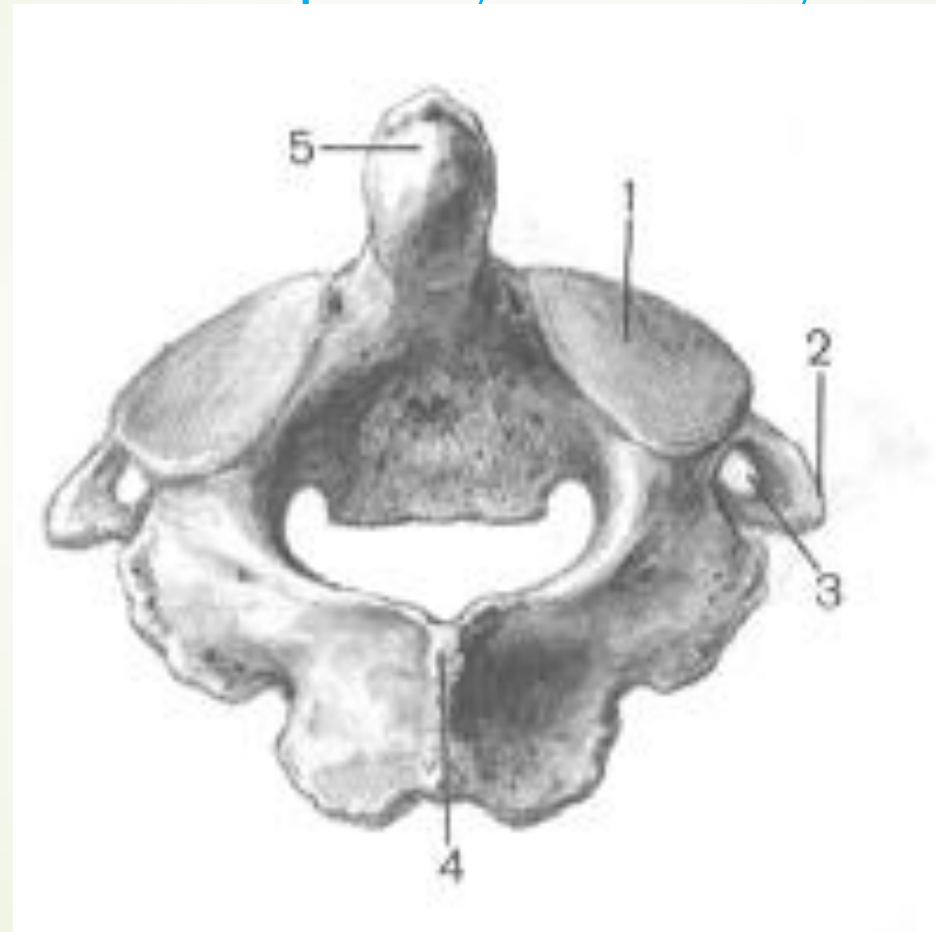




➡ Зуб осьового хребця має:

- 
- A.Верхівку та основу
  - B. Головку та тіло
  - C. Відростки
  - D.Верхній та нижній кінець
  - E.Праву та ліву половини

► А.Верхівку та основу





➔ До якого виду кісток належать хребці?

- 
- 
- ▶ А.Змішані
  - ▶ В.Довгі
  - ▶ С.Короткі
  - ▶ D.Плоскі
  - ▶ Е. Повітроносні

➤ А.Змішані

