

*У нейрохірургічне відділення поступив 54-річний чоловік із скаргами на відсутність чутливості шкіри нижньої повіки, латеральної поверхні носа, верхньої губи. Лікар при огляді встановлює запалення другої гілки трійчастого нерва. Через який отвір виходить із черепа ця гілка?

А. Рваний отвір

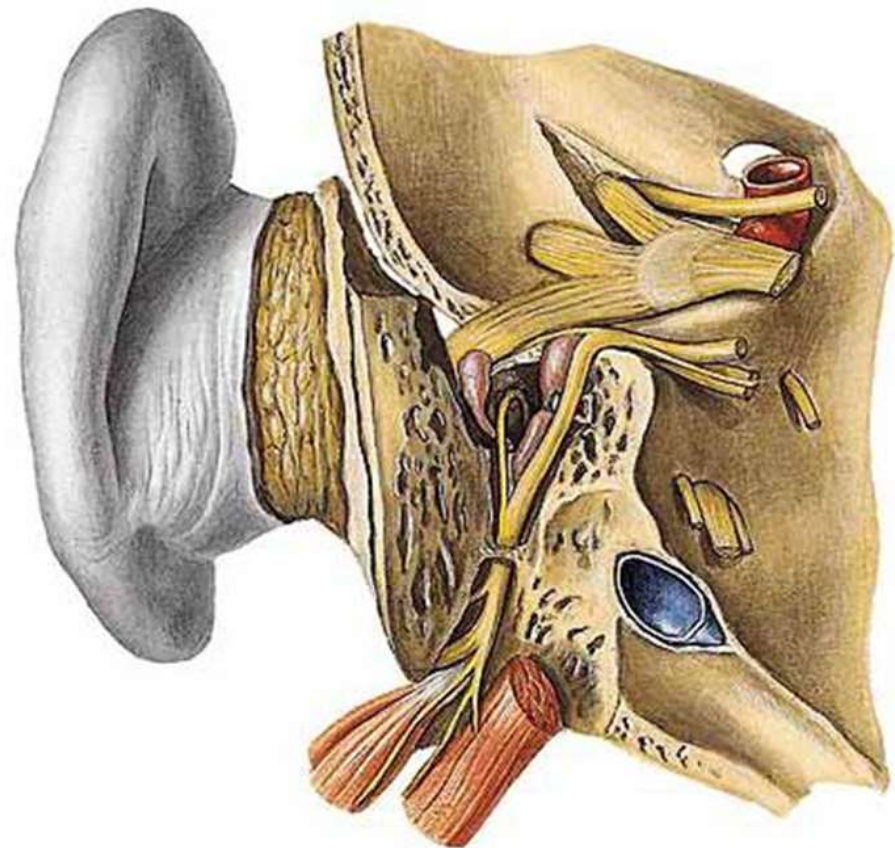
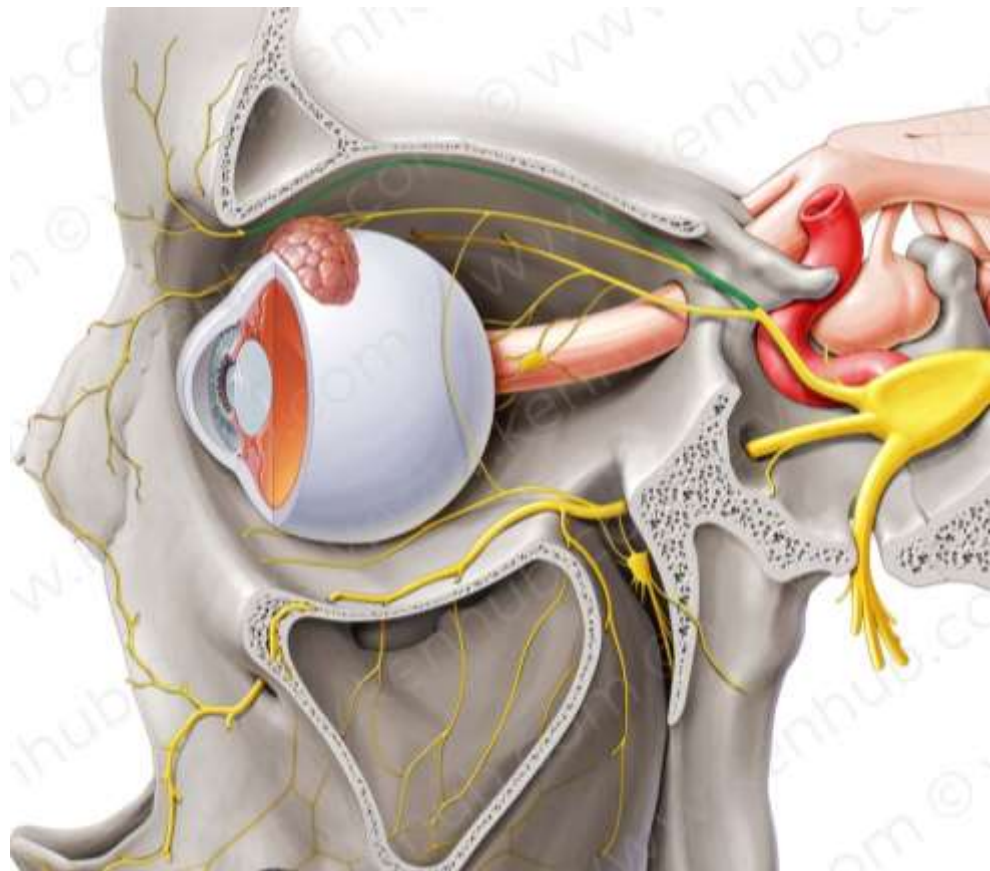
Б. Овальний отвір

В. Остистий отвір

Г. Верхня очноямкова щілина

Д. Круглий отвір

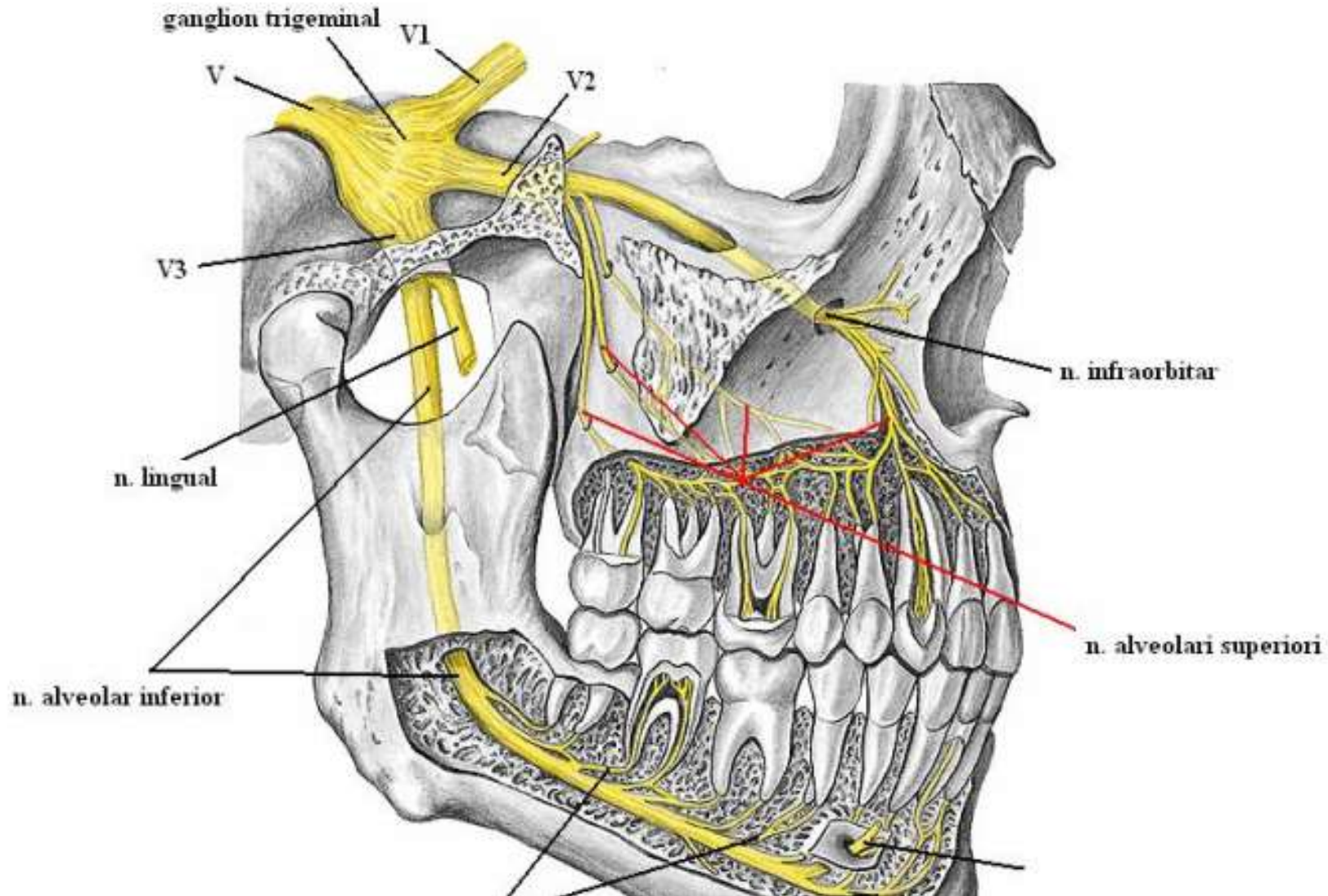
Круглий отвір



Лікар увів у підчочноямковий отвір розчин анестетика. Які нерви знеболюються при цьому?

- А. Підчочноямковий і передні верхні коміркові гілки
- В. Відвідний
- С. Окоруховий нерв
- D. Блоковий нерв
- Е. Нижньощелепний нерв

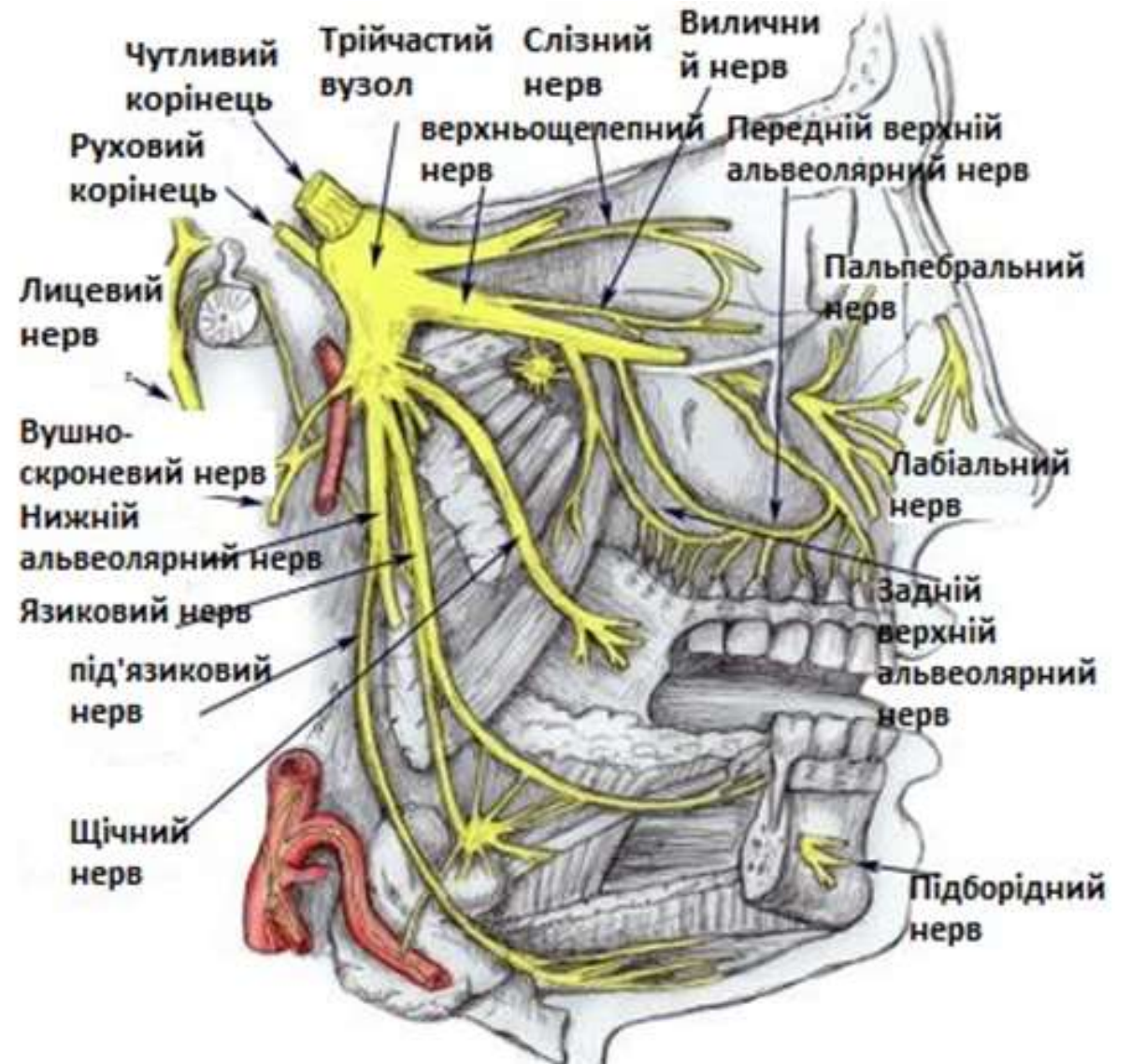
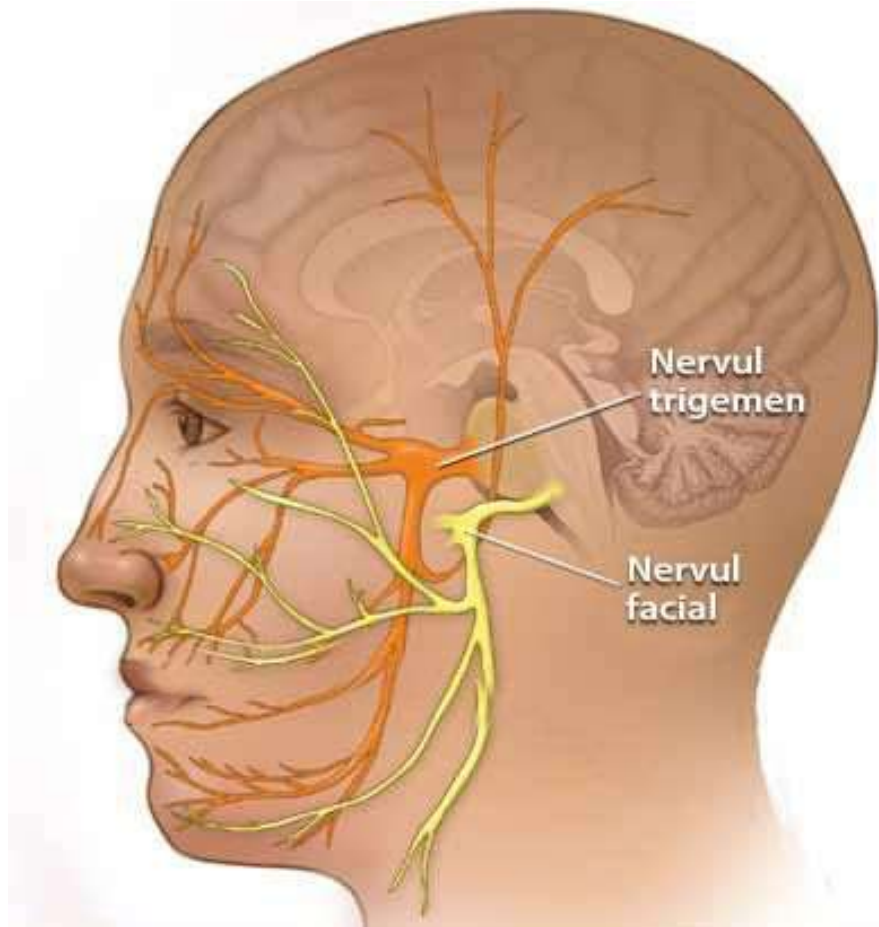
Підчочномковий і передні верхні коміркові гілки



У хворого спостерігається різкий біль в усіх зубах лівої верхньої щелепи. Який нерв уражений?

- А. Трійчастий нерв, II гілка
- В. Трійчастий нерв, III гілка
- С. Трійчастий нерв, I гілка
- D. Лицевий нерв
- E. Під'язиковий нерв

Трійчастий нерв, II гілка



У хворого різкий **біль** в області **іклової ямки**. Ураження якого нерва має місце?

A. Трійчастий нерв, II гілка

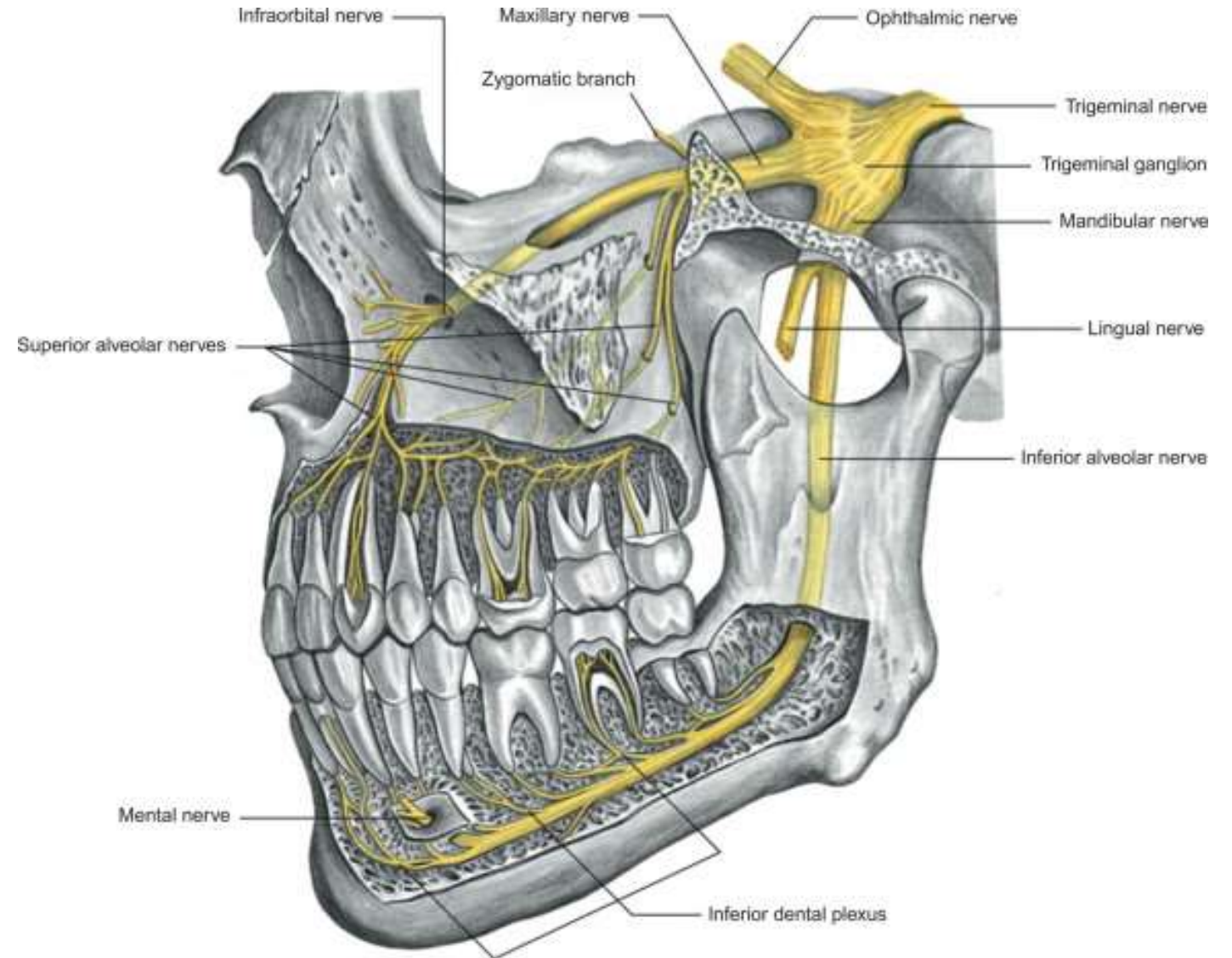
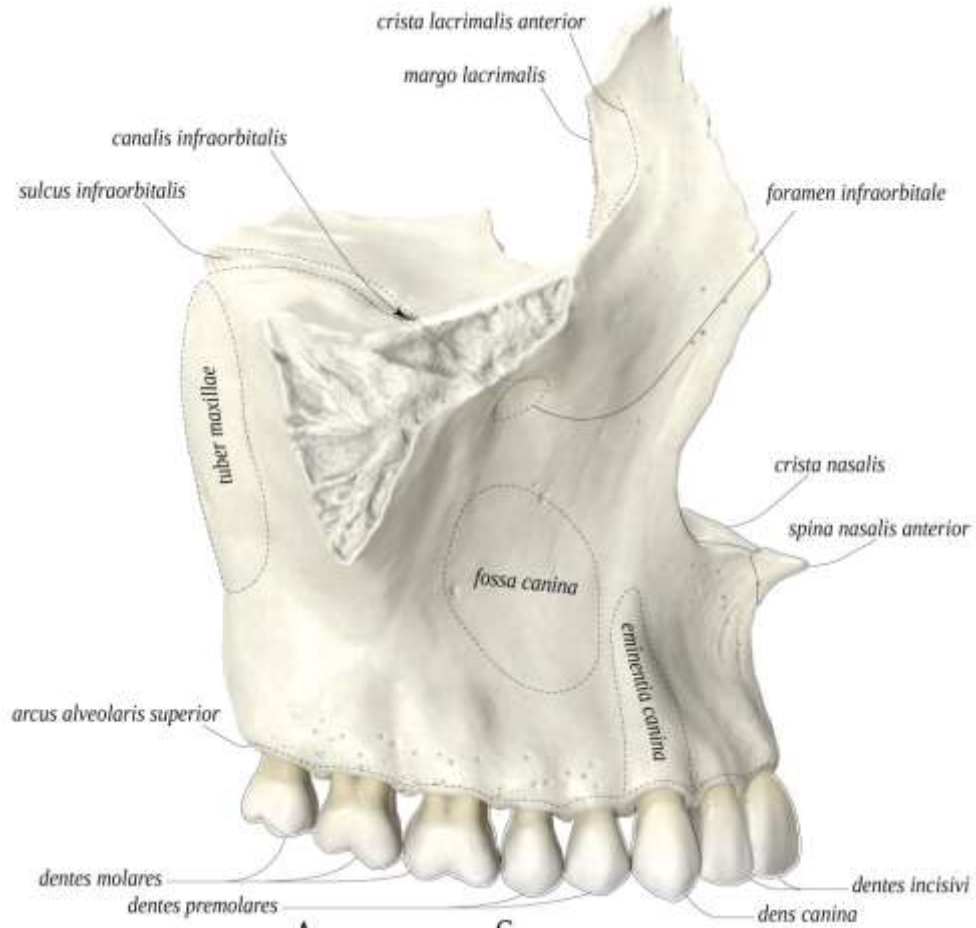
B. Лицевий нерв

C. Трійчастий нерв, III гілка

D. Трійчастий нерв, I гілка

E. Язикоглотковий

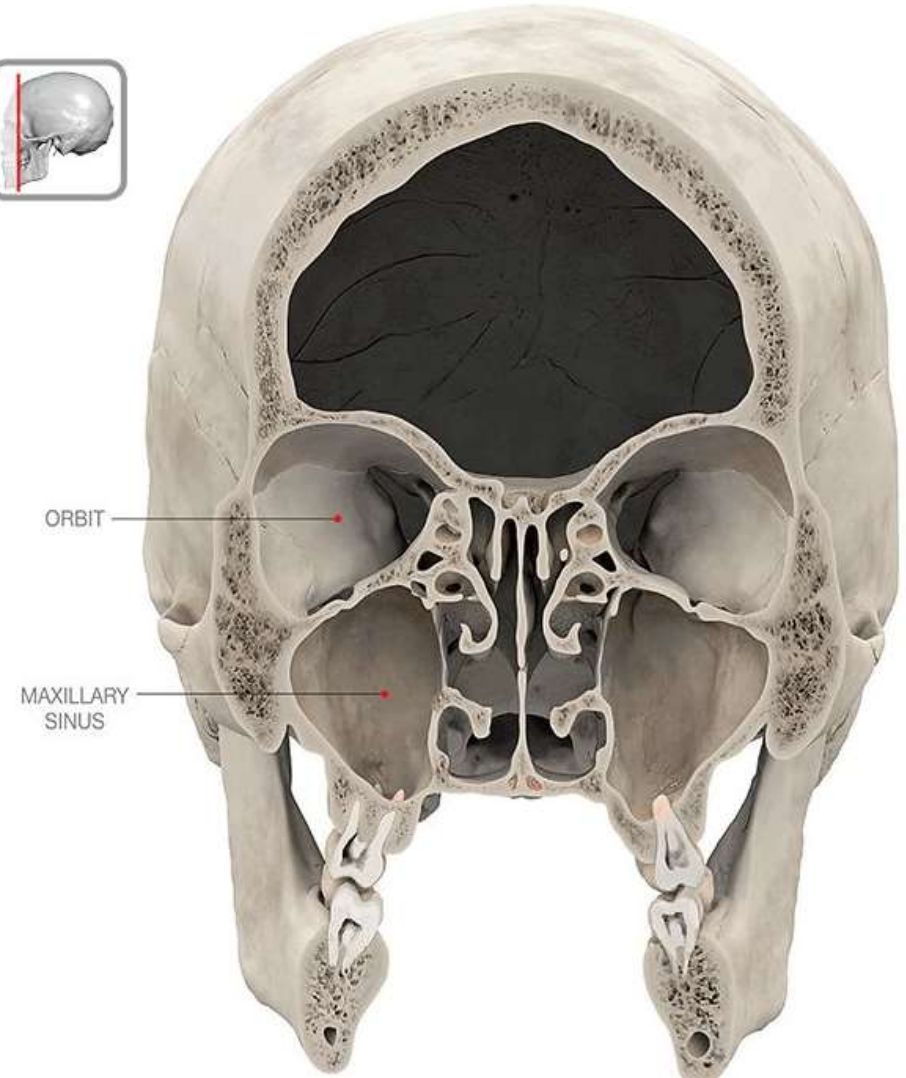
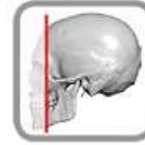
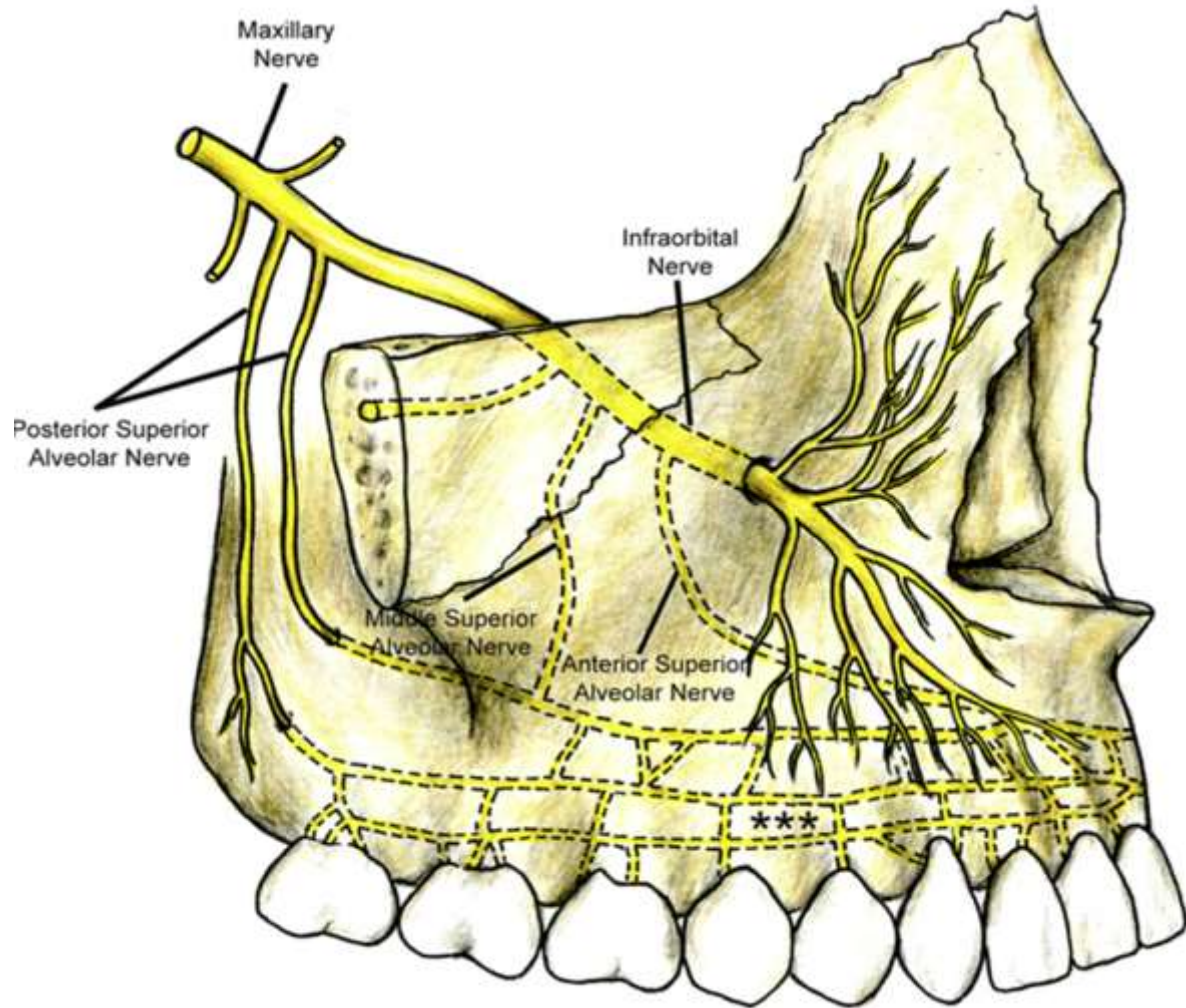
Трійчастий нерв, II гілка



Які з названих **нервів** можуть ушкоджуватися при гаймориті і оперативних втручаннях на **гайморовій порожнині**?

- A. N mandibularis
- B. N. facialis
- C. Nn. alveolares superiores
- D. N. oculomotorius
- E. N. lingualis

Nn. alveolares superiores

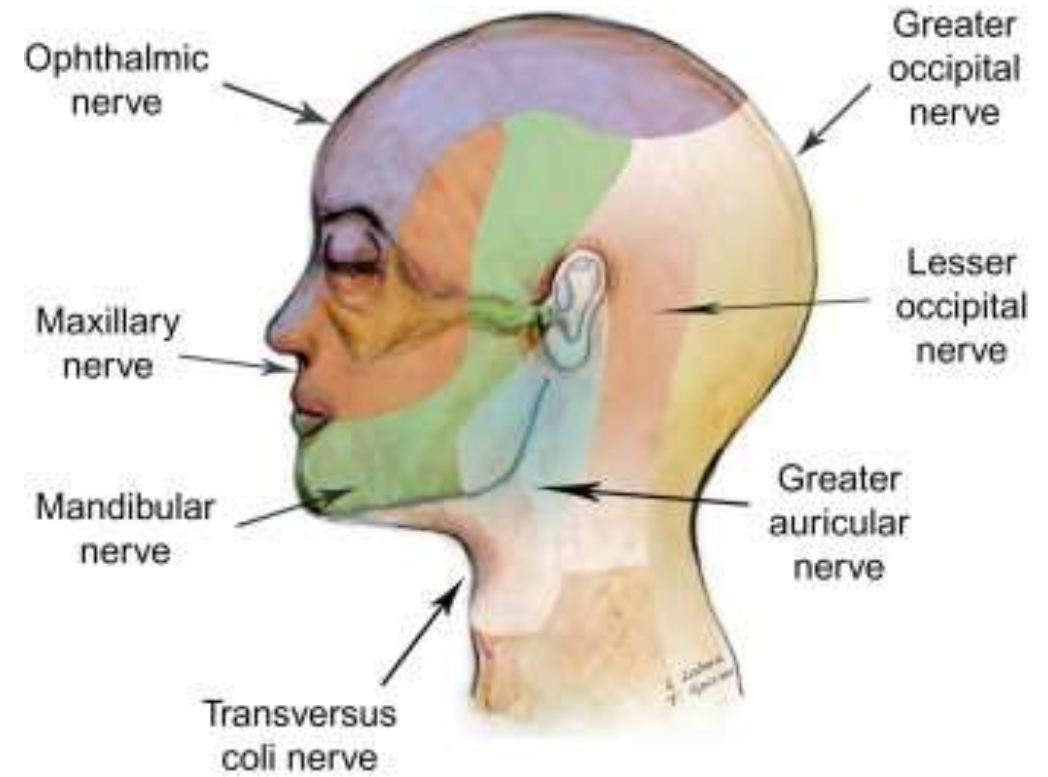
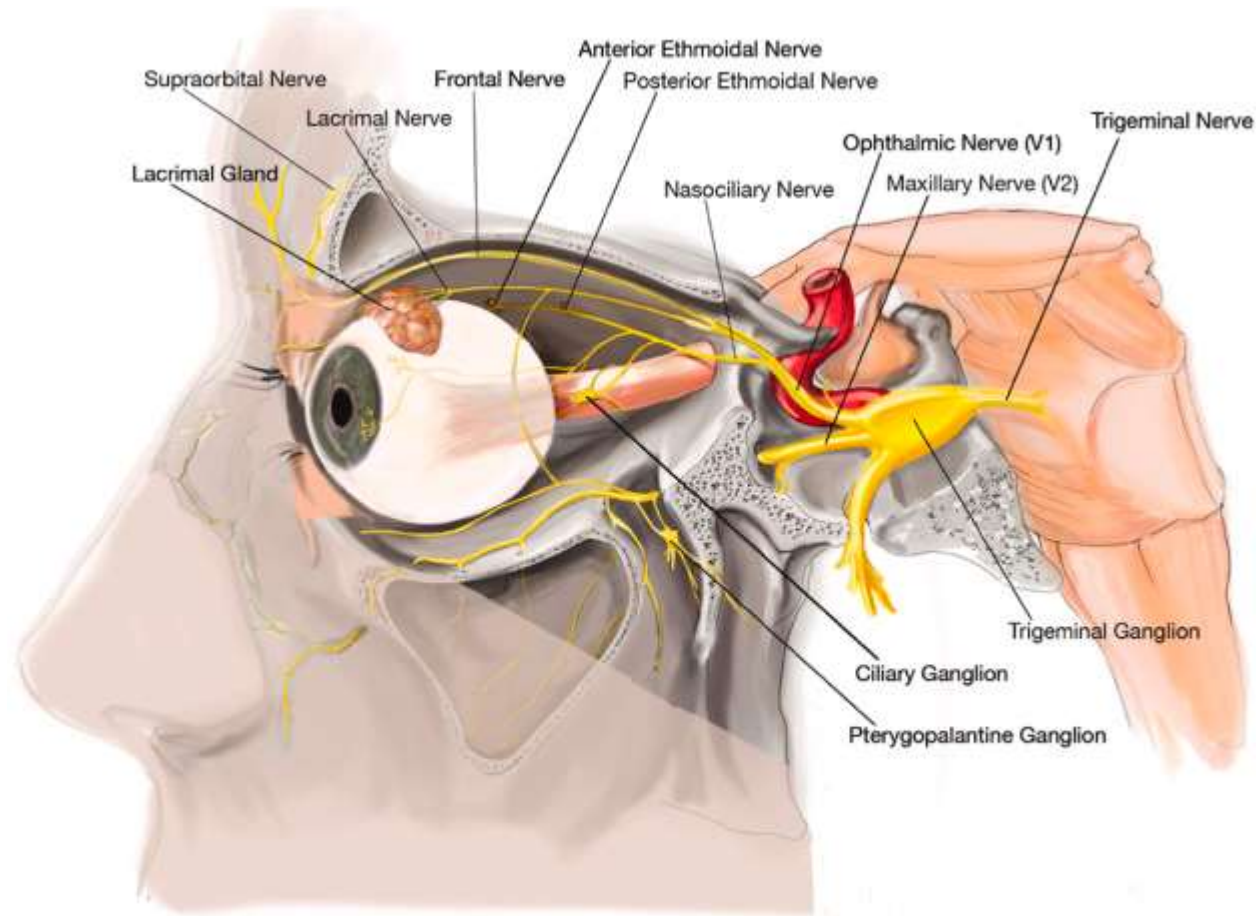


Хвора відчуває нападоподібні болі в ділянці чола, в очному яблуці, у внутрішньому куті очної ямки. Натискання в медіальній частині надочноямкового краю болюче, порушена шкірна чутливість.

Який нерв уражений?

- А. Верхньощелепний
- В. Блоковий
- С. Відвідний
- D. Очний
- Е. Окоруховий

ОЧНИЙ



* У чоловіка з цукровим діабетом періодично виникають запалення **сальних залоз верхньої повіки** (Glandulae sebaceae (Zeis)) з пошкодженням повік, що викликає у хворого біль, свербіння. Який нерв іннервує шкіру верхньої повіки?

A. N. ophthalmicus

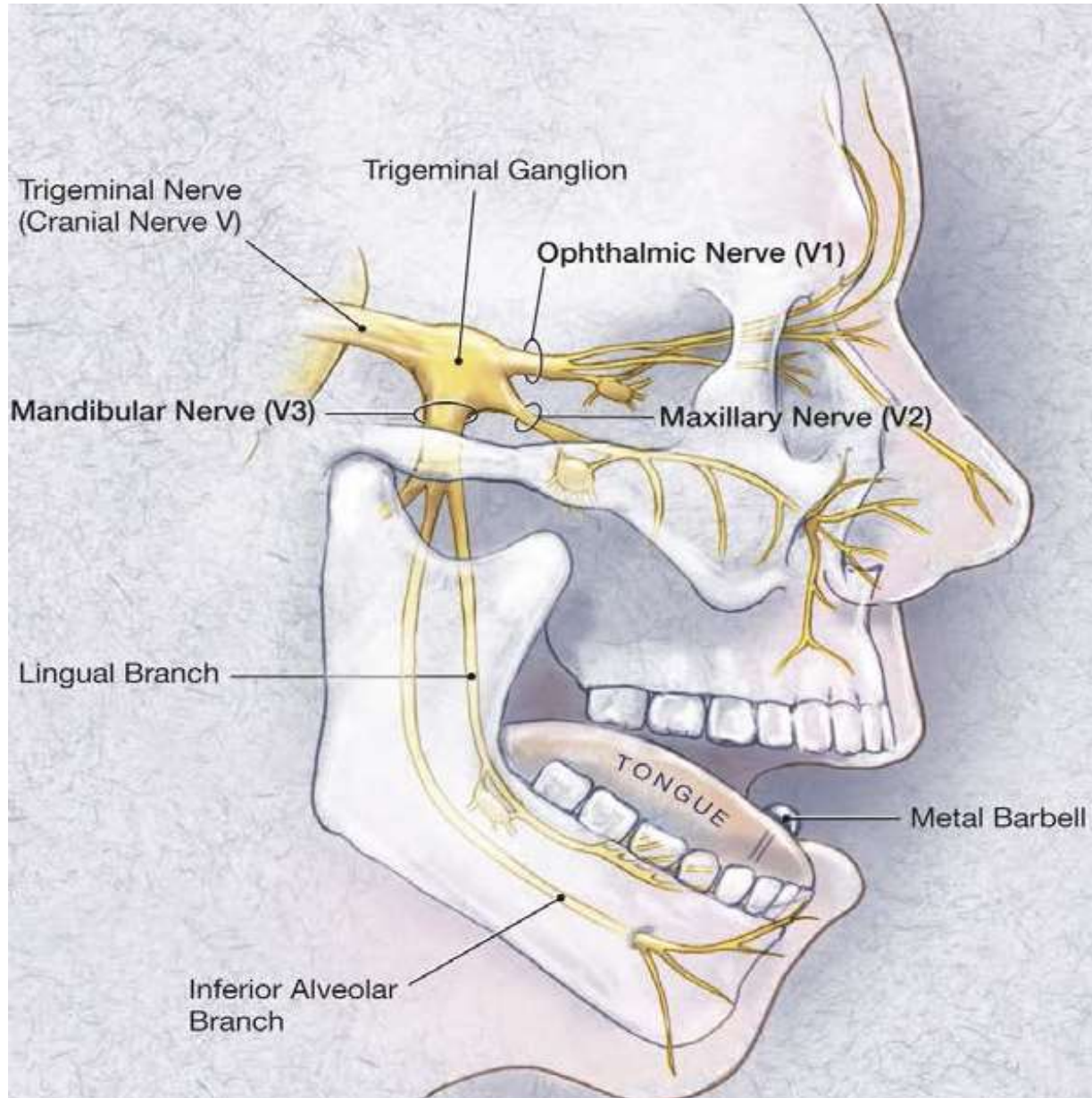
B. N. oculomotorius

C. N. abducens

D. N. trochlearis

E. N. infraorbitalis

N. ophthalmicus

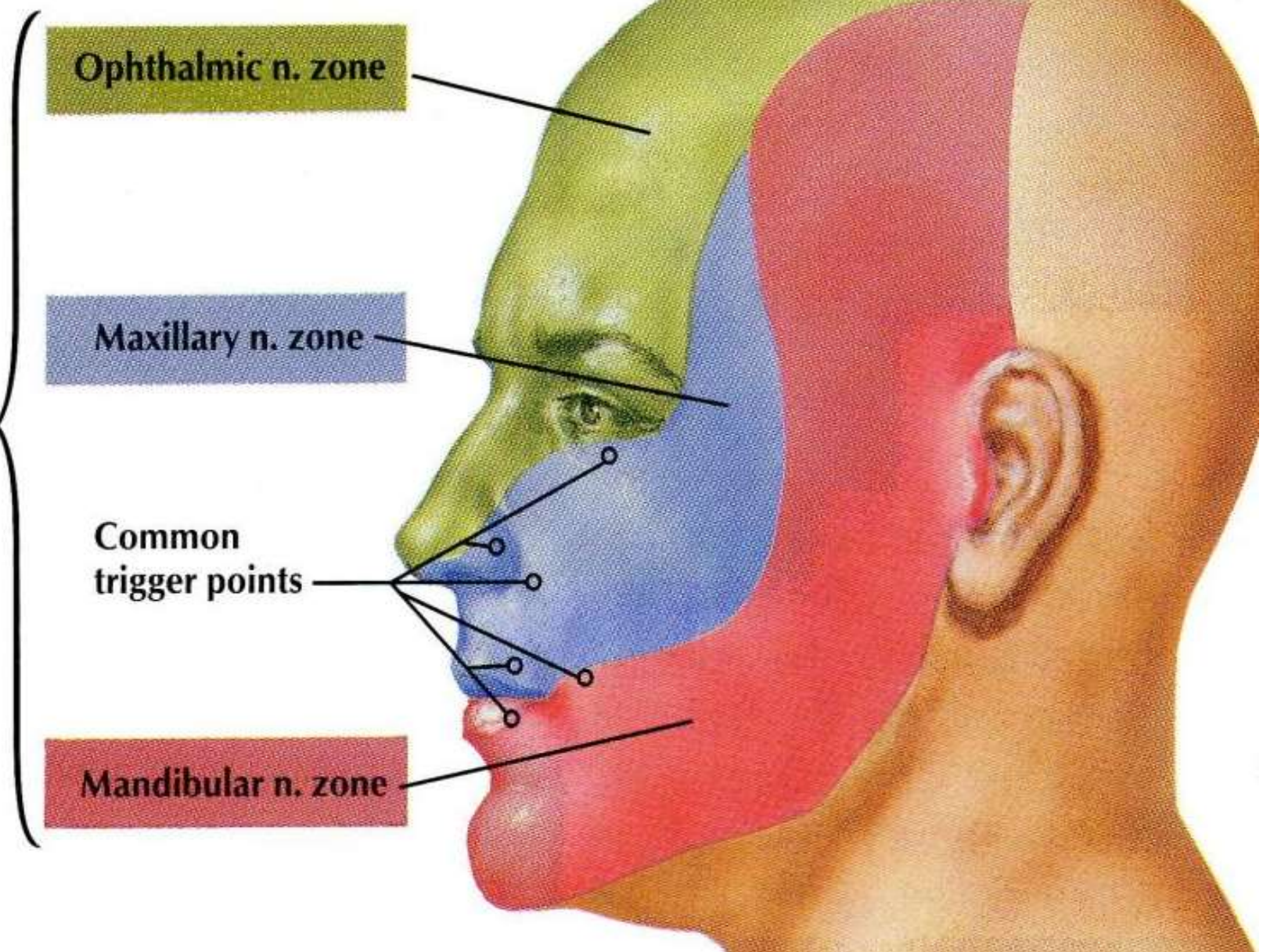


* Лікар виявив у пацієнта запалення **слизової оболонки ротової порожнини**, яке супроводжувалося нестерпним болем. З ураженням якого нерва це пов'язано?

- Барабанної струни
- Блукаючого
- Лицевого
- Язикоглоткового
- Трійчастого

Трійчастого

Zones of skin innervation of trigeminal nerve divisions, where pain may occur in trigeminal neuralgia



* У хворого 36 років при обстеженні невропатологом була виявлена втрата чутливості шкіри і болючість надбрівної області лоба, виличної дуги і підборіддя праворуч. Функція якого нерва порушена?

A. n. trigeminus

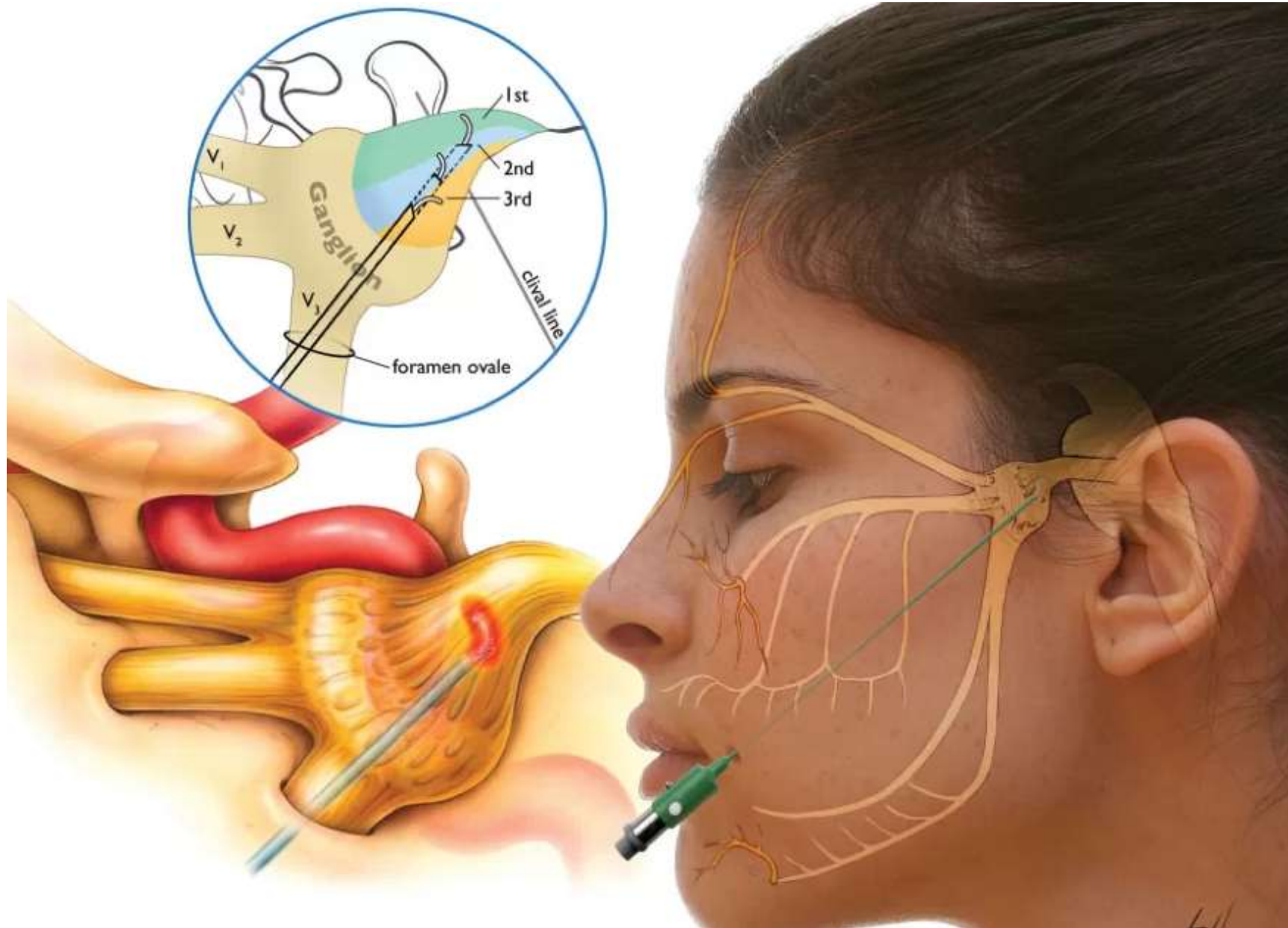
B. n. facialis

C. n. oculomotorius

D. n. trochlearis

E. n. abducens

n. trigeminus



* Хворий скаржиться на болі в області **зубів верхньої щелепи** і **губи**, які іррадіюють в **підчочномкову ділянку**. При обстеженні відзначається порушення **чутливості** в області **губи, крил носа, щоки**. Який нерв уражений?

А. Верхньющелепний

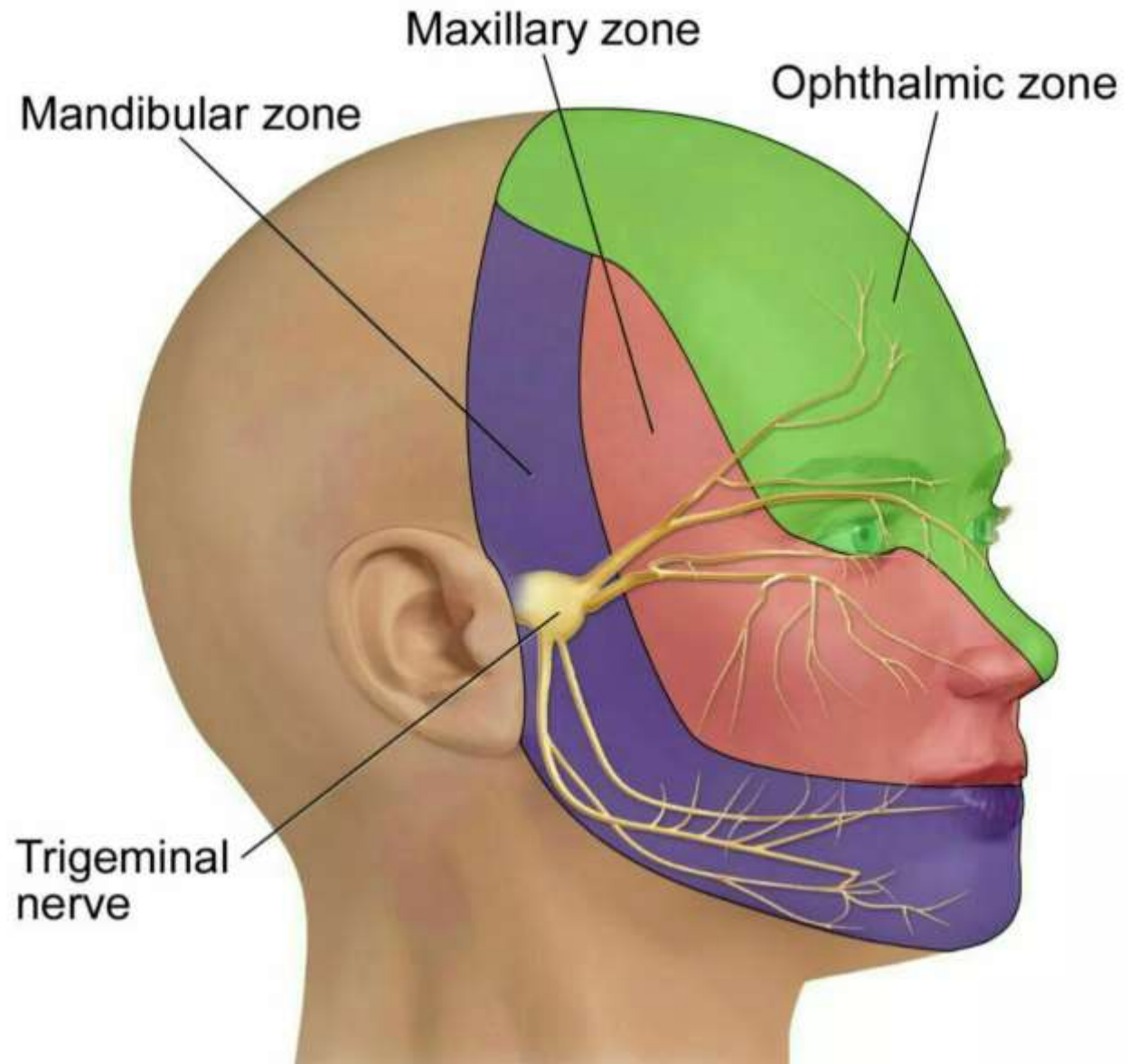
В. Додатковий

С. Лицевий

Д. Зоровий

Е. Нижньющелепний

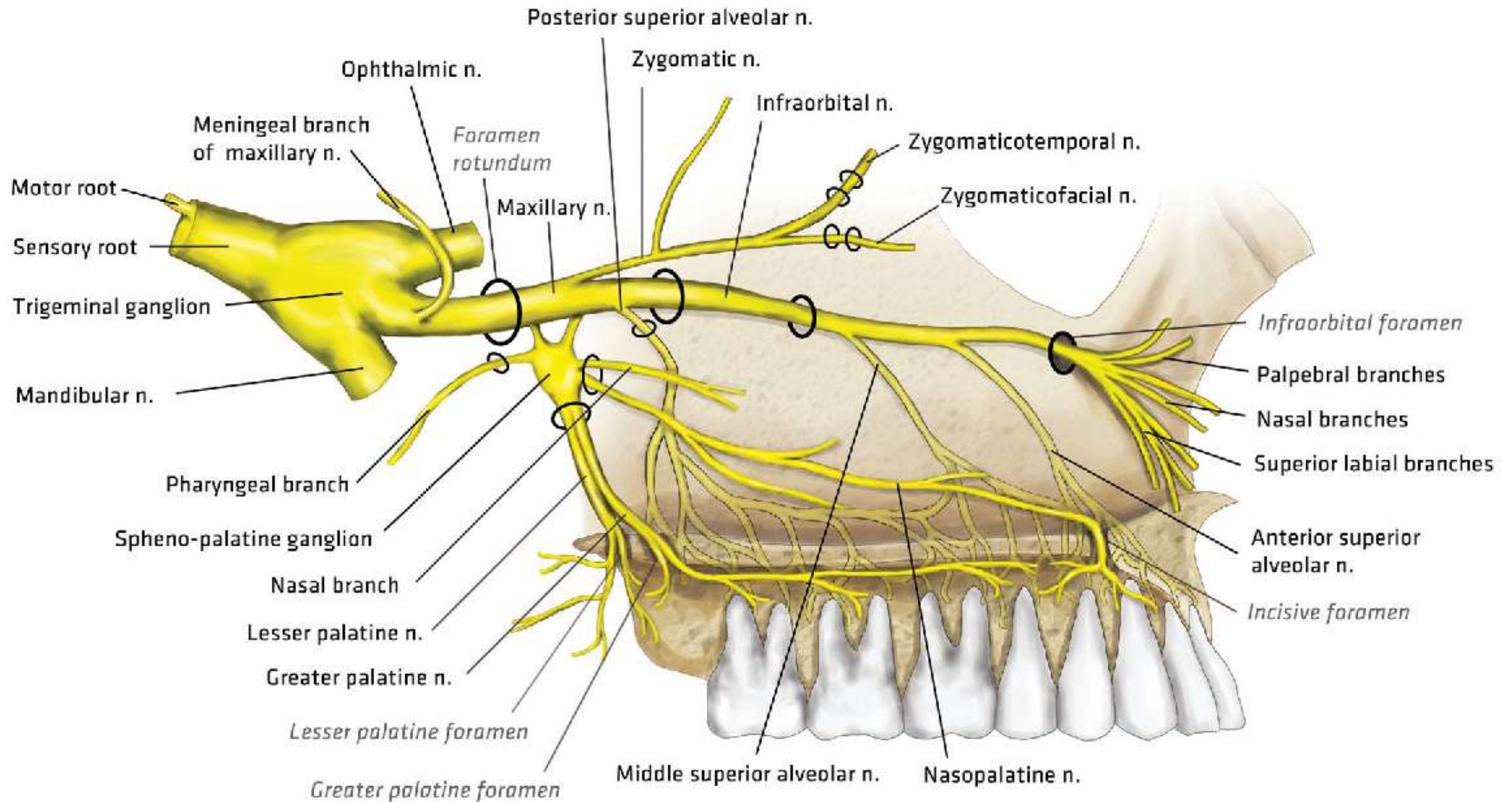
Верхньющелпный



* До лікаря-невролога звернулася пацієнтка віком 52 роки зі скаргами на втрату чутливості шкіри правої половини обличчя в ділянці нижньої повіки, спинки носа та верхньої губи. Гілка якого нерва ушкоджена у цієї пацієнтки?

- Очний нерв трійчастого нерва
- Великий кам'янистий нерв лицевого нерва
- Нижньощелепний нерв трійчастого нерва
- Барабанна струна лицевого нерва
- Верхньощелепний нерв трійчастого нерва

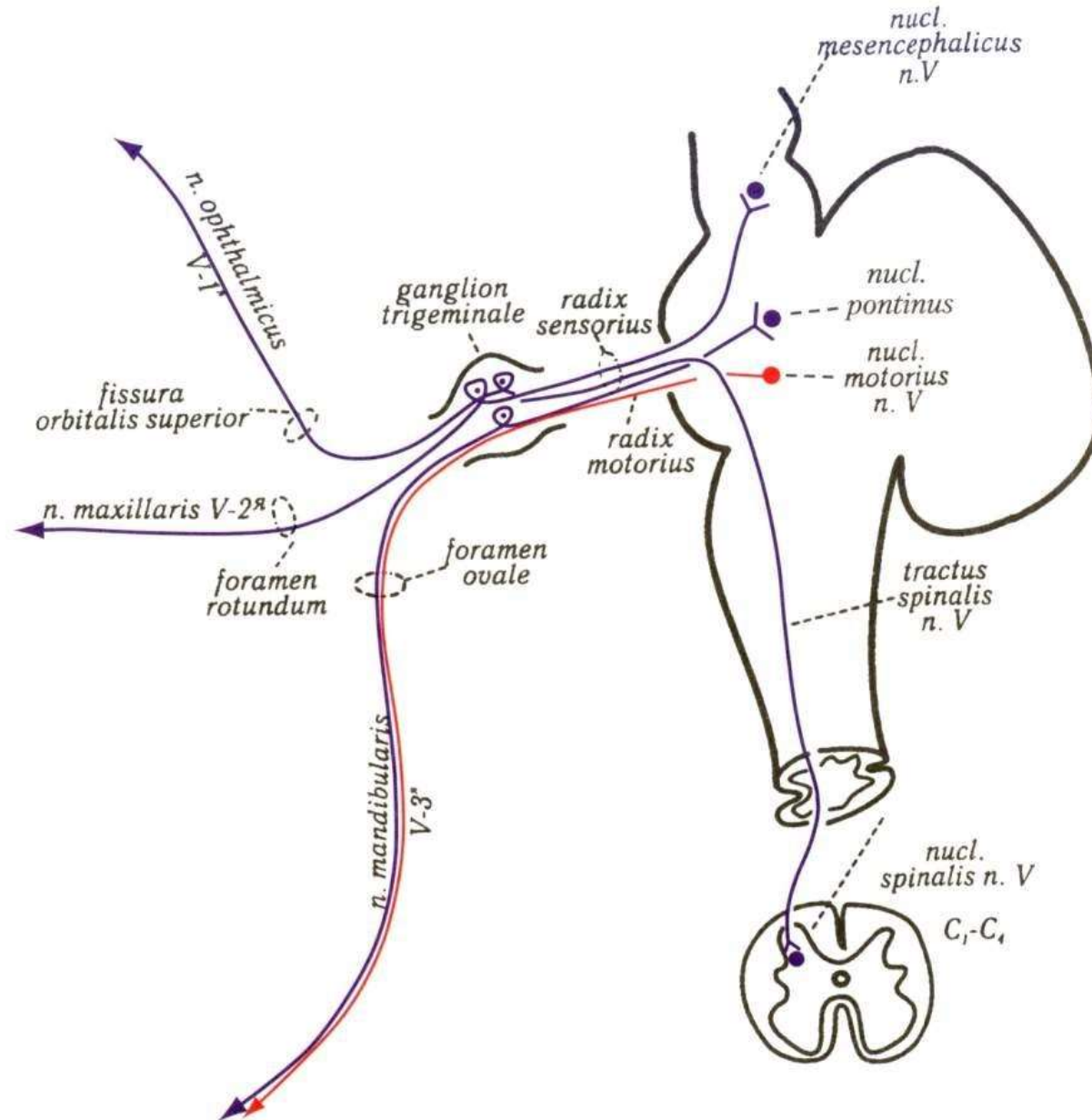
Верхньощелепний нерв трійчастого нерва



* При обстеженні у хворої встановлено пошкодження у дорсальній частині моста, порушена функція жування. Ядро якого нерва уражене?

- А. Рухове ядро трійчастого нерва
- Б. Рухове ядро лицевого нерва
- В. Мостове ядро трійчастого нерва
- Г. Ядро під'язикового нерва
- Д. Подвійне ядро блукаючого нерва

Рухове ядро трійчастого нерва

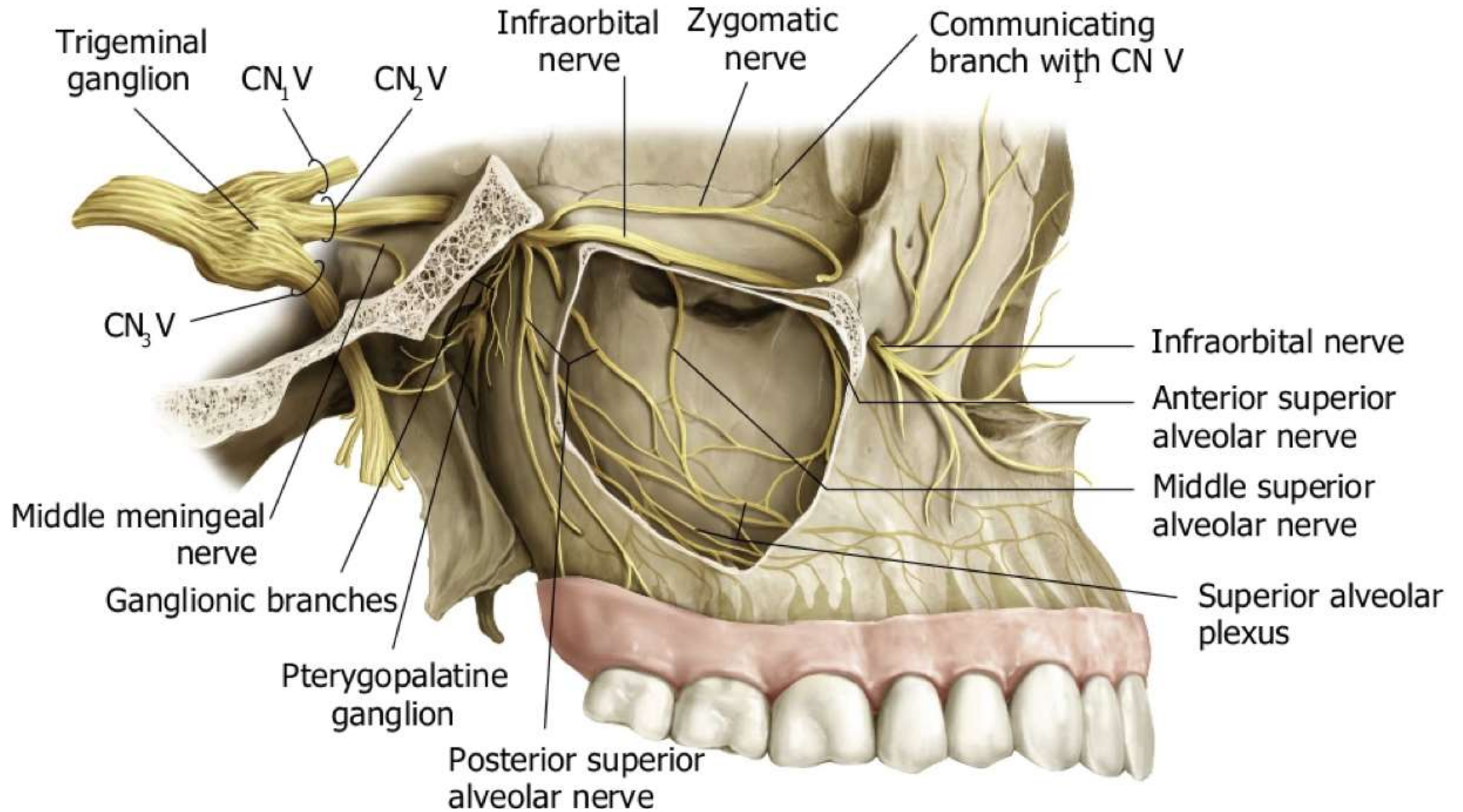


Хворому проведена провідникова (туберальна) **анестезія** при необхідності видалення **верхнього правого великого кутнього зуба**.

Анестезію яких нервів провів лікар?

- A. N. alveolaris superior medius
- B. Nn. alveolares superiores posteriores
- C. N. alveolaris inferior
- D. N. zygomaticus
- E. Nn. alveolares superiores anteriores

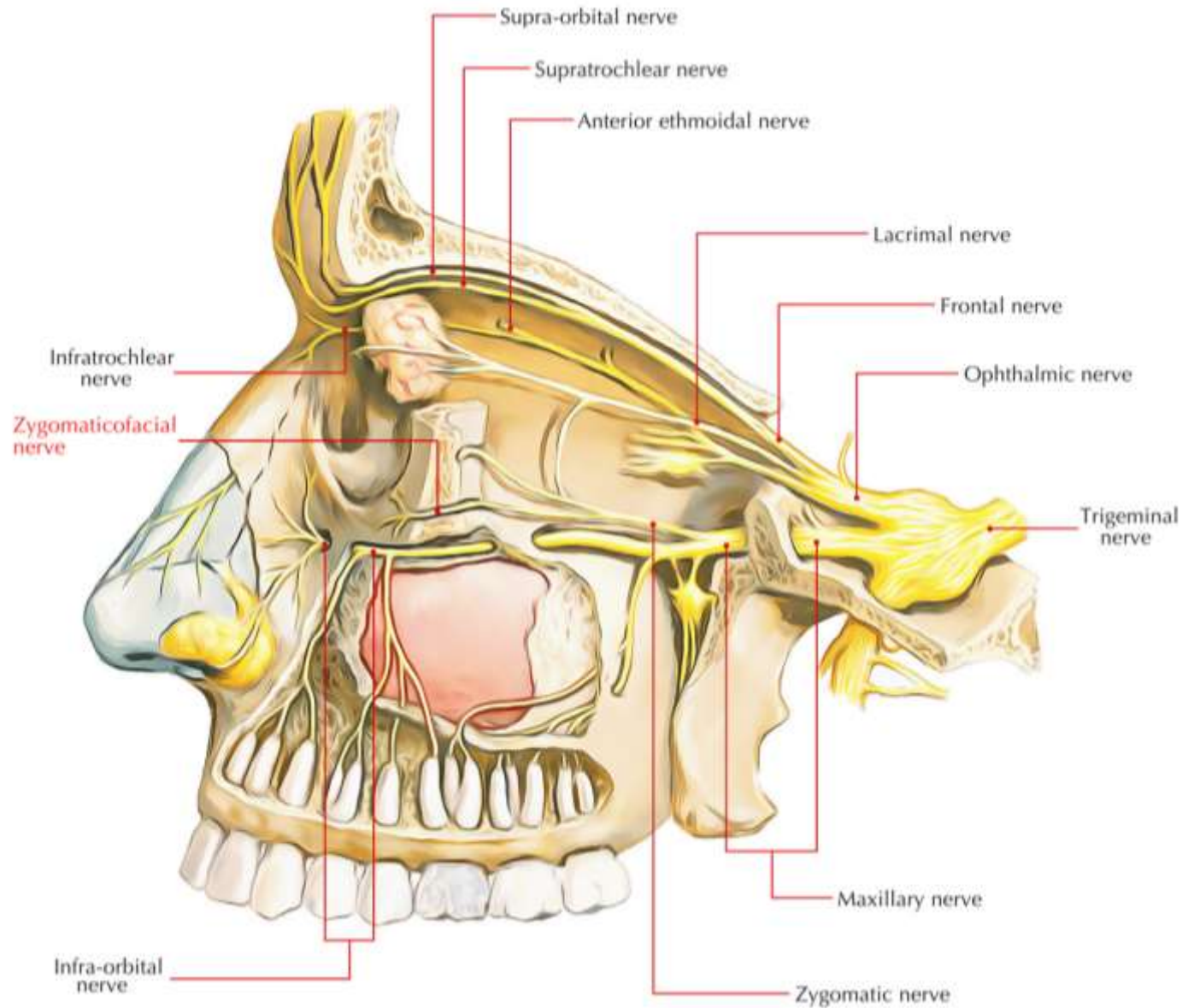
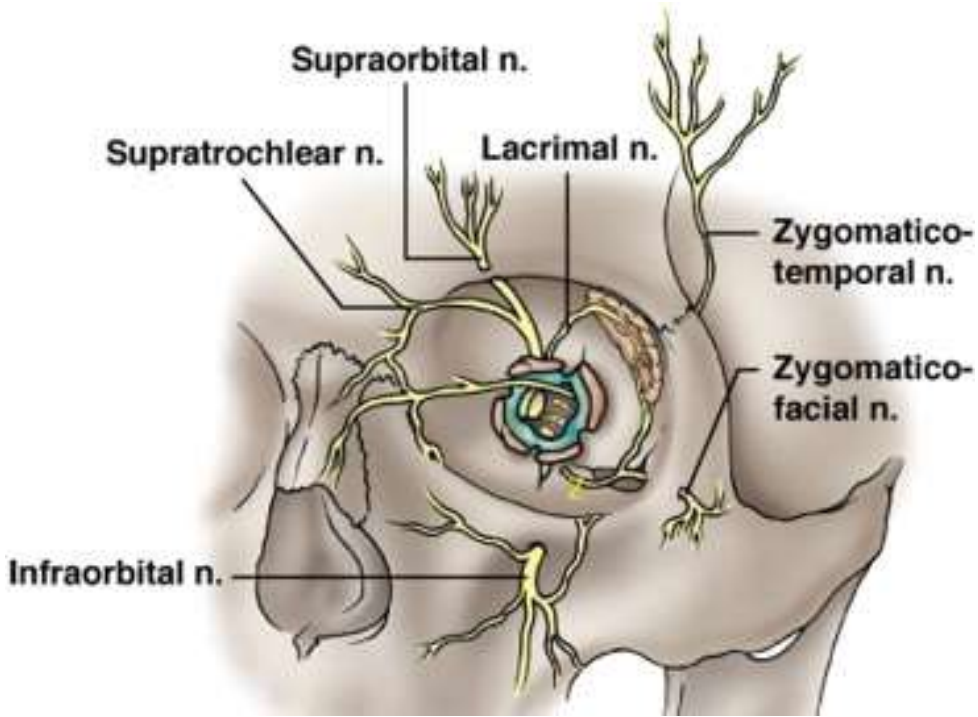
Nn. alveolares superiores posteriores



У хворого після травми бічної стінки очниці з'явилося оніміння шкіри щоки та передньої частини скроневої ділянки. Які нервові утвори ушкоджені при травмі?

- A. N. lacrimalis
- B. N. infraorbitalis
- C. N. zygomaticus
- D. Nh. pterygopalatini
- E. Rr. alveolares superiores anteriores

N. zygomaticus

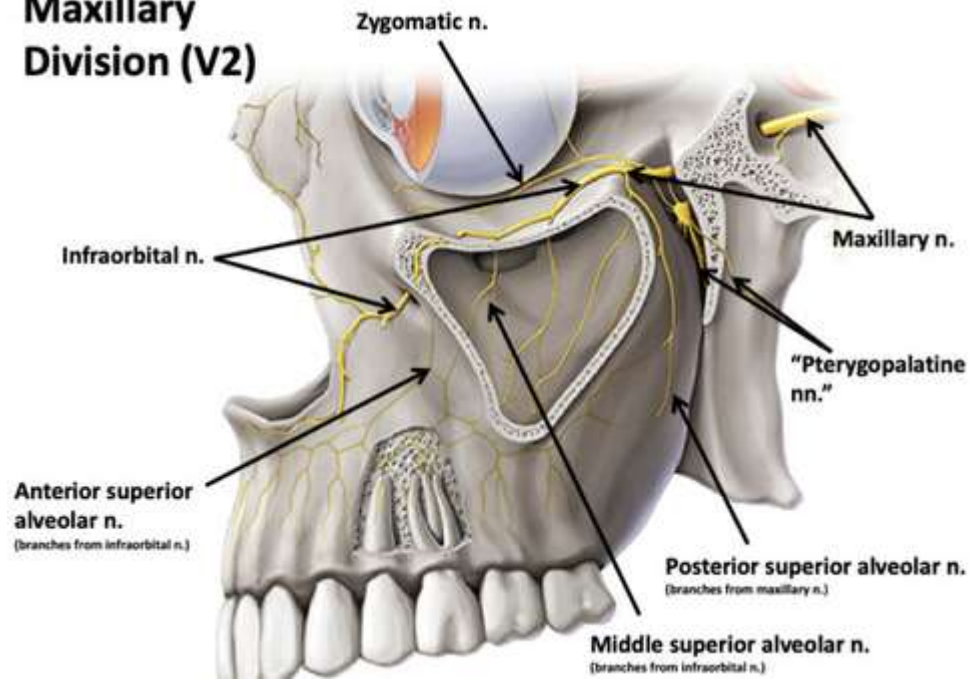


Після травми ока виникло запалення м'яких тканин **очної ямки**. Гнійний процес поширився у **крило-піднебінну ямку**, що призвело до ушкодження **нерва**, гілки якого знаходяться в цьому просторі. Який нерв в даному випадку був ушкоджений?

- A. N. ophthalmicus
- B. N. vagus
- C. N. mandibularis
- B. N. maxillaris
- E. N. glossopharyngeus

N. maxillaris

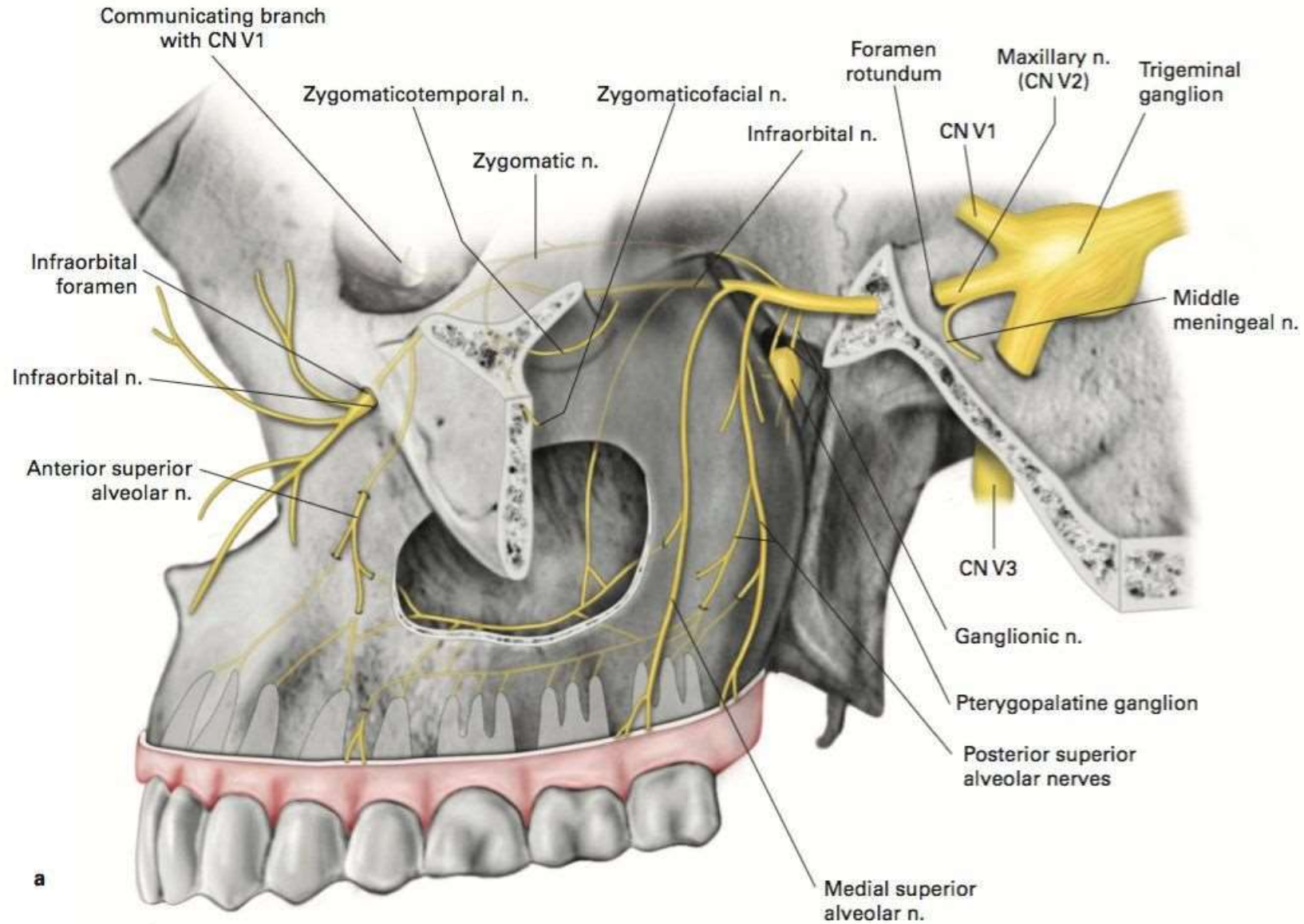
Maxillary Division (V2)



* 54 years old male patient complains to absence **skin** sensitivity of a **lower eyelid, external lateral surfaces of nose and upper lip**. An **inflammation of the second branch of a trigeminal nerve** was diagnosed. What foramen this branch leaves a skull through?

- A. Infraorbital foramen.
- B. Foramen lacerum.
- C. Superior orbital fissure.
- D. Spinous foramen.
- E. Oval foramen.

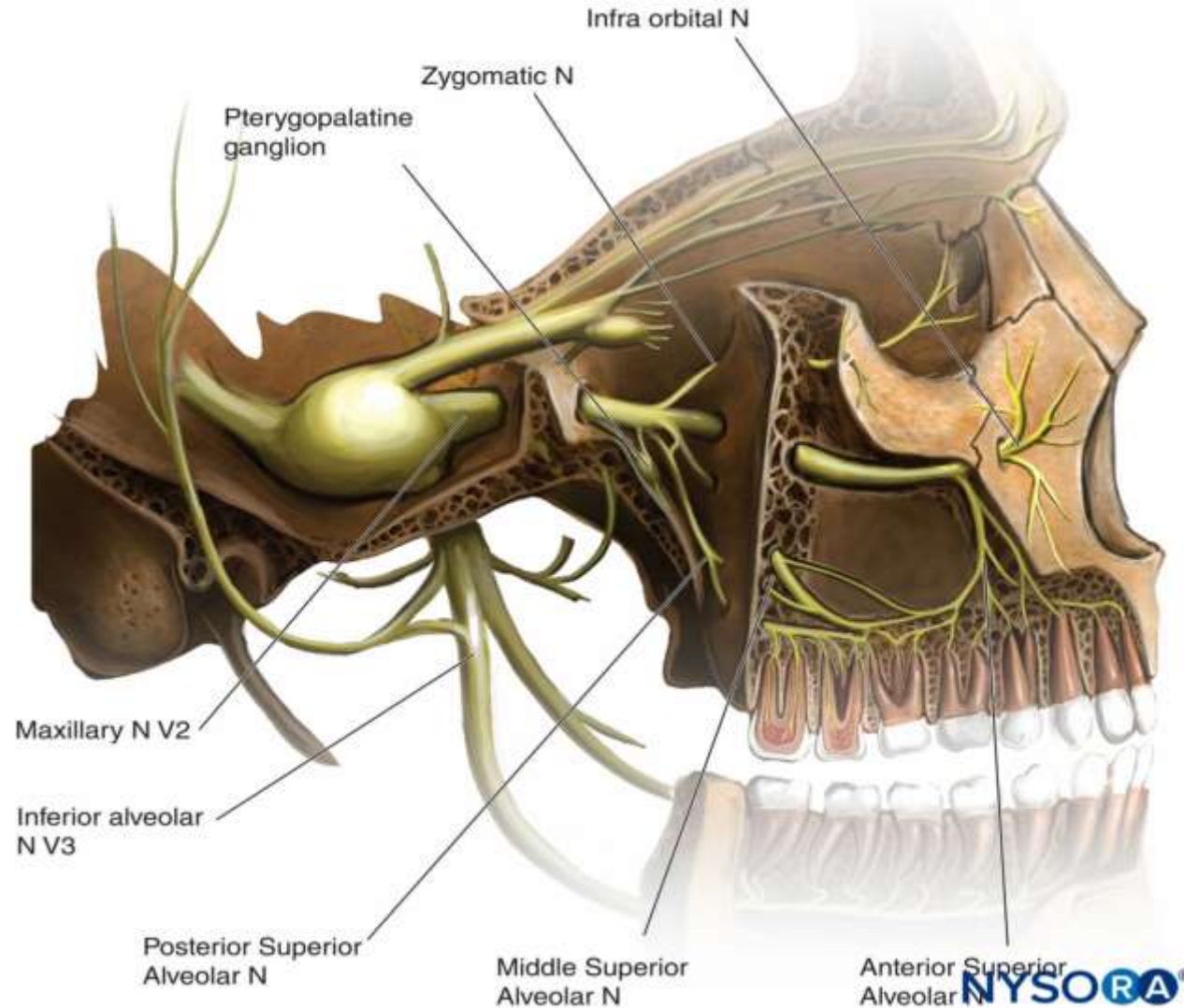
Infraorbital foramen.



* The doctor injects an anesthetic's solution into **infraorbital foramen**. What nerves are anesthetized thus?

- A. Abducent nerve
- B. Infraorbital and anterior superior alveolar branches.
- C. Oculomotor nerve.
- D. Trochlear nerve.
- E. Mandibular nerve.

Infraorbital and anterior superior alveolar branches.



* What of the nerves can be damaged because of maxillary sinusitis and operations on a sinus of Highmore?

- A. Nn. alveolares superiores.
- B. N. facialis.
- C. N. mandibularis.
- D. N. oculomotorius.
- E. N. ophthalmicus.

Nn. alveolares superiores

