

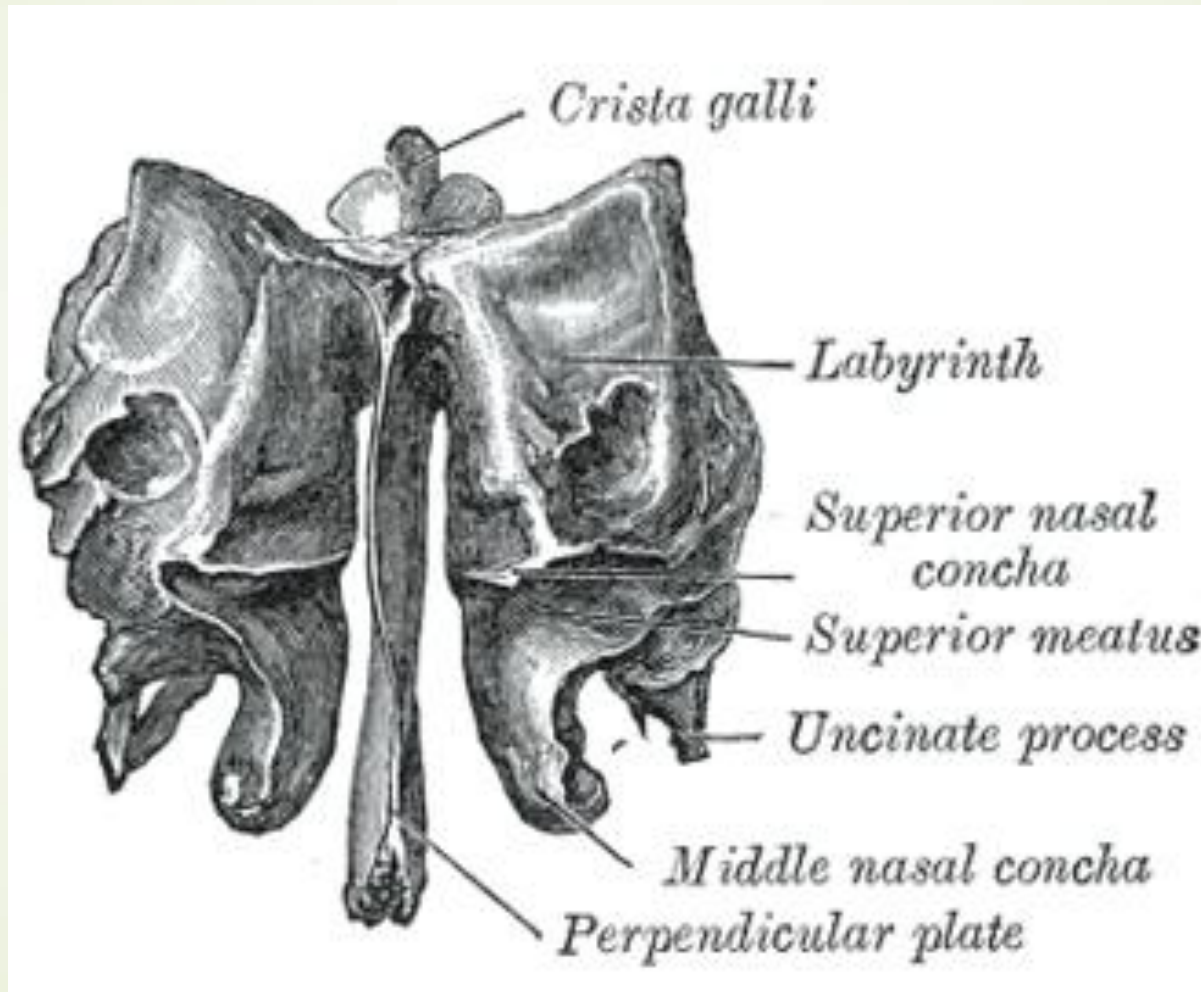


► Хворий 35 років, звернувся до лікаря зі скаргами на сильний нежить і втрату відчуття запахів на протязі тижня. При обстеженні, в носовій порожнині велика кількість слизу, що покриває слизову оболонку і блокує рецептори нюху. Де в носовій порожнині розташовані ці рецептори?



- 
- 
- А. Верхня носова раковина
 - В. Середня носова раковина
 - С. Нижня носова раковина
 - D. Загальний носовий хід
 - Е. Присінок носа

➤ А. Верхняя носовая раковина

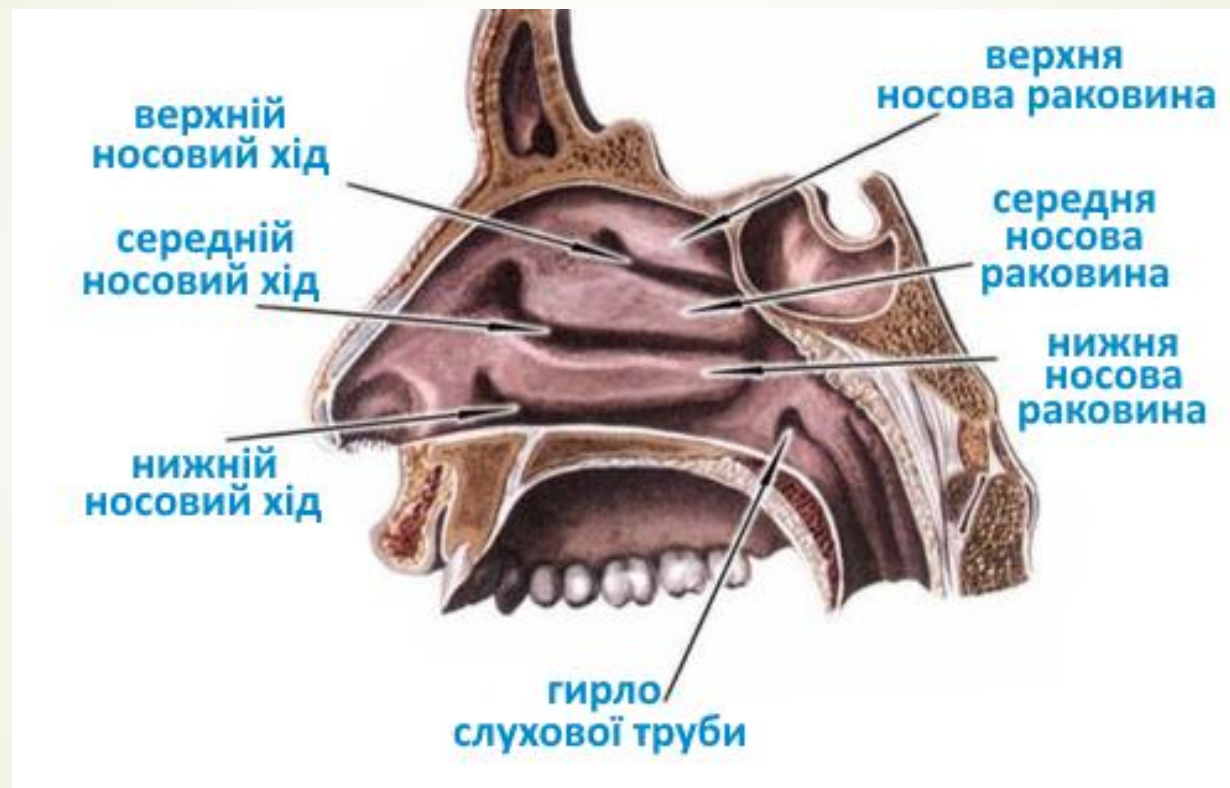



У хворого гостре запалення **носо-сльозового каналу** . Відомо, що після перенесеного грипу довгий час ,були виділення з носа.Із якого відділу носової порожнини могла потрапити інфекція в носо-сльозовий канал ?




- 
- 
- A.Із нижнього носового ходу
 - B.Із верхнього носового ходу
 - C.Із середнього носового ходу
 - D.Із загального носового ходу
 - E.Із решітчасто-клиноподібної кишені

Відповідь А.Із нижнього носового ходу

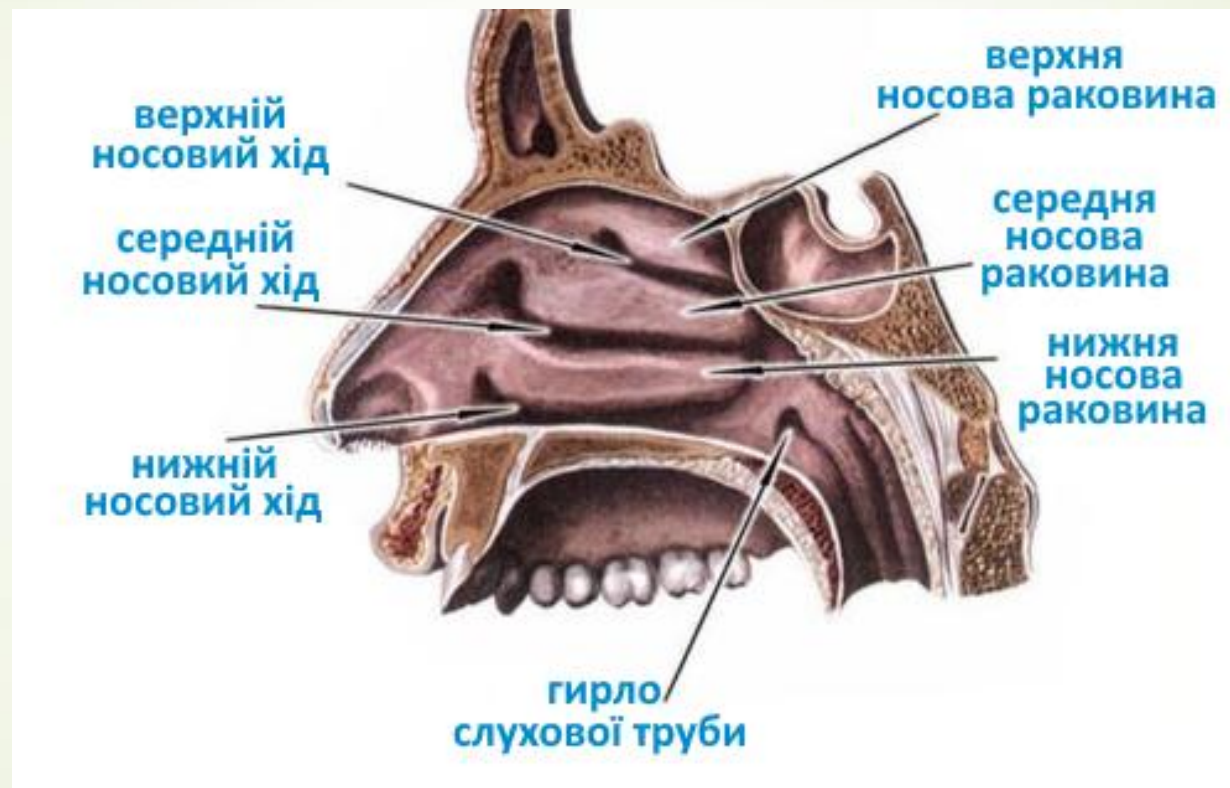






Хворий скаржиться на головний біль, утруднене дихання. Рентген підтвердив діагноз – фронтит (запалення лобової пазухи). В якому носовому ході при огляді порожнини носа можуть спостерігатись гнійні виділення?

- 
- A. Середньому
 - B. Верхньому
 - C. Нижньому
 - D. Загальному
 - E. Над верхньою носовою раковиною

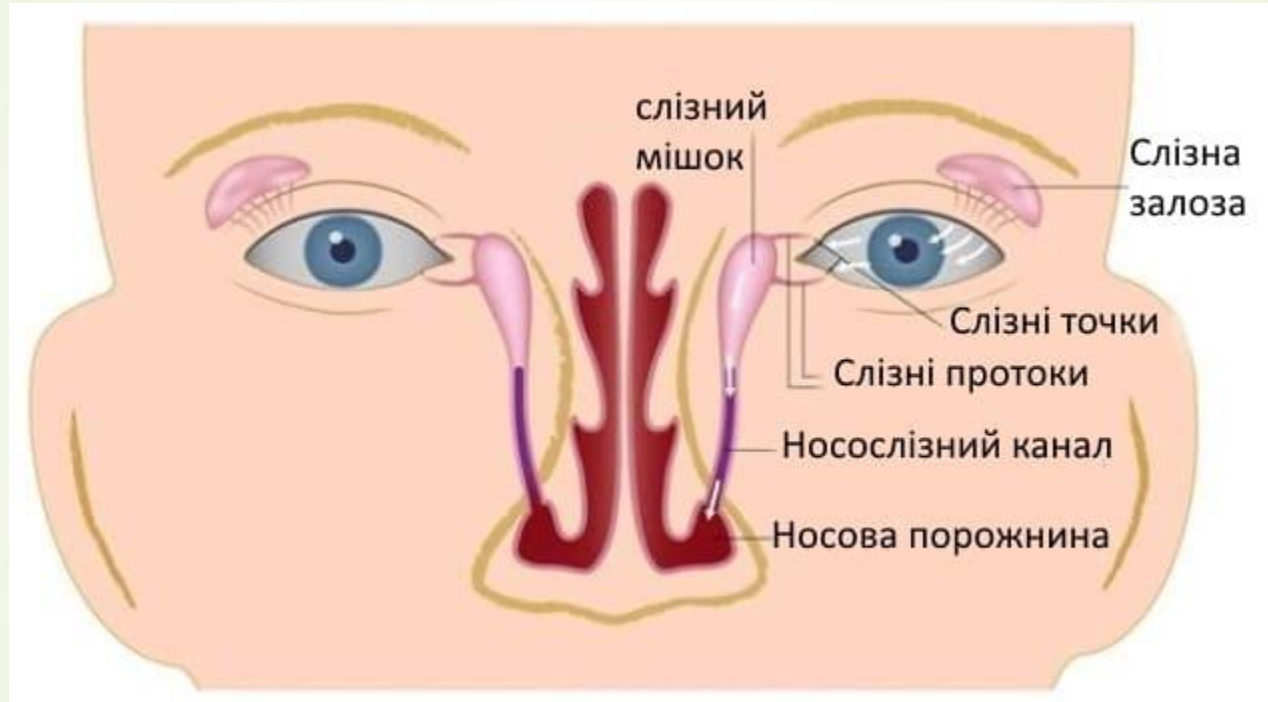
Відповідь.А. Середньому



У хворого 28 років, діагностовано гострий запальний процес слизової оболонки **носо-сльозової протоки**. З анамнезу стало відомо, що після перенесеного грипу протягом 10-ти днів були виділення із носа. З якого відділу носової порожнини інфекція могла проникнути у носо-сльозову протоку?

- 
- 
- A. Із середнього носового ходу
 - B. Із нижнього носового ходу
 - C. Із верхнього носового ходу
 - D. Із присінку носа
 - E. Із лобової пазухи



Відповідь В. Із нижнього носового ходу



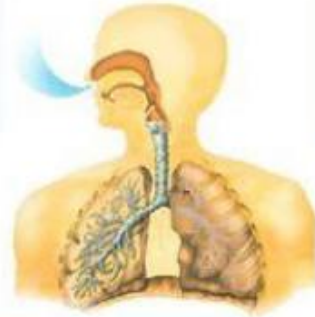

У хворого гнійне запалення **клиноподібної пазухи**. В яку частину носової порожнини витікає гній?



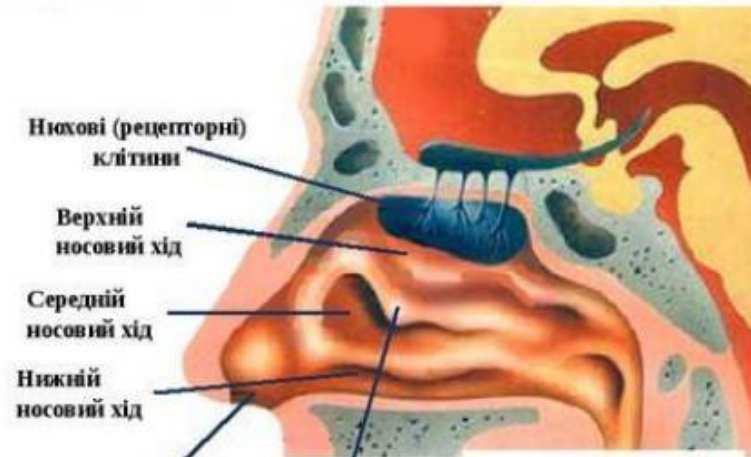
- 
- 
- A. Meatus nasi inferior
 - B. Meatus nasi communis
 - C. Meatus nasi medius
 - D. Meatus nasi superior
 - E. -


Відповідь D.Meatus nasi superior





- Загримання пилу та інших частинок
- Бактерицидна дія
- Нагрівання повітря
- Зволоження повітря
- Сприйняття запахів

Носова порожнина

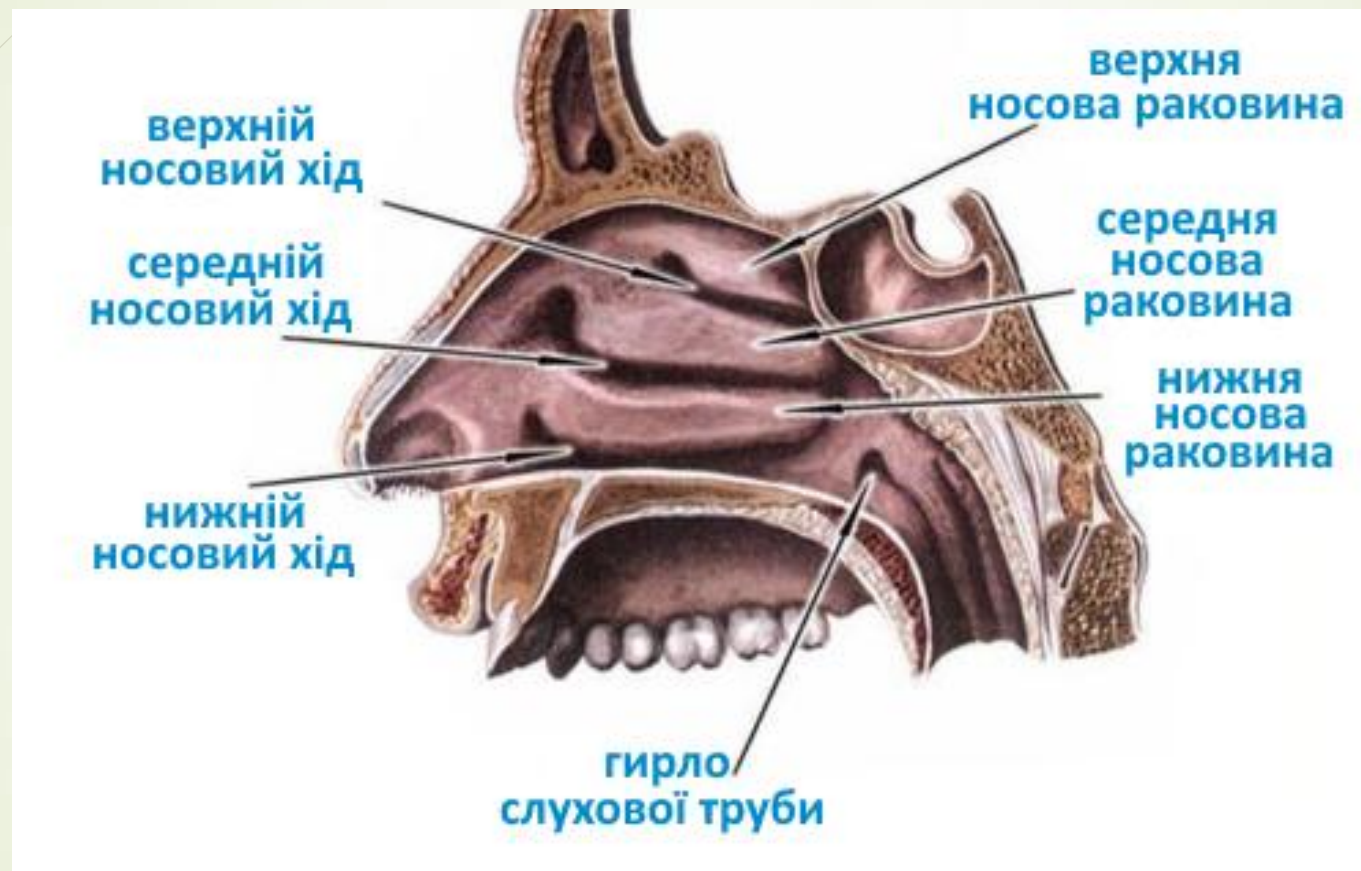





Хворий 25 років, звернувся до прийомного покою із скаргами на нежить та головний біль на протязі 4 днів. Після обстеження йому встановили діагноз фронтит. Крізь який носовий хід інфекція потрапила до лобної пазухи.?



- 
- 
- A. Загальний
 - B. Верхній
 - C. Нижній
 - D. Середній
 - E. Носоглотковий

Відповідь D.Середній

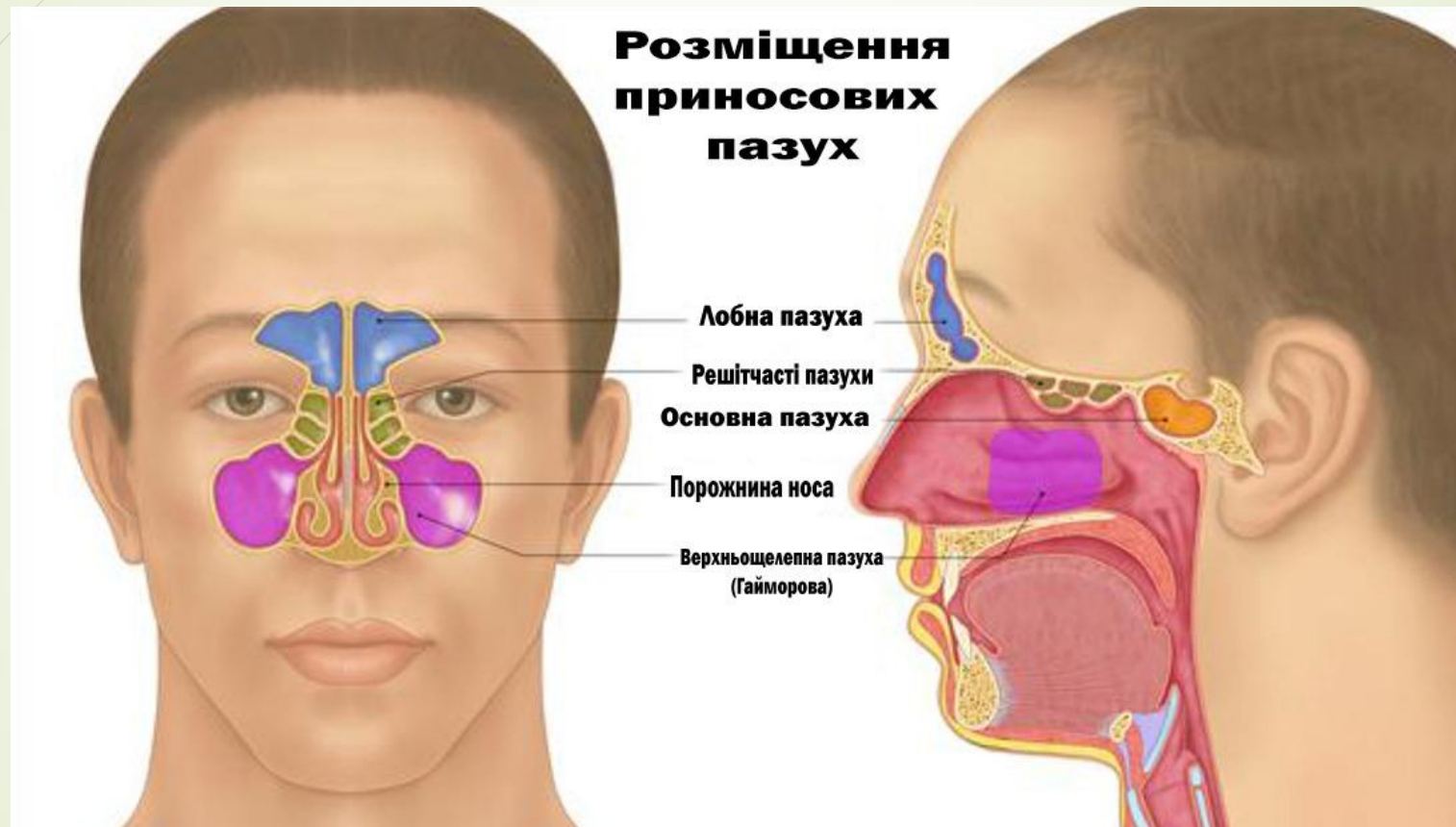





У хворого **фронтит**. З анамнезу відомо, що в нього було запалення верхньощелепної пазухи. Через який відділ носової порожнини могла потрапити інфекція в лобну пазуху?


- 
- 
- A. Із верхнього носового ходу
 - B. Із середнього носового ходу
 - C. Із нижнього носового ходу
 - D. Із присінка носової порожнини
 - E. Із решітчасто-клиноподібної кишені


Відповідь В. Із середнього носового ходу



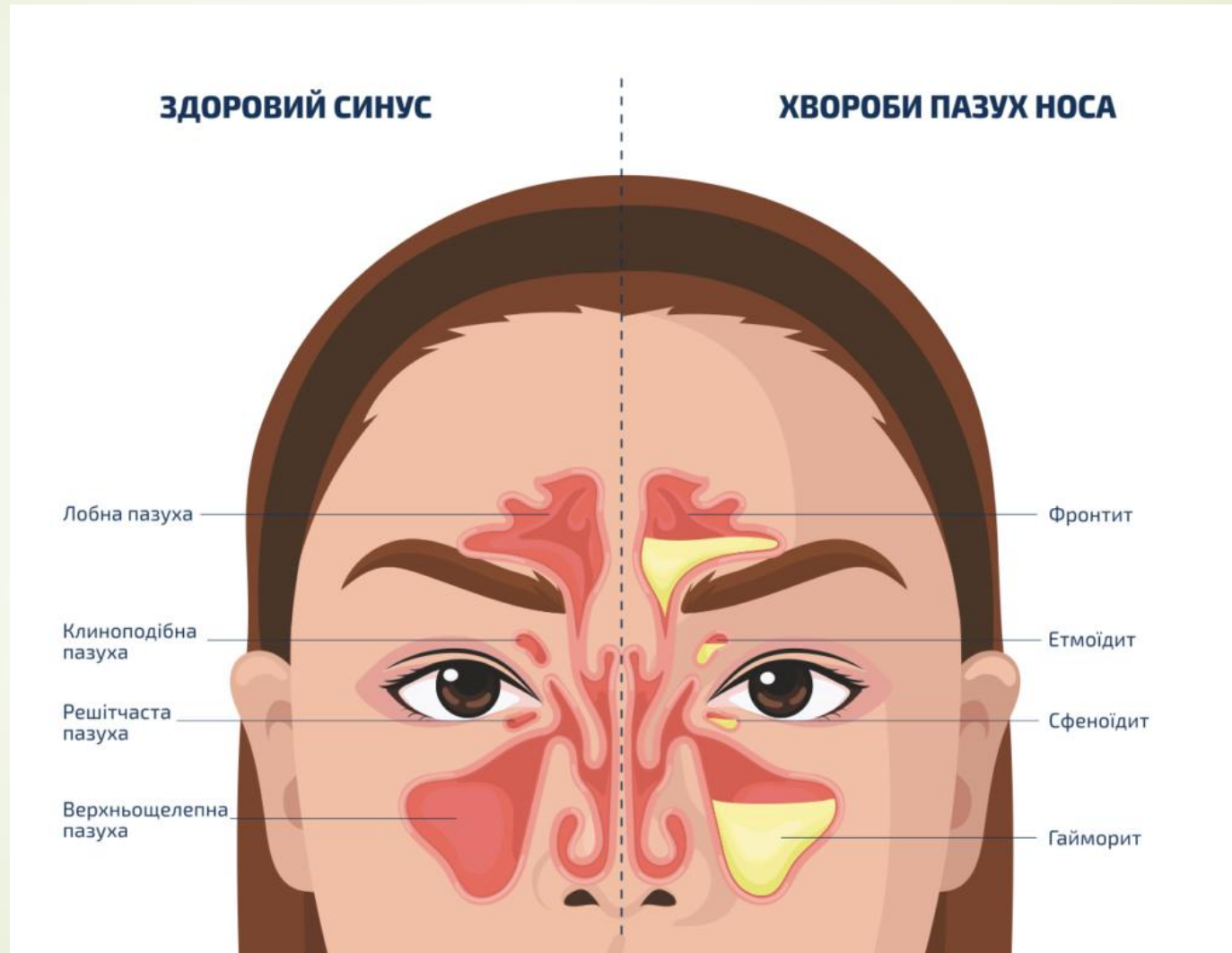


Під час обстеження пацієнта ЛОР лікар діагностував запалення **верхньощелепних пазух**. В якому носовому ході під час риноскопії був виявлений гній?





- 
- A. В верхньому
 - B. В середньому
 - C. В нижньому
 - D. У загальному
 - E. В найвищому

Відповідь В.Середньому

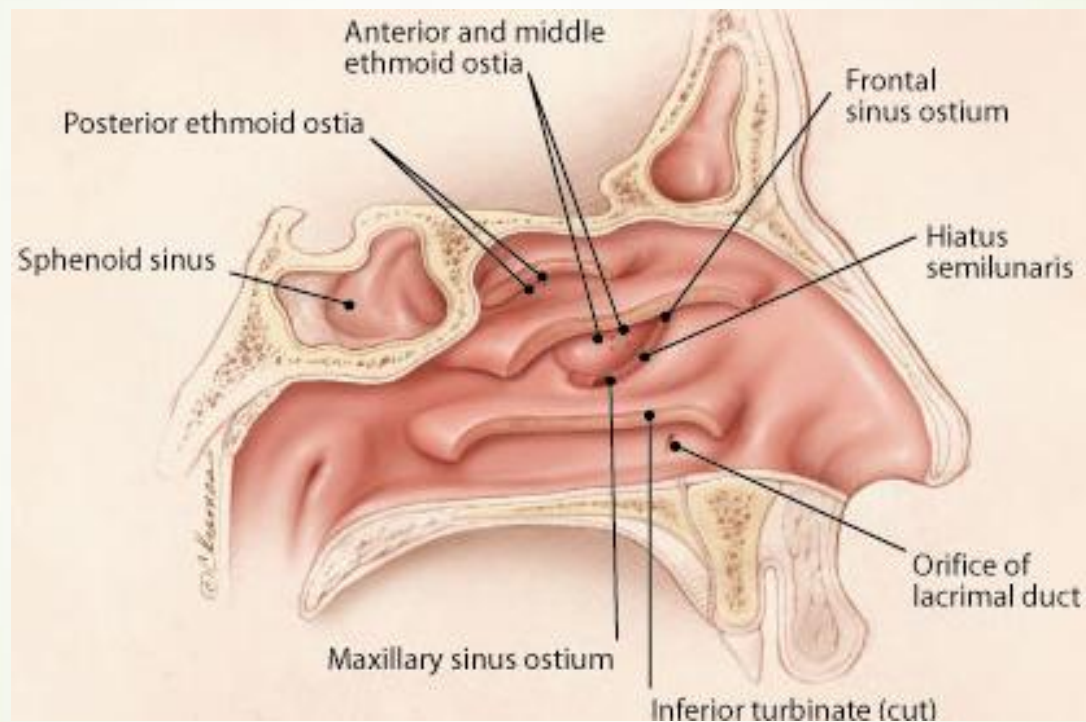


У хворого на гайморит порушено сполучення **верхньощелепної** біляносової **пазухи** з середнім носовим ходом. Який **утвір** в нормі забезпечує надходження повітря з **носового ходу** до гайморової пазухи?



- 
- 
- A .Hiatus semilunaris
 - B .Infundibulum ethmoidale
 - C .Foramina ethmoidalia
 - D .Recessus sphenopalatinus
 - E .Canalis nasolacrimalis

Відповідь А . Hiatus semilunaris



В клініку доставлений хворий, у якого при обстеженні носової порожнини виявлено скупчення гною в **НИЖНЬОМУ НОСОВОМУ ХОДУ**. Звідки надходить гній?



А.Сльозовивідні протоки

В.Гайморова пазуха

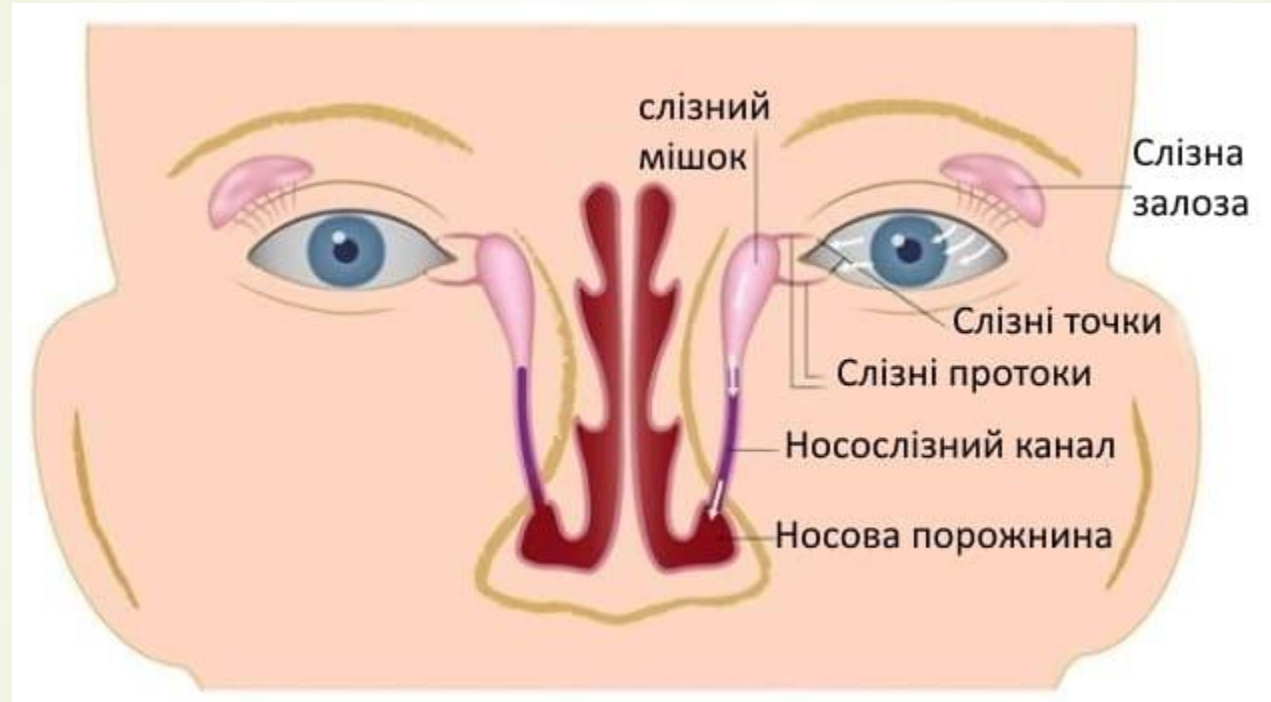С.Лобова пазуха

Д.Клиноподібна пазуха

Е.Решітчаста пазуха





Відповідь А. Сльозо-вивідні протоки



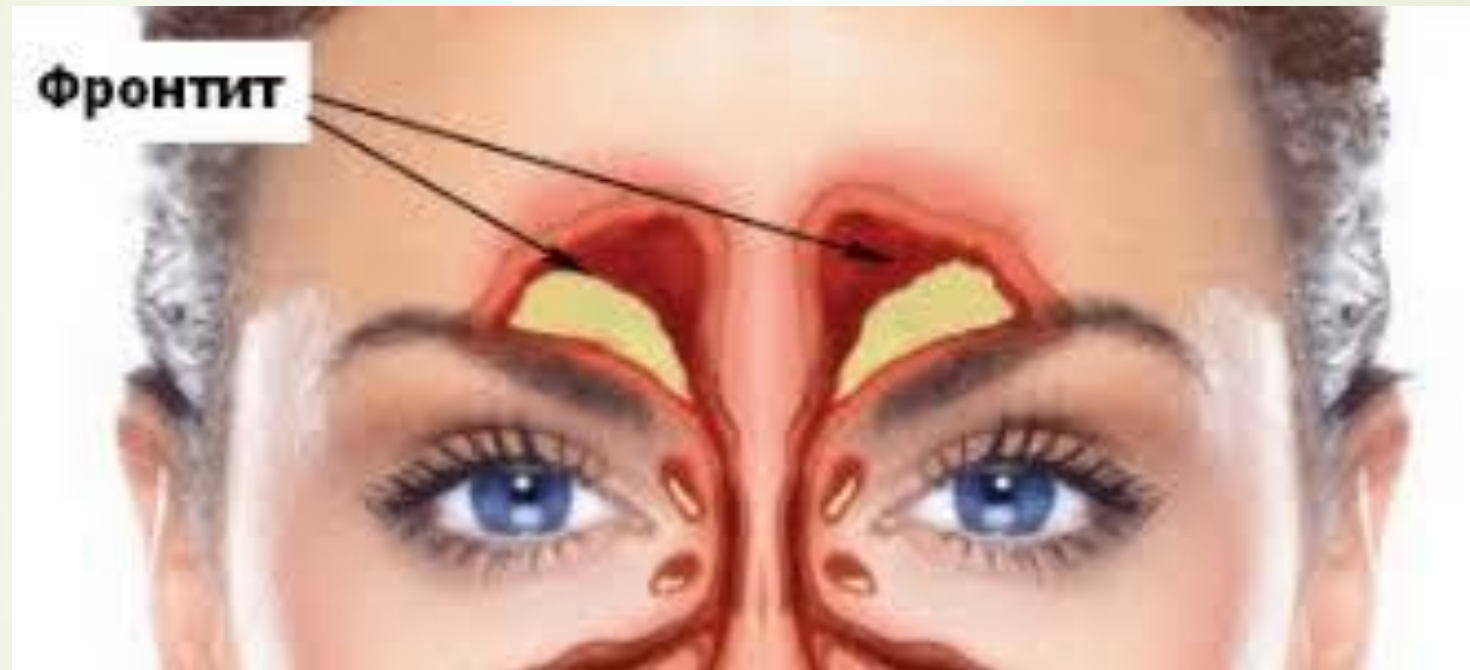



У хворого встановлено запалення слизової оболонки **лобової пазухи**. В яке з перерахованих утворень спрямовуватиметься ексудат?





- 
- 
- A. Середній носовий хід
 - B. Верхній носовий хід
 - C. Нижній носовий хід
 - D. Хоани
 - E. Підскронева ямка

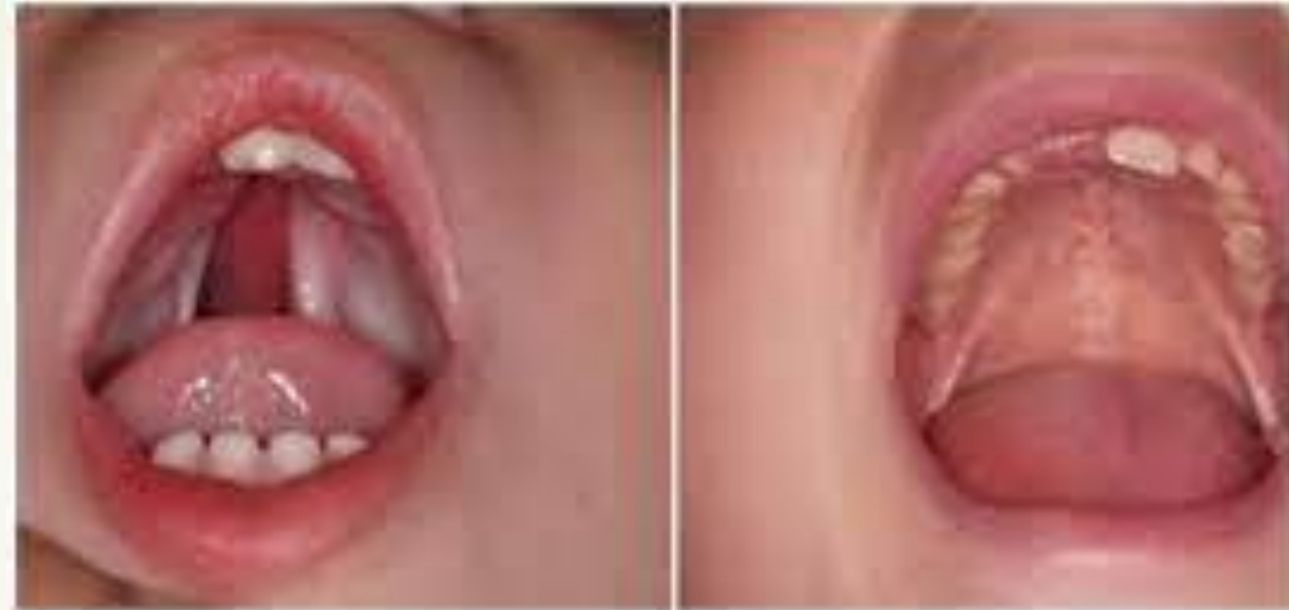Відповідь А. Середній носовий хід




- 
- ▶ Під час огляду плода виявлено **розщеплення твердого піднебіння**.
Встановіть імовірний діагноз вродженої вади обличчя.
- 



- 
- 
- ▶ А.Палатосхізис
 - ▶ В.Хейлосхізис
 - ▶ С.Макростомія
 - ▶ D.Мікрогнатія
 - ▶ Е.Гіпертелорізм

► А.Палатосхізис

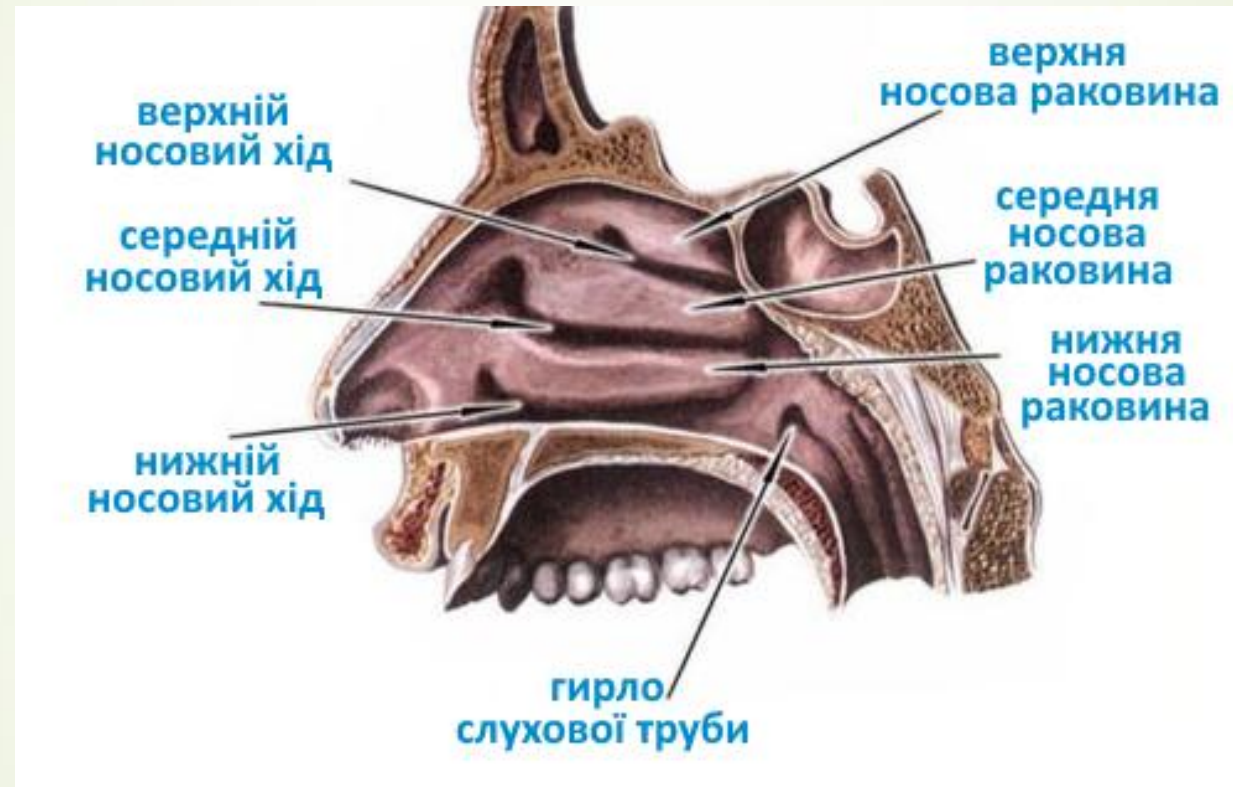




Незрощення піднебіння



- 
- 
- Рентгенологічно встановлено скупчення гною у **клиноподібній пазусі**. В який носовий хід виділяється гній?

- 
- 
- А.Правий нижній
 - В.Правий середній
 - С.Лівий середній
 - D.Лівий нижній
 - Е.Правий та лівий верхні

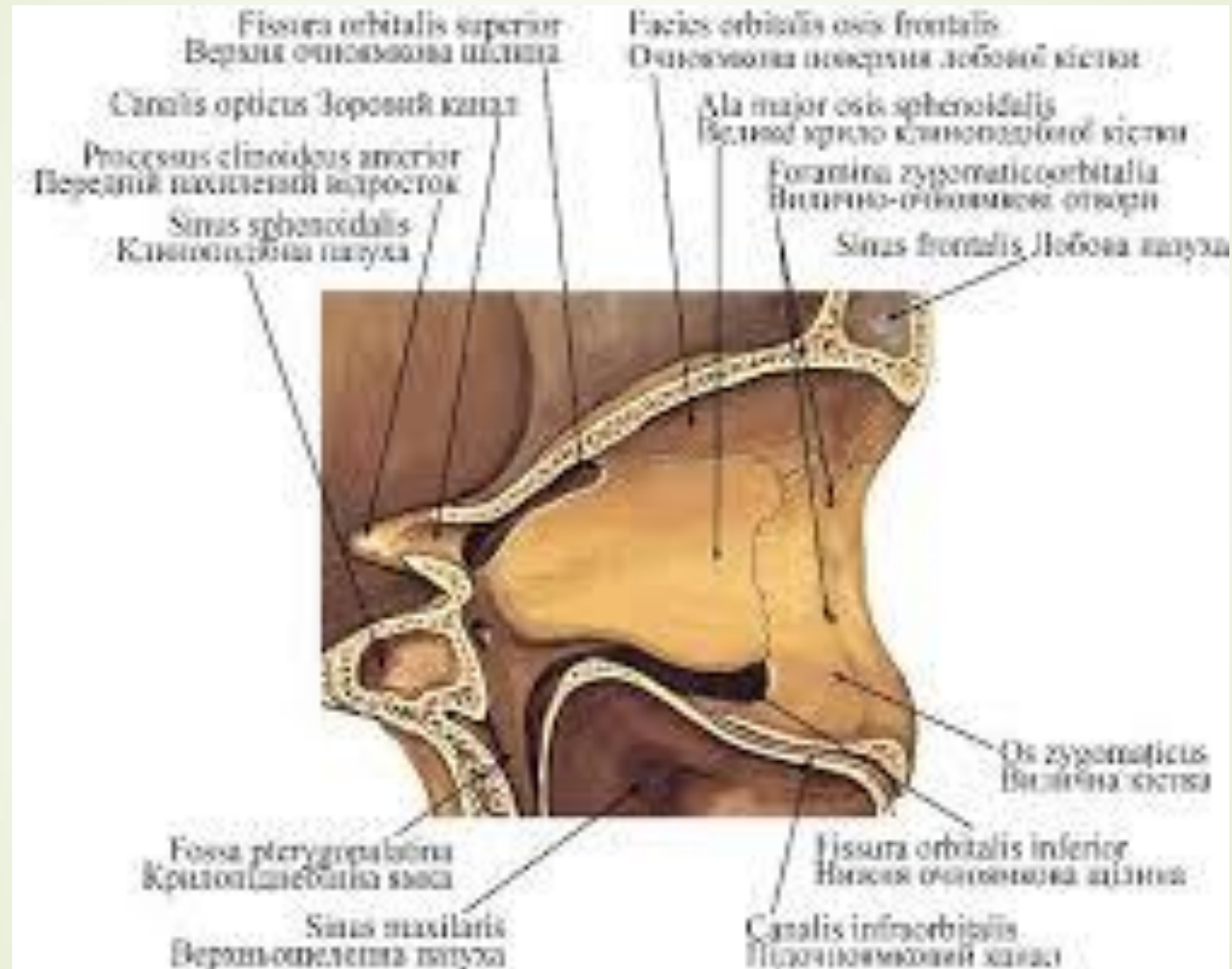
► Е.Правий та лівий верхні







- 
- 
- ▶ Пацієнт звернувся до лікаря через нагноєння м'яких тканин **орбіти**. Крізь який анатомічний отвір гнійний процес може поширитися у **середню черепну ямку**?

- 
- 
- А. Вилично-очноямковий отвір
 - В. Передній решітчастий отвір
 - С. Нижню очноямкову щілину
 - D. Верхню очноямкову щілину
 - Е. Задній решітчастий отвір

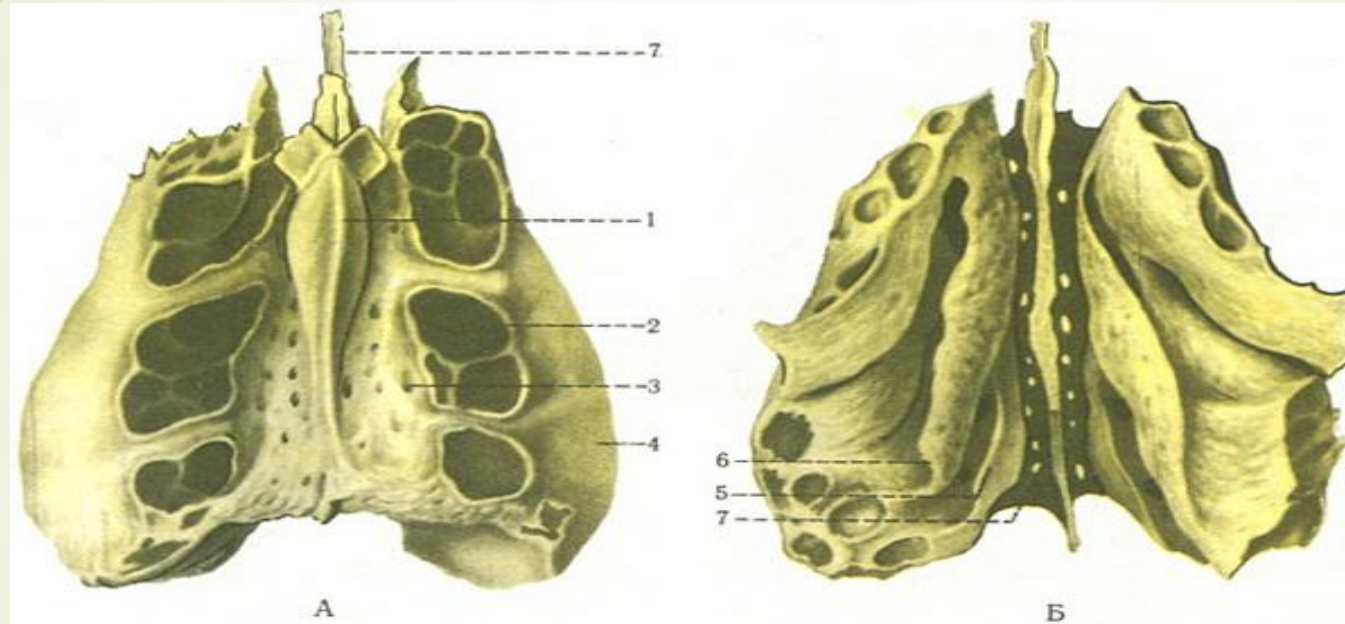
► D. Верхню очноямкову щілину





- 
- 
- ▶ Пацієнт госпіталізований для корекції викривлення **перегородки носа**. Які **кістки** підлягають корекції в даному випадку?

- 
- 
- А. Перпендикулярна пластинка решітчастої кістки, леміш
 - В. Вертикальна пластинка піднебінної кістки, леміш
 - С. Перпендикулярна пластинка решітчастої кістки, нижня носова раковина
 - Д. Носова кістка, вертикальна пластинка піднебінної кістки
 - Е. Горизонтальна пластинка піднебінної кістки, леміш

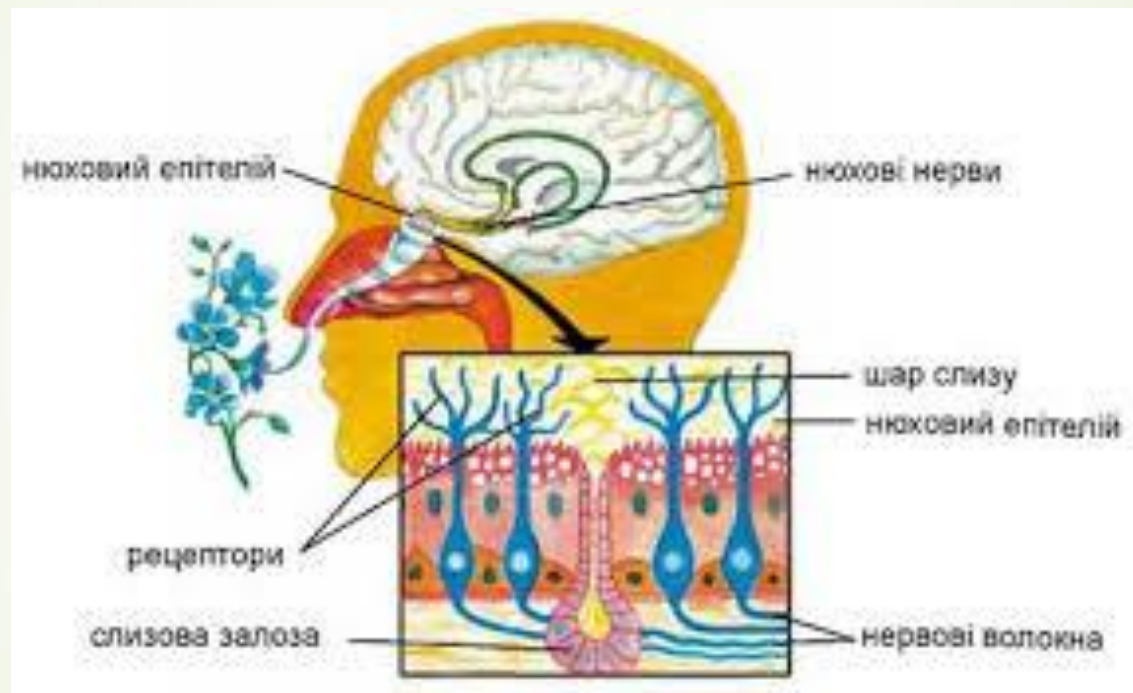
- ▶ А. Перпендикулярна пластинка решітчастої кістки, леміш




- 
- 
- У хворого пухлина в ділянці **верхнього носового ходу**.
Порушення яких **функцій** можна очікувати?



- 
- 
- А.Порушення нюху
 - В.Порушення слиновиділення
 - С.Порушення смаку
 - D.Порушення слуху
 - Е.Порушення ковтання

► А.Порушення нюху

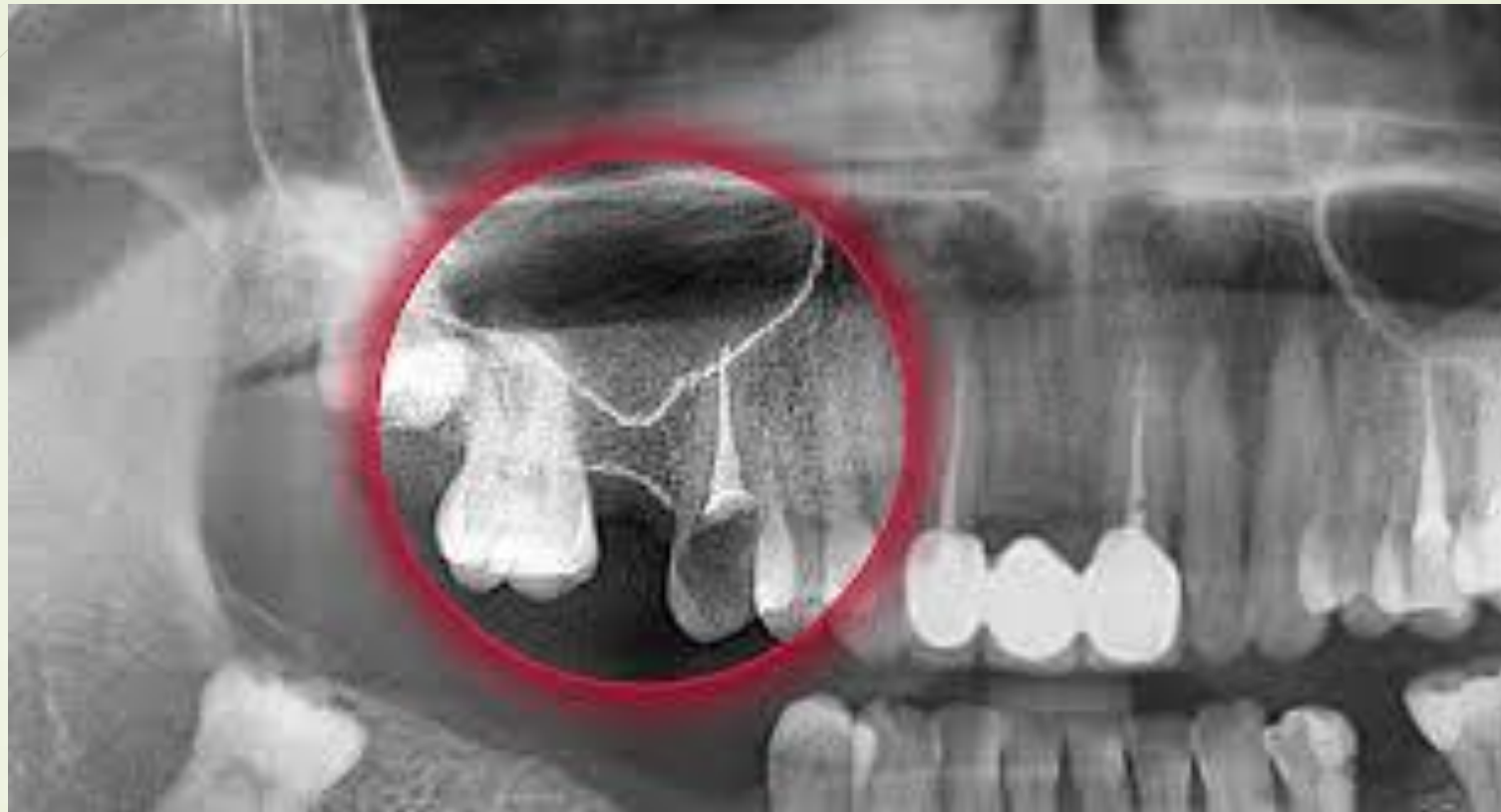



➔ За три доби після пломбування першого правого малого кутнього зуба пацієнт відчув біль під правим оком та стійке закладення носа, що супроводжувалося підвищенням температури тіла до 38⁰С і виділенням гнійного слизу із **правого носового ходу**. Якої ймовірної помилки припустився лікар?

- 
- 
- А.Перфорації правої верхньощелепної пазухи
 - В.Перфорації клиноподібної пазухи
 - С.Перфорації правої стінки носової порожнини
 - D.Перелому міжкоміркової перегородки
 - Е.Перфорації підочноямкового каналу

► Перфорації правої верхньощелепної пазухи



Purulence of orbit soft tissues took place after an **eye's** trauma. Through what anatomical formation can the purulent process spread to the **middle cranial fossa**?





A. Through the superior orbital fissure

B. Through the anterior ethmoidal
foramen

C. Through the posterior ethmoidal
foramen


D. Through the inferior orbital fissure

E. Through the zygomaticoorbital
foramen






A. Through the superior orbital fissure



During a meal **milk** gets into the **nasal cavity** of a newborn child. What is the probable cause of this pathology?





A. Cleft clip

B. Nasal septum deviation to the right


C. Basal skull fracture

D. Cleft palate


E. Nasal septum deviation to the left





D. Cleft palate



У потерпілого з травмою носа встановлено перелом кістки черепа, що обмежує верхній край **грушоподібного отвору кісткової носової порожнини**. Яка кістка пошкоджена?



- 
- 
- A. Сльозова
 - B. Верхня щелепа
 - C. Носова
 - D. Лобова
 - E. Решітчаста

Відповідь С.Носова

