

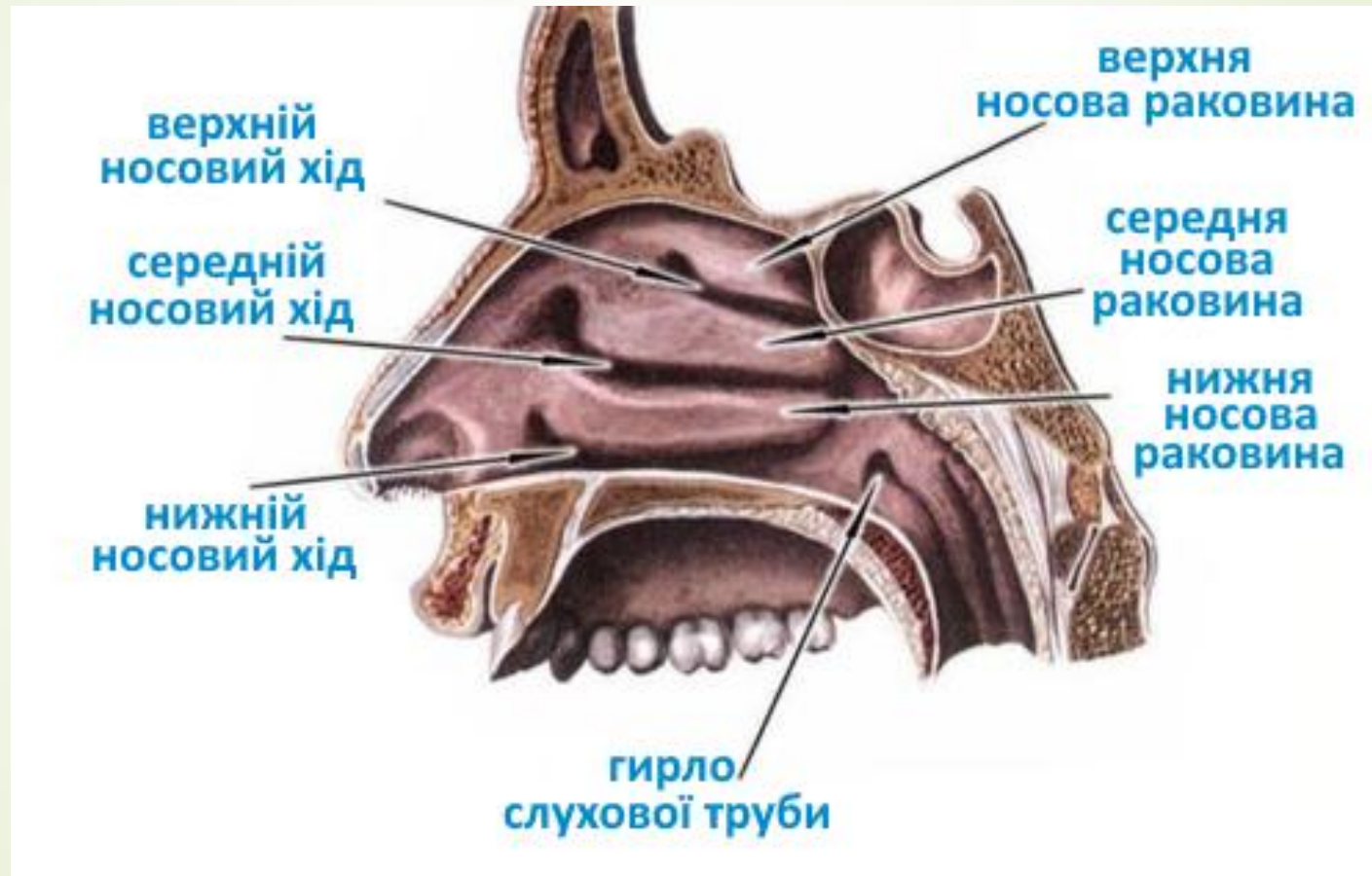



У хворого гнійне запалення **клиноподібної пазухи**. В яку частину носової порожнини витікає гній?


- 
- 
- A. Meatus nasi inferior
  - B. Meatus nasi communis
  - C. Meatus nasi medius
  - D. Meatus nasi superior
  - E. -



# Відповідь D.Meatus nasi superior






У хворого спостерігається запалення **клиноподібної пазухи**. Куди відкривається її апертура?




- 
- 
- A. Recessus sphenothmoidalis
  - B. Infundibulum
  - C. Meatus nasi medius
  - D. Meatus nasi inferior
  - E. Meatus nasi communis



# Відповідь A. Recessus sphenoidalis



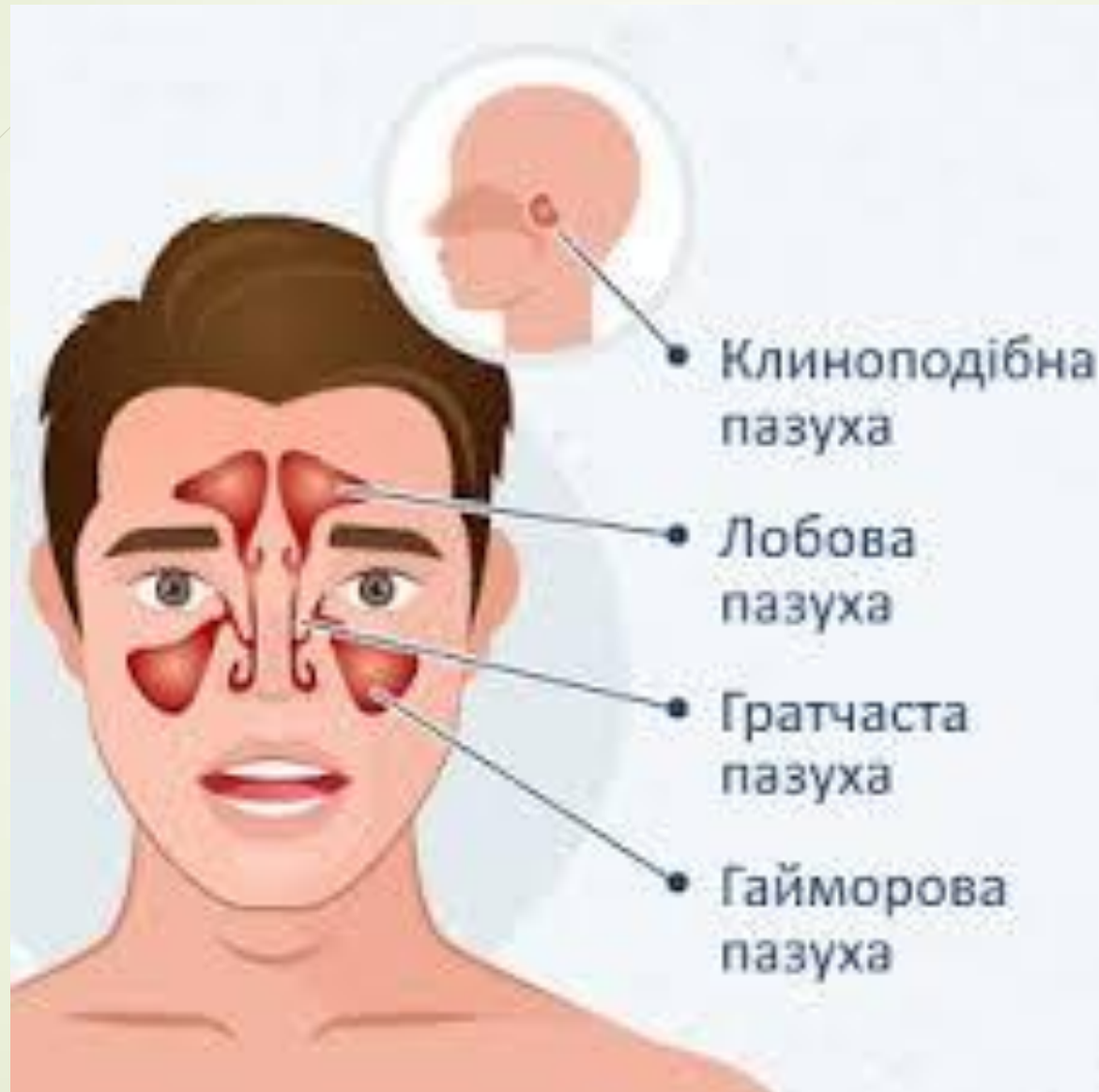


Унаслідок пухлини гіпофіза при рентгенографії виявлено руйнування і збільшення **ямки турецького сідла**. Яка **кісткова порожнина** при цьому вражена?



- 
- 
- A. Зоровий канал
  - B. Сонний канал.
  - C. Пазуха клиноподібної кістки
  - D. Барабанна порожнина.
  - E. Лицевий канал.

## Відповідь С. Пазуха клиноподібної кістки





Після перенесеної черепно-мозкової травми і рентгенологічного обстеження виявлено перелом основи черепа. Лінія перелому проходить через **остистий і круглий отвори**. Яка кістка пошкоджена внаслідок травми?



**A.** Клиноподібна

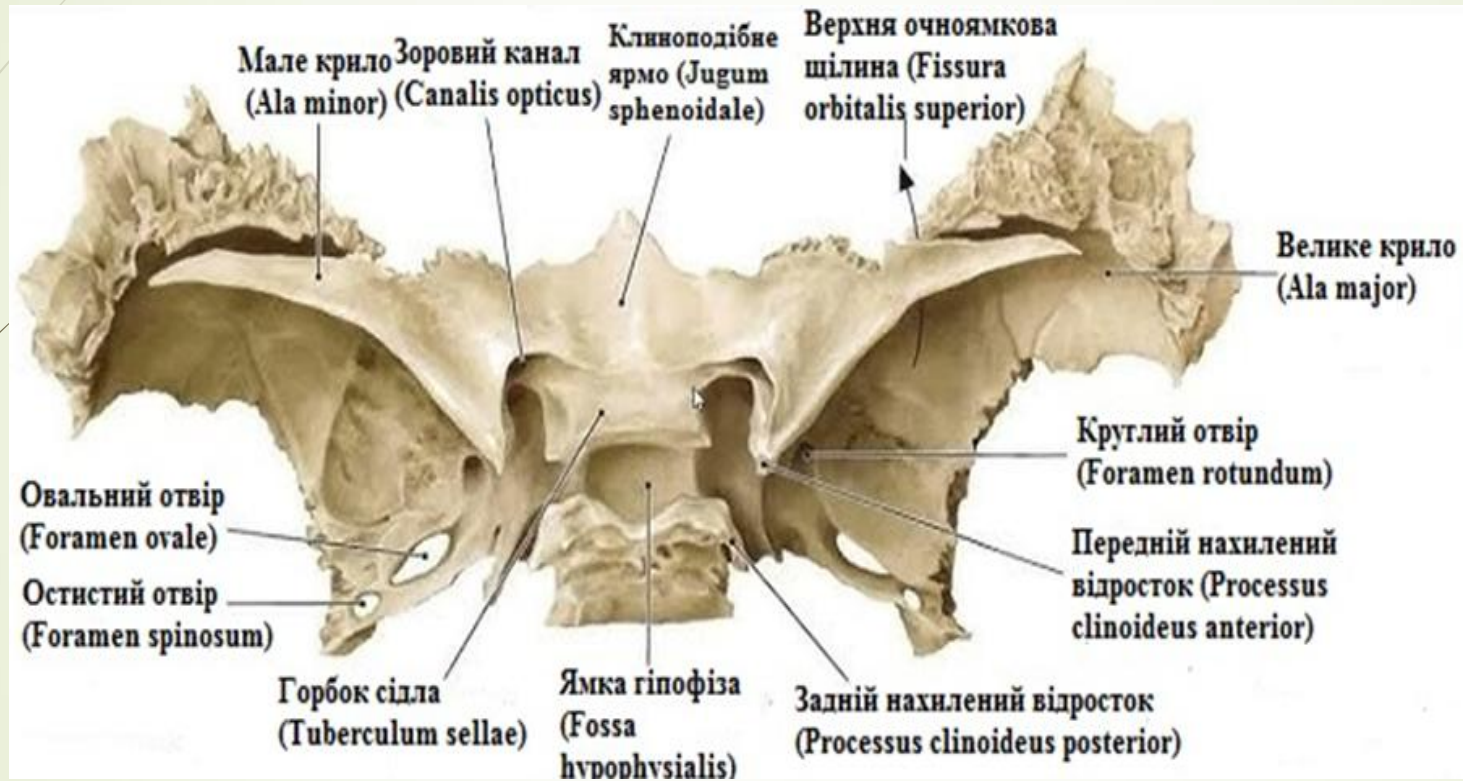
**B.** Скронева

**C.** Решітчаста



**D.** Лобова

**E.** Потилична

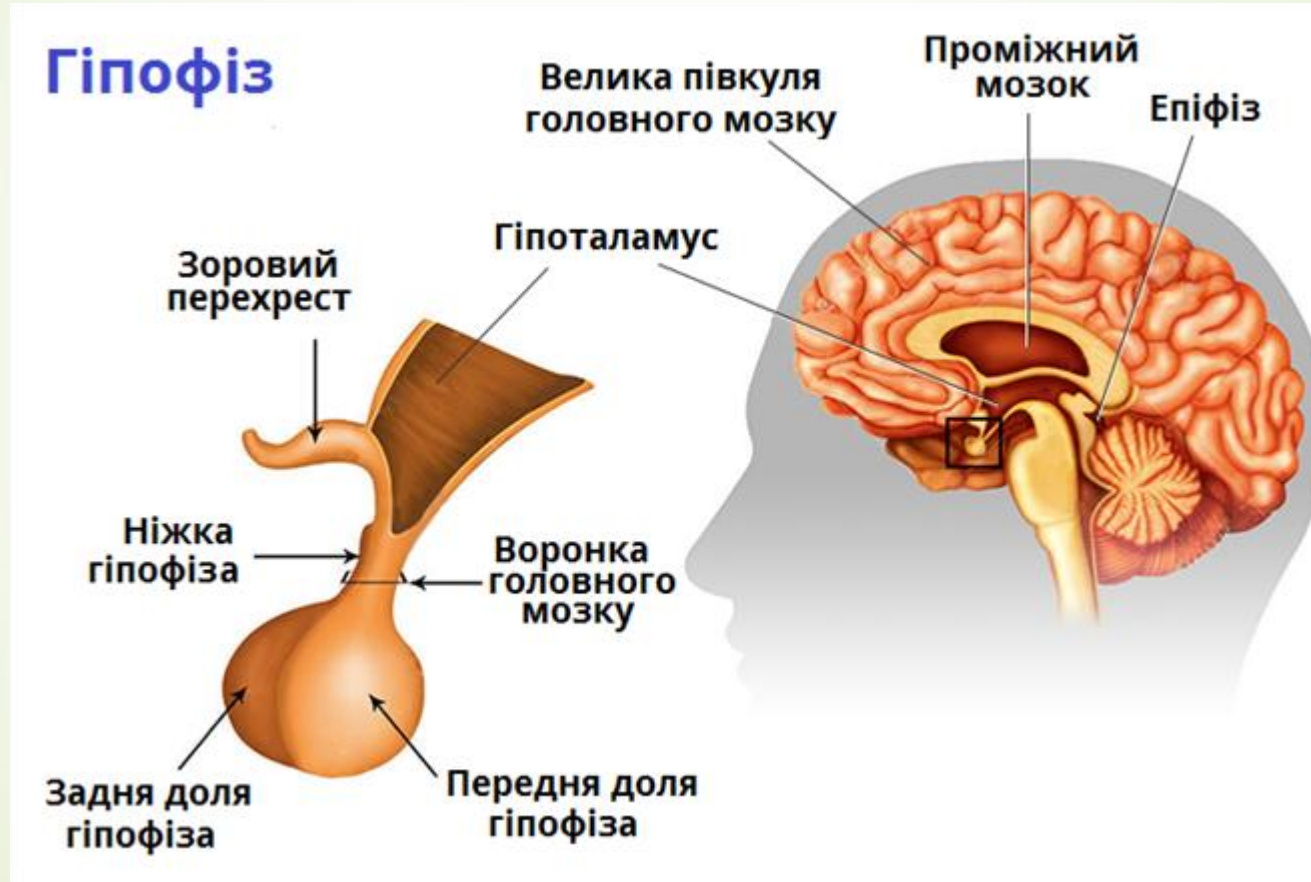
# Відповідь А.Клиноподібна





При рентгенологічному дослідженні кісток основи черепа виявлено збільшення порожнини турецького сідла витончення передніх нахилених відростків, руйнування різних ділянок турецького сідла. Пухлина якої ендокринної залози може спричинити таке руйнування кісток?

- 
- 
- A. Епіфізу
  - В. Вилочкової залози
  - С. Гіпофізу
  - Д .Щитовидної залози
  - Е. Наднирників

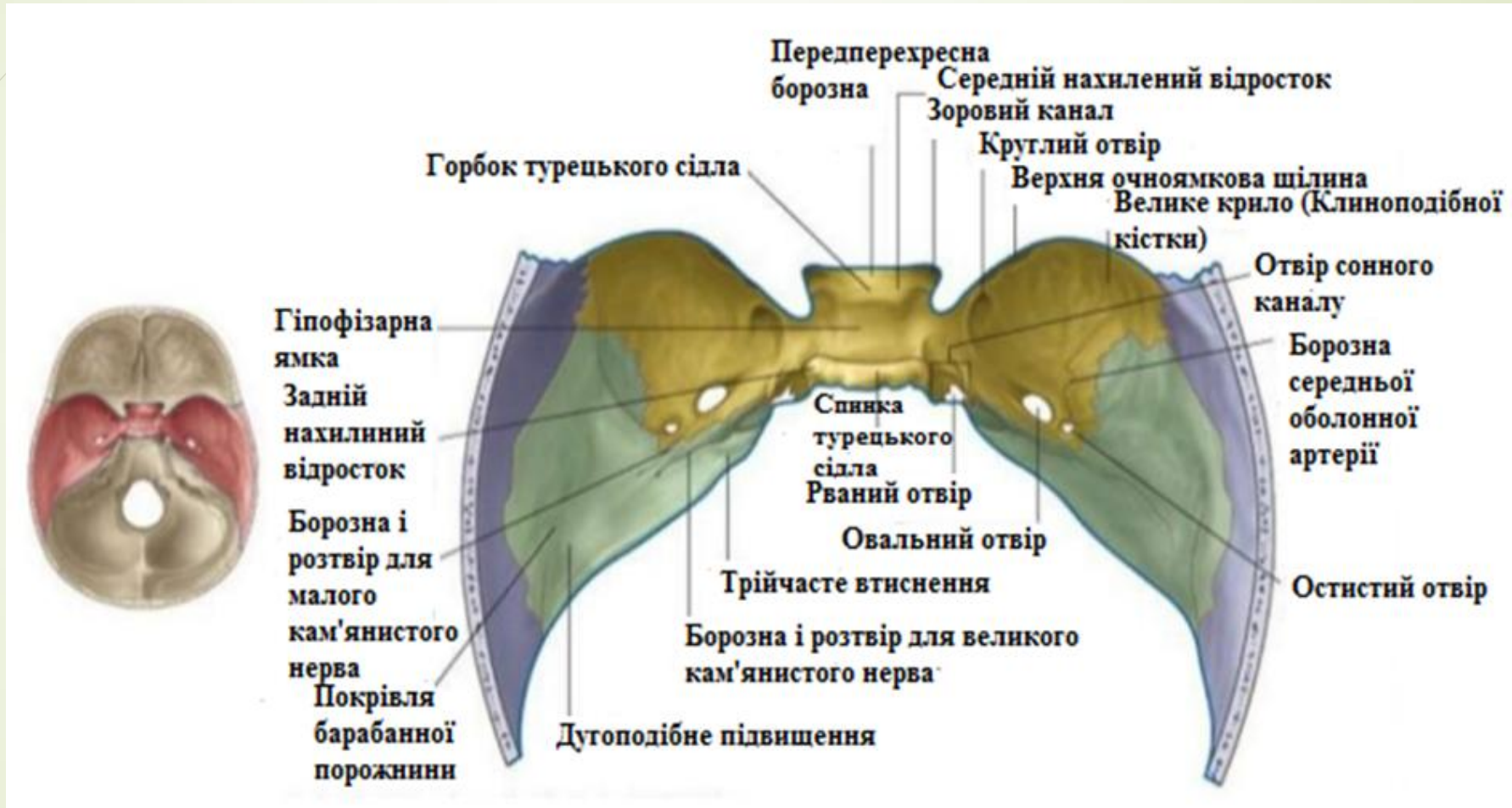
# Відповідь С.Гіпофізу



Хвора 45 років після падіння на лід потрапила в нерохірургічне відділення. Після обстеження був встановлений діагноз «перелом основи черепа». На R-граммі лінія перелому пройшла через **foramen rotundum, sulcus chiasmaticus**. Яка кістка пошкоджена?

- 
- 
- A. Os occipitale.
  - B. Os parietale.
  - C. Os frontale.
  - D. Os sphenoidale.
  - E. Os ethmoidale.

# Відповідь D.Os sphenoidale.



У клініку потрапив чоловік 36 років після автокатастрофи. На Р-граммі видно перелом **носової перетинки у верхньої треті**. Яка кістка, вірогідніше, ушкоджена?



A. Потилична кістка.

B. Скронева кістка.

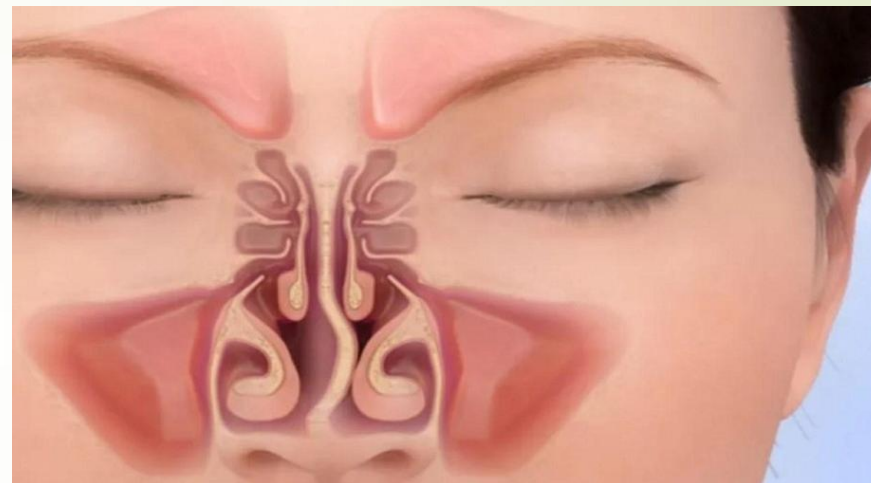
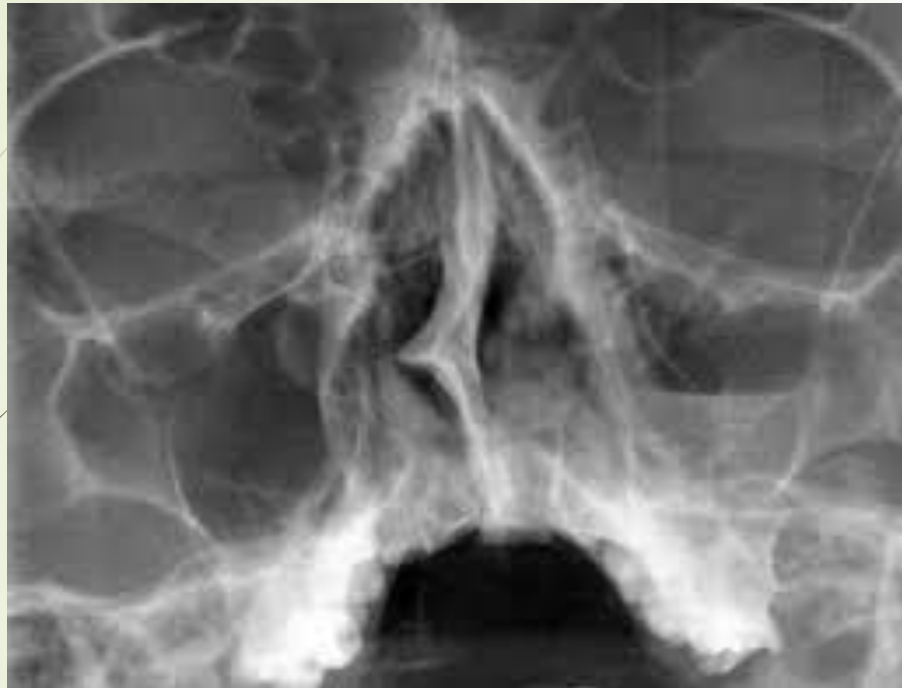C. Тім'яна кістка.


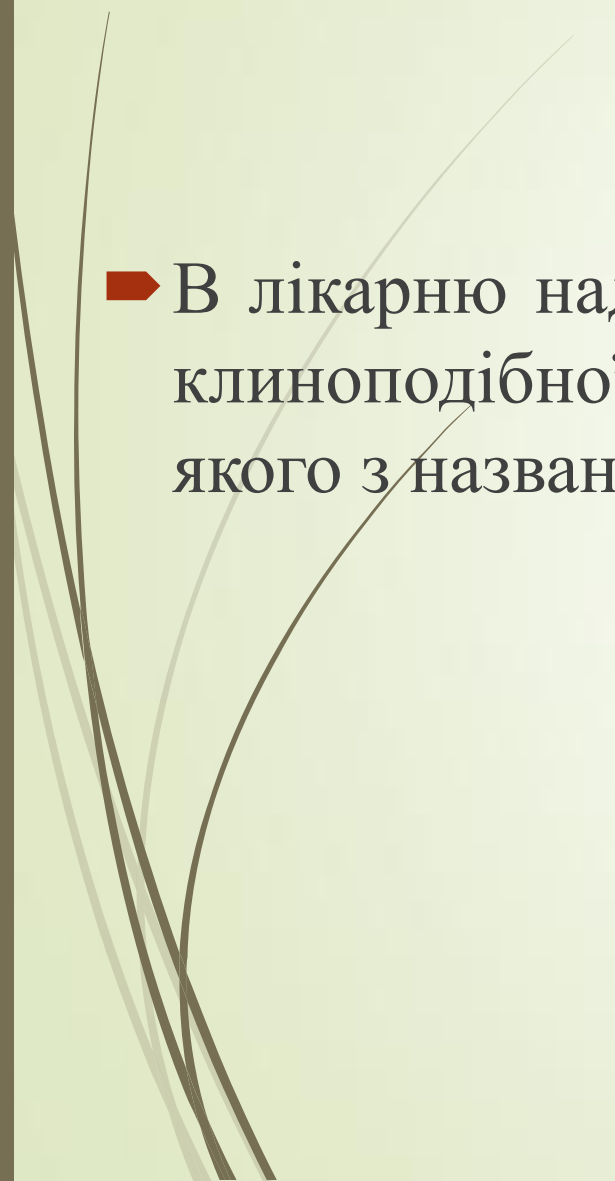
D. Верхня щелепа.



E. Решітчаста кістка.



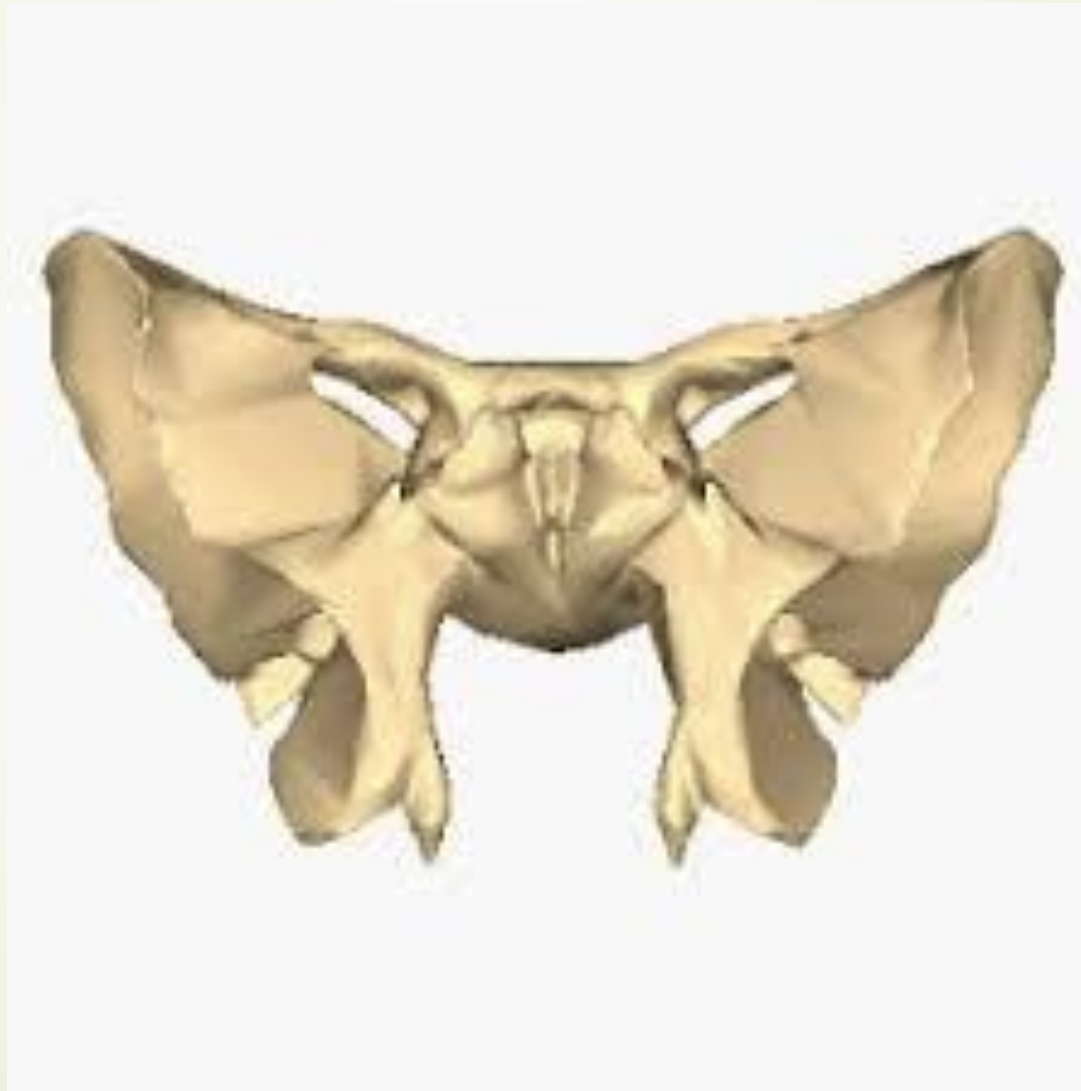## Відповідь Е. Решітчаста кістка





- 
- 
- В лікарню надійшов пацієнт з травмою голови. Діагностовано перелом клиноподібної кістки у ділянці **основи крилоподібного відростка**. Вміст якого з названих каналів може бути пошкоджено?

- 
- 
- А.Лицевий
  - В.М'язово-трубний
  - С.Крилоподібний
  - D.Сонний
  - Е. Барабанний

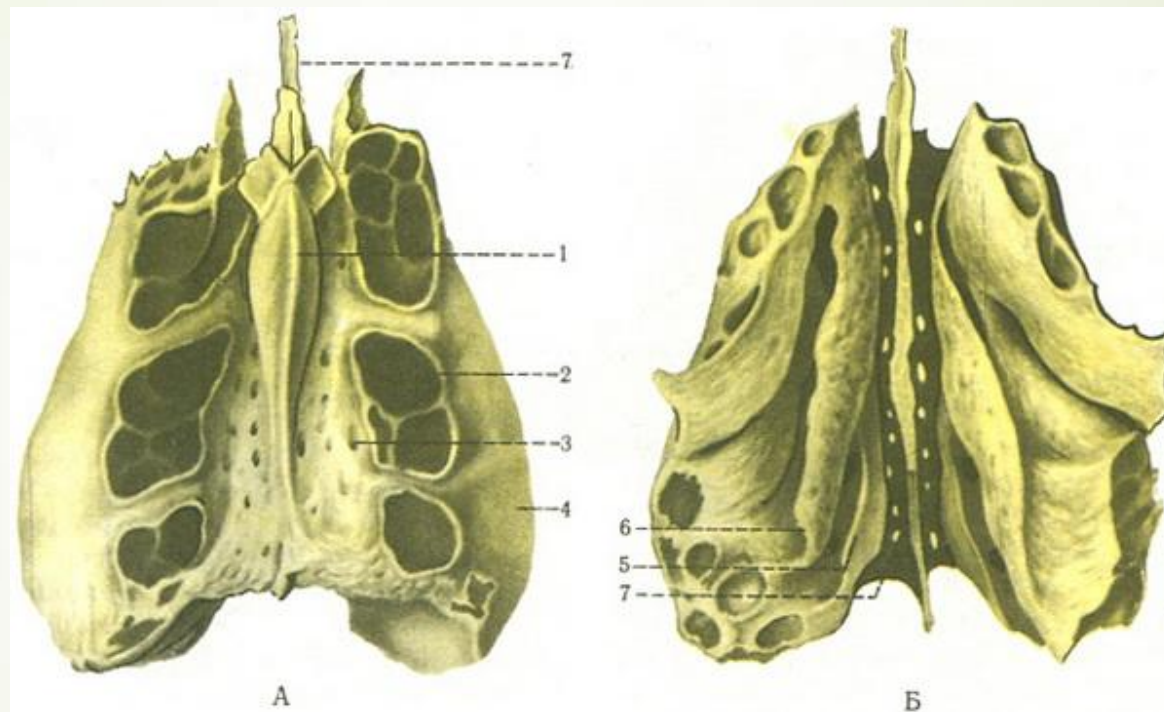
► С.Крилоподібний




- 
- ➔ Унаслідок травми відбувся розрив **НЮХОВИХ ВОЛОКОН**, які виходять з порожнини носа. Крізь , яку **кістку** проходять ці волокна ?



- 
- 
- А.Решітчасту
  - В.Верхню щелепу
  - С.Клиноподібну
  - D.Нижню носову раковину
  - Е.Носову

## ➤ А.Решітчасту

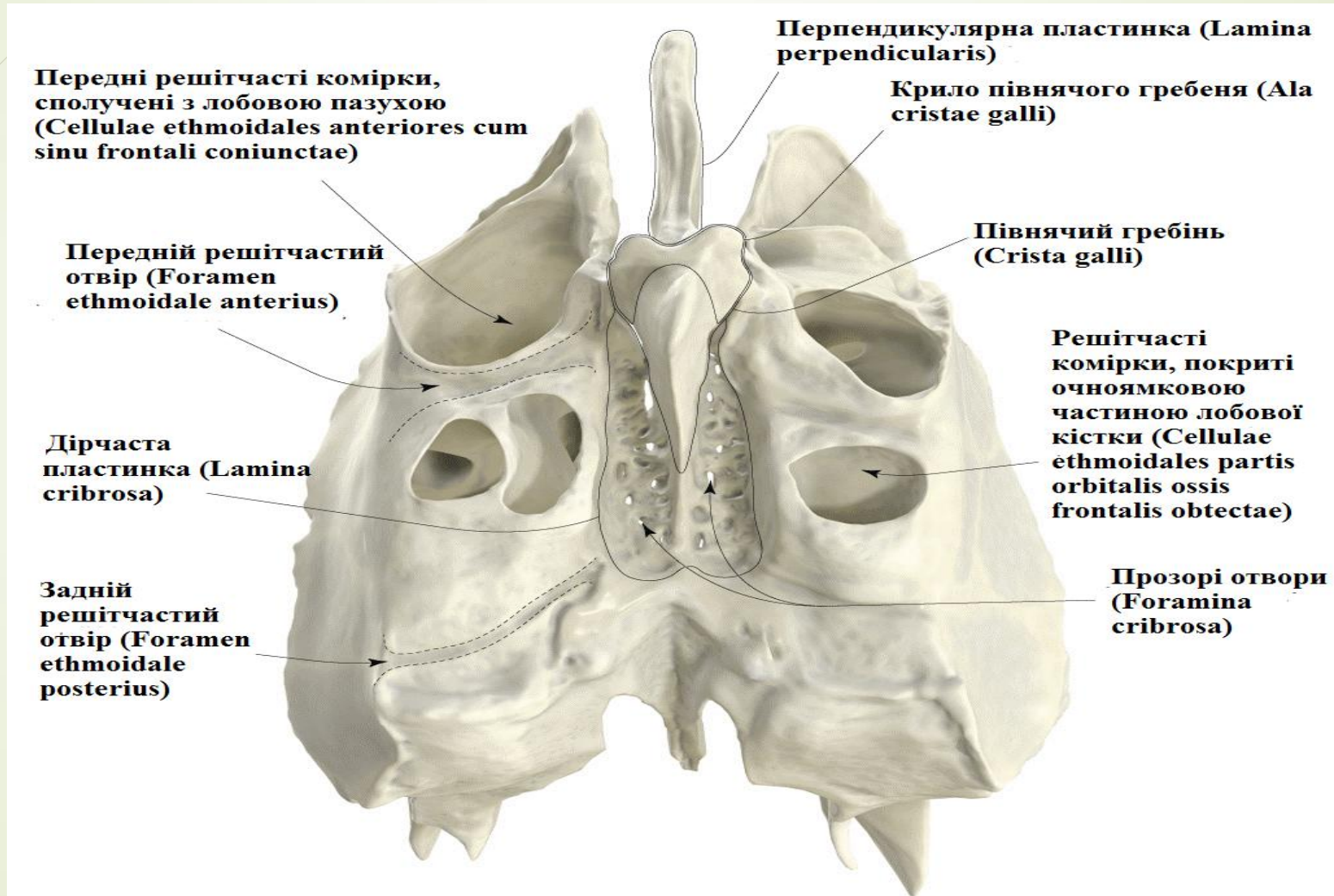



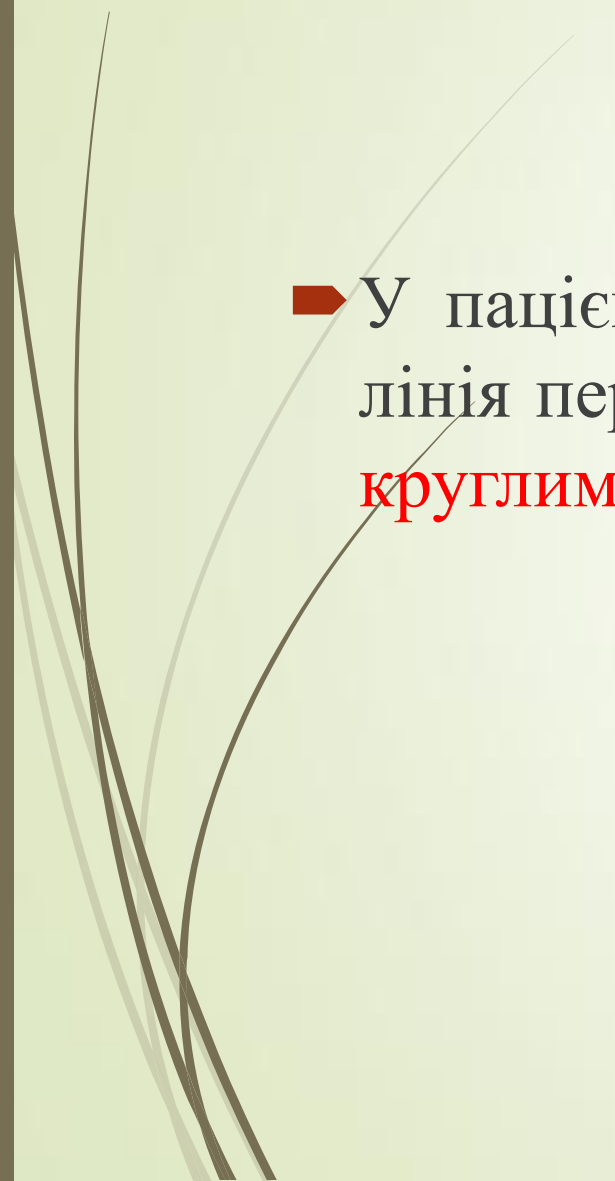




► У хворого 69-ти років при гнійній інфекції носової порожнини виник **абсцес лобової частки мозку**. Через яке анатомічне утворення **поширилася інфекція**?

- 
- 
- A. Foraminae cribrosae
  - B. Foramen ovale
  - C. Foramen etmoidalae posterior
  - D. Foramen sphenopalatinum
  - E. Foramen rotundum

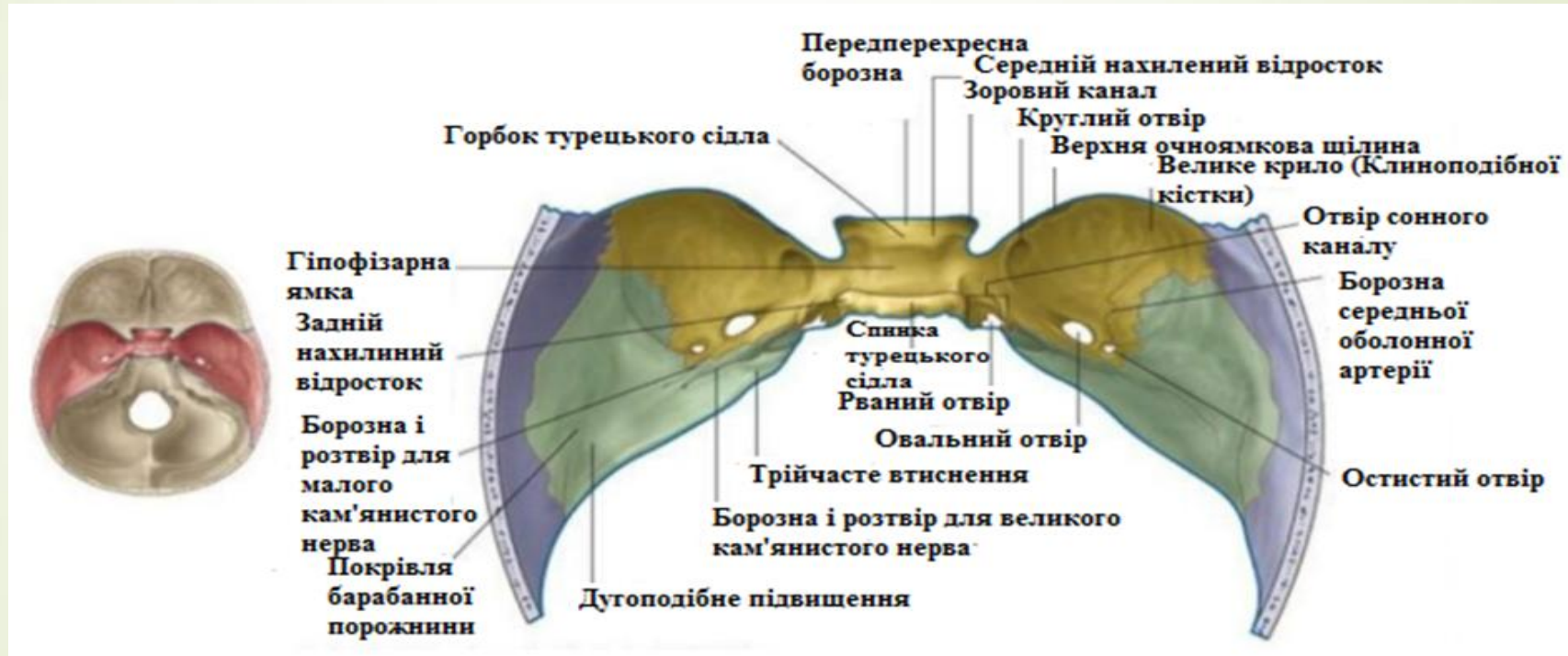
## ► A. Foraminae cribrosae







- 
- 
- У пацієнта травма черепа. На рентгенограмі спостерігається лінія перелому основи черепа, що проходить між **овальним та круглим отворами**. Яка кістка черепа ушкоджена?

- 
- 
- А. Потилична
  - В. Решітчаста
  - С. Скронева
  - D. Клиноподібна
  - Е. Вилична

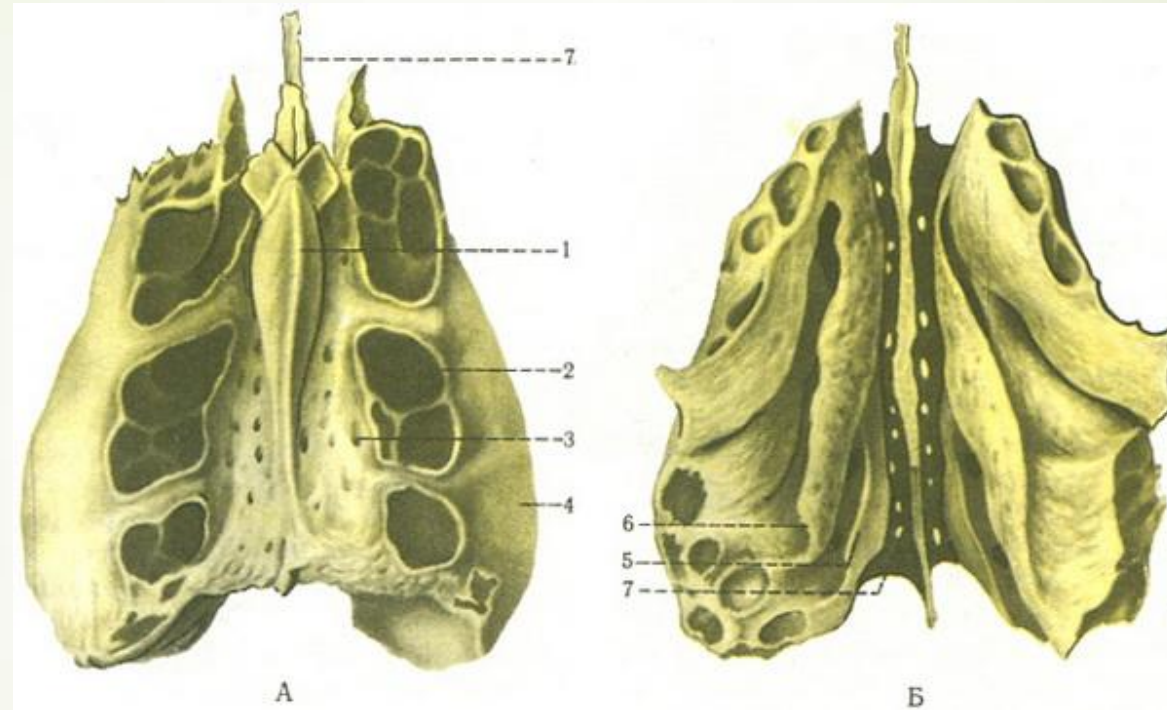
## ► D. Клиноподібна






- 
- 
- ▶ Пацієнт госпіталізований для корекції викривлення **перегородки носа**. Які кістки підлягають корекції в даному випадку?

- 
- 
- А. Перпендикулярна пластинка решітчастої кістки, леміш
  - В. Вертикальна пластинка піднебінної кістки, леміш
  - С. Перпендикулярна пластинка решітчастої кістки, нижня носова раковина
  - D. Носова кістка, вертикальна пластинка піднебінної кістки
  - Е. Горизонтальна пластинка піднебінної кістки, леміш

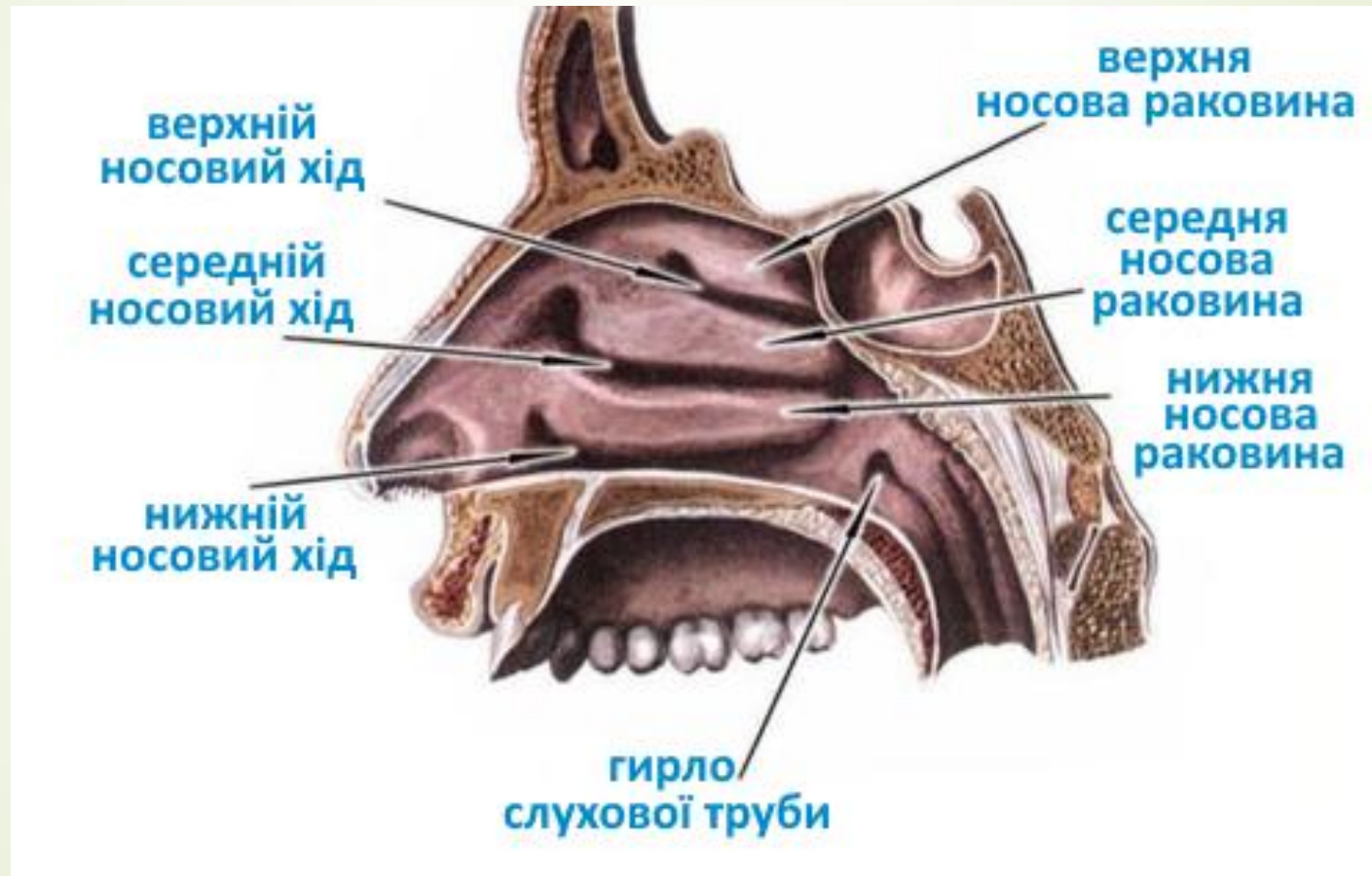
➤ А. Перпендикулярна пластинка решітчастої кістки, леміш



- 
- У пацієнта з'явилися ознаки запалення слизової оболонки **передніх та середніх комірок решітчастої кістки**. Крізь яке утворення носової порожнини стало можливим розповсюдження інфекції?

- 
- 
- А. Середній носовий хід
  - В. Хоани
  - С. Нижній носовий хід
  - D. Верхній носовий хід
  - Е. Загальний носовий хід

## ➤ А. Середній носовий хід



1. A 54-year-old man was admitted to a neurosurgery department with complaints of skin sensitivity absence of the inferior eyelid, lateral surface of the nose, upper lip. During examination the doctor determined the inflammation of the second branch of the trigeminal nerve. Through what cranial foramen does this branch come out?



A. Foramen spinosum

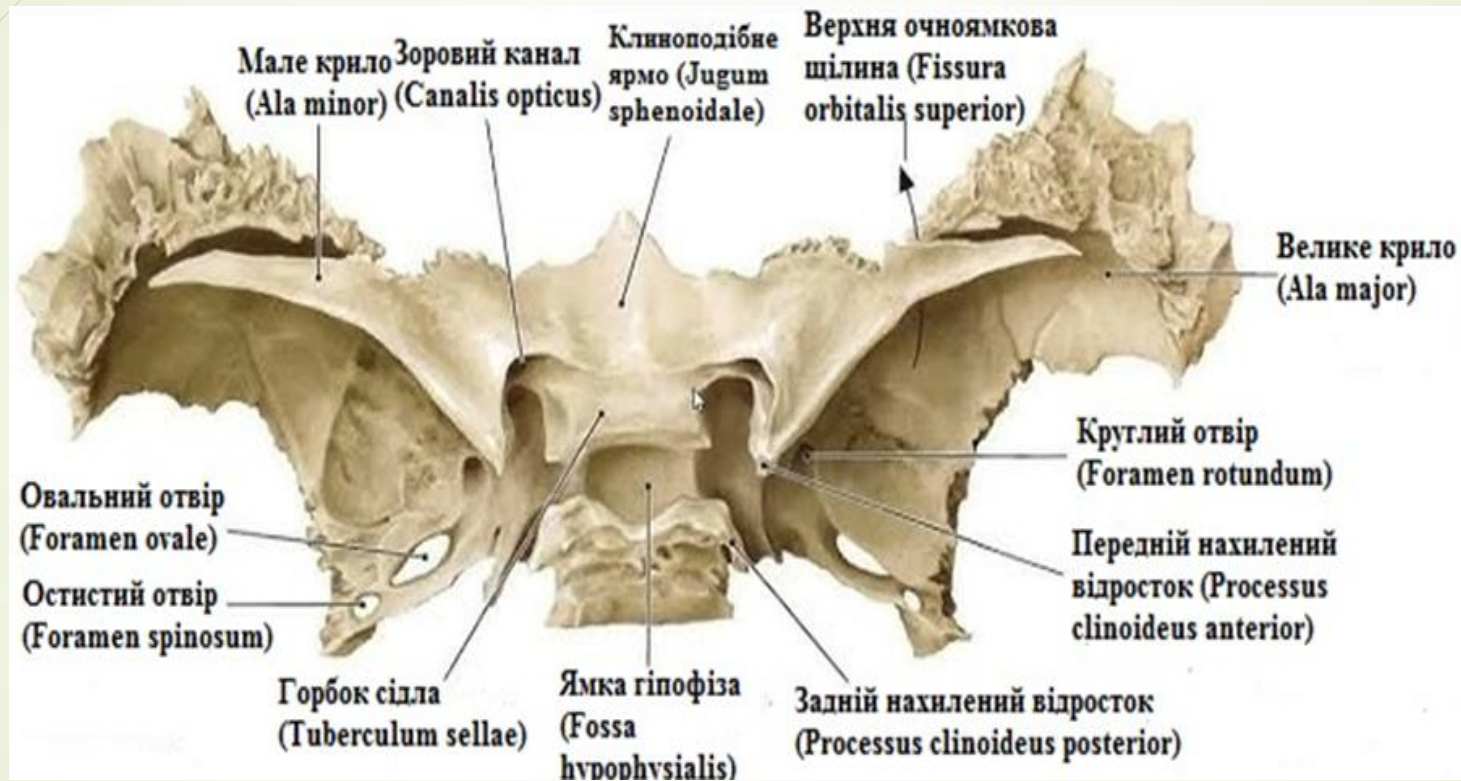
B. Foramen lacerum


C. Oval



D. Foramen rotundum

E. Superior orbital fissure

## D. Foramen rotundum



- 
- Хірург-стоматолог у жінки 24-х років діагностував гнійне запалення клиноподібної пазухи. Зроблено все можливе, щоб запобігти втягненню в процес стінки **артерії**, яка лежить в **печеристій пазусі**, та тим самим уникнути смертельної кровотечі. Яка це артерія?

- 
- 
- A.A. carotis interna
  - B.A. supraorbitalis
  - C.A. ophthalmica
  - D.A. infraraorbitalis
  - E.A. carotis externa



■ A.A. carotis interna

