

* Хворий 24-х років звернувся до лікаря зі скаргою на біль **під нижньою щелепою** з правого боку. Хірург-стоматолог виявив **камінь у піднижньощелепній слинній залозі**. Видаляючи його, він запобігав кровотечі з артерії:

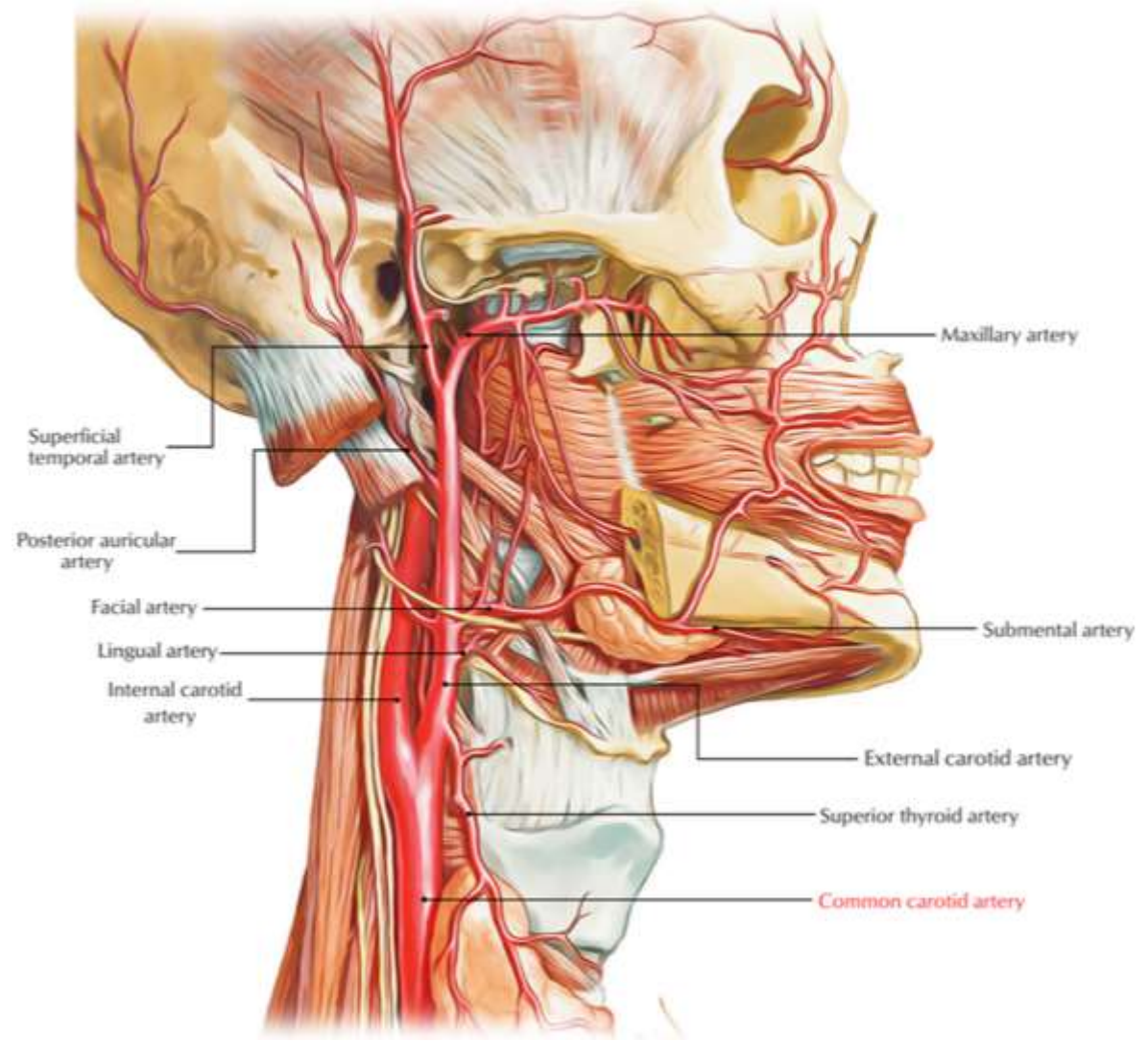
A. **A. facialis**

B. A. submentalis

C. A. alveolaris inferior

D. A. labialis inferior

E. A. lingualis



* У потерпілого артеріальна кровотеча з різаної рани в ділянці **переднього краю жувального м'яза**. Яку судину потрібно перев'язати?

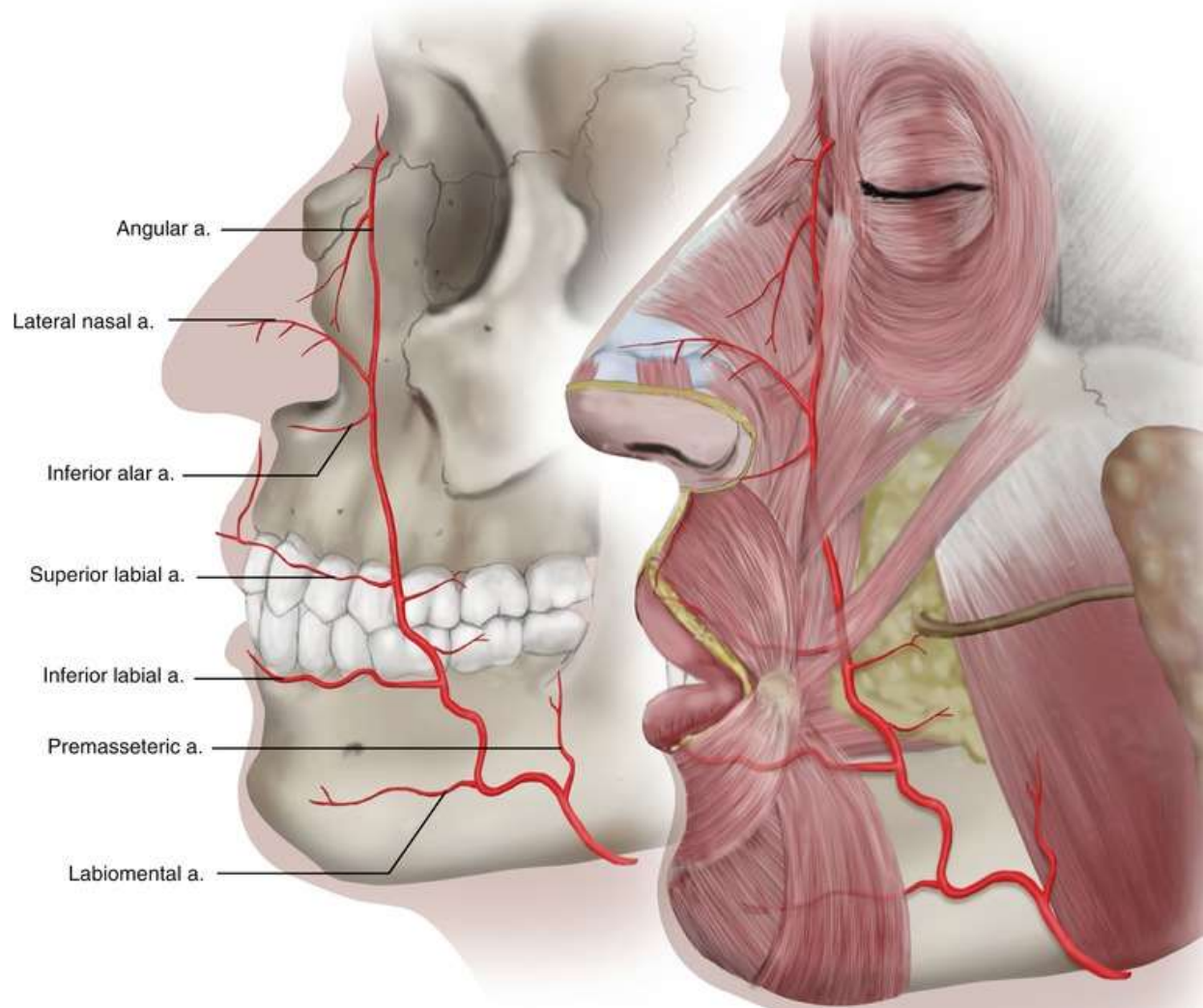
A. A. facialis

B. A. maxillaris

C. Aa. labiales inferiores

D. A. mentalis

E. A. lingualis



* Чоловік 28-ми років з різаною раною шкіри **лобової ділянки** був доставлений до лікарні. Для зупинки кровотечі перев'язана **судина, яка кровопостачає** цю ділянку. Яка судина була перев'язана?

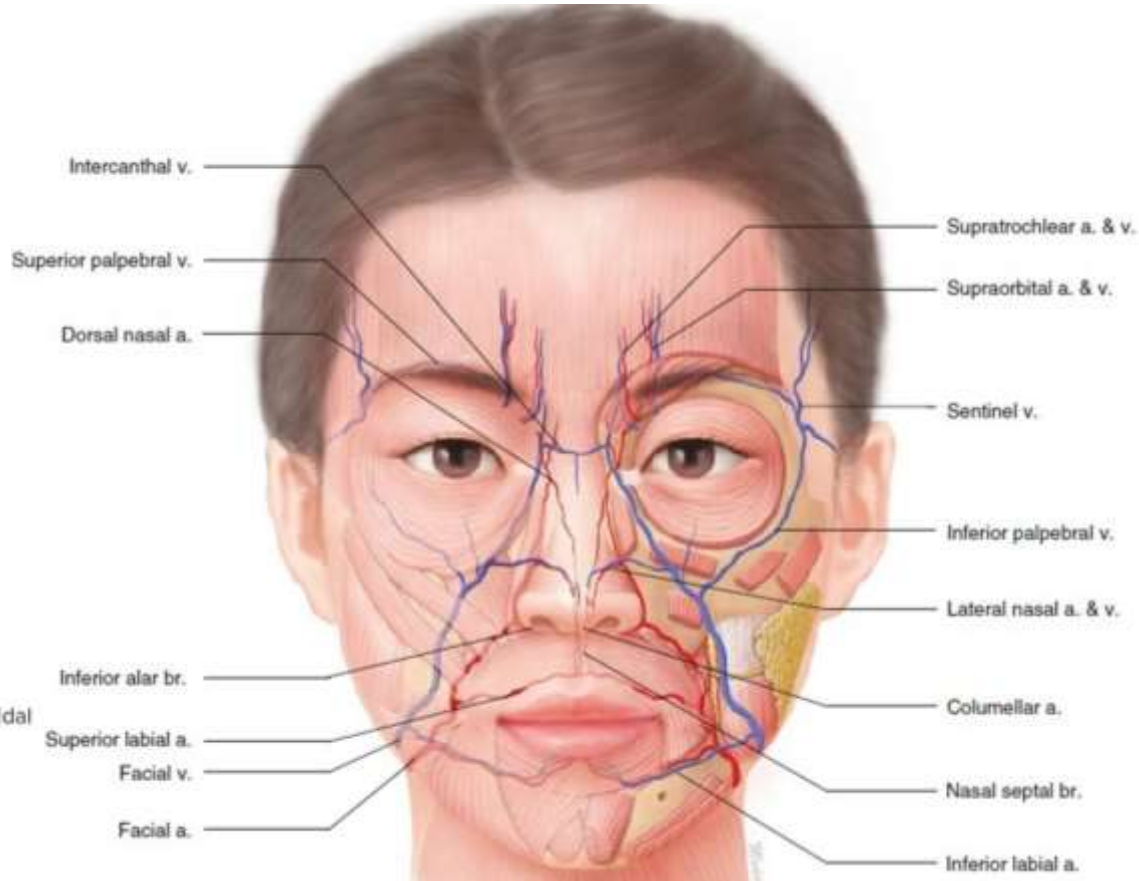
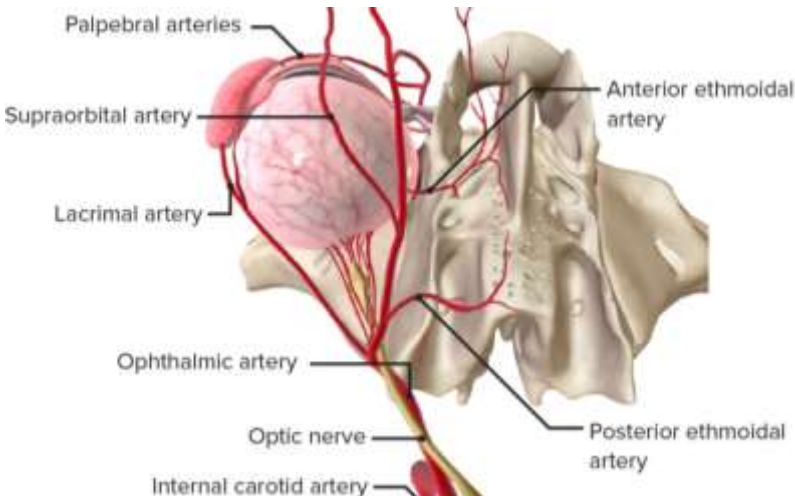
A. A. supraorbitalis

B. A. infraorbitalis

C. A. angularis

D. A. dorsalis nasi

E. A. temporalis superficialis



*У хворого на рак спинки язика виникла сильна кровотеча внаслідок ураження пухлиною **дорзальної артерії язика**. Яку судину перев'язує лікар для зупинки кровотечі?

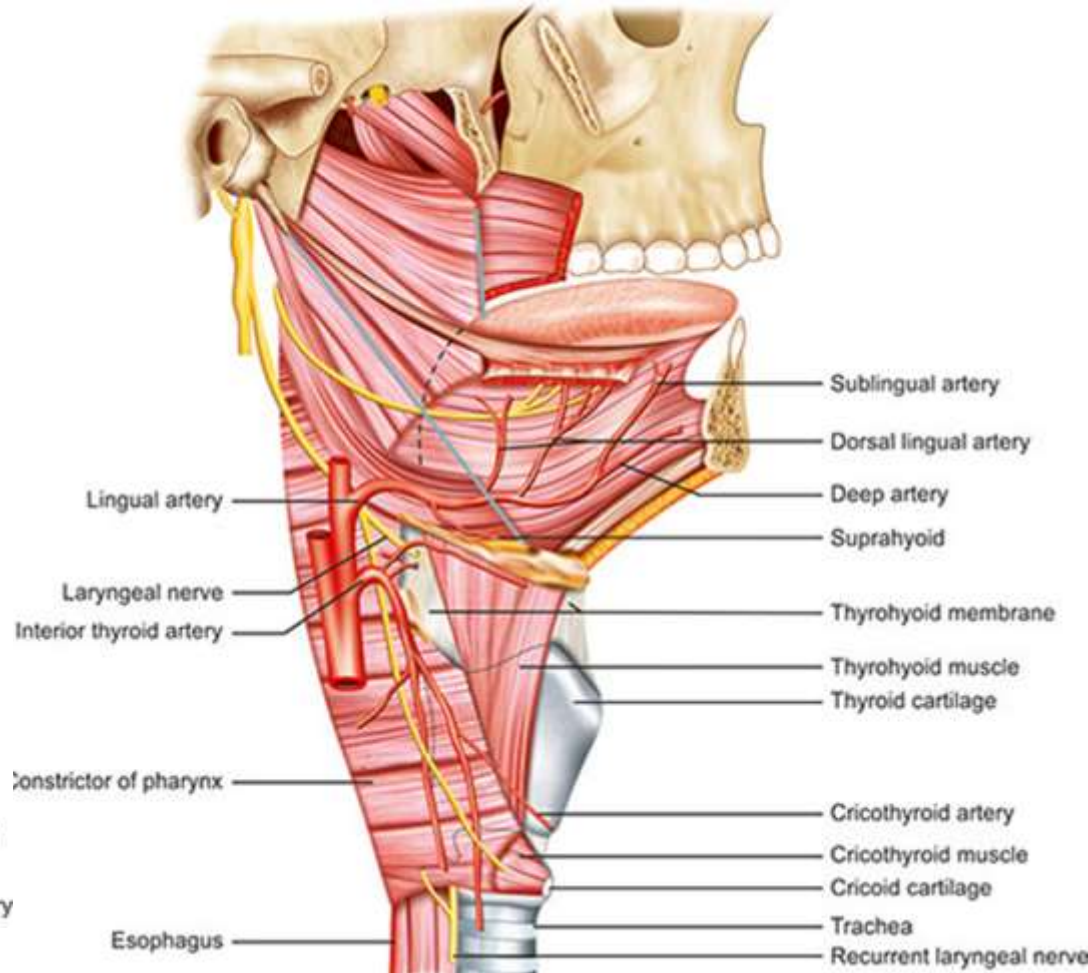
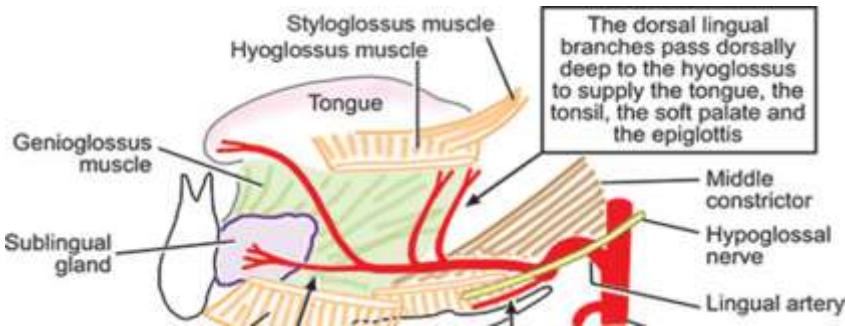
А. Язикову артерію

В. Дорзальну артерію язика

С. Глибокої артерії язика

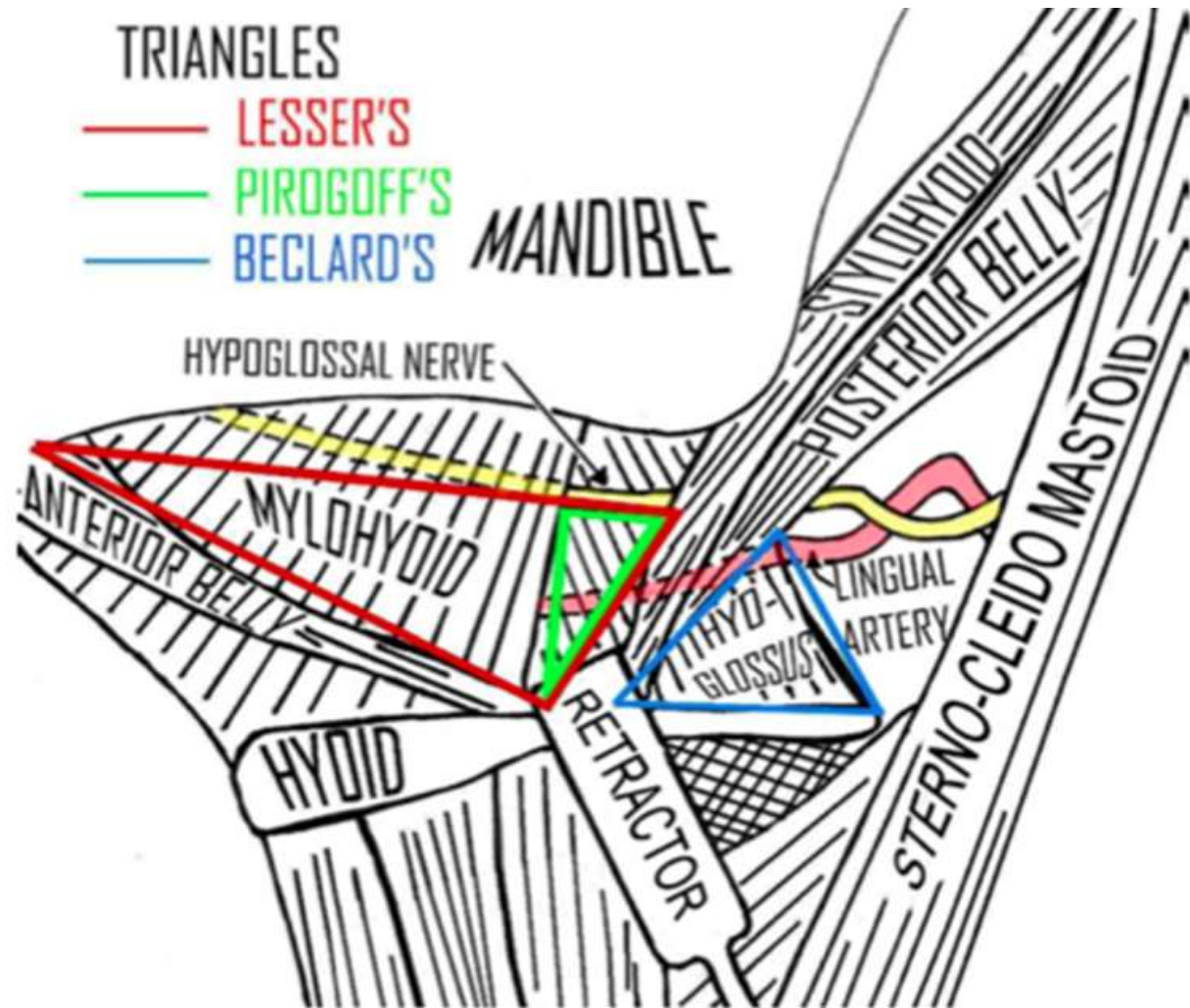
Д. Лицевої артерії

Е. Висхідної артерії глотки



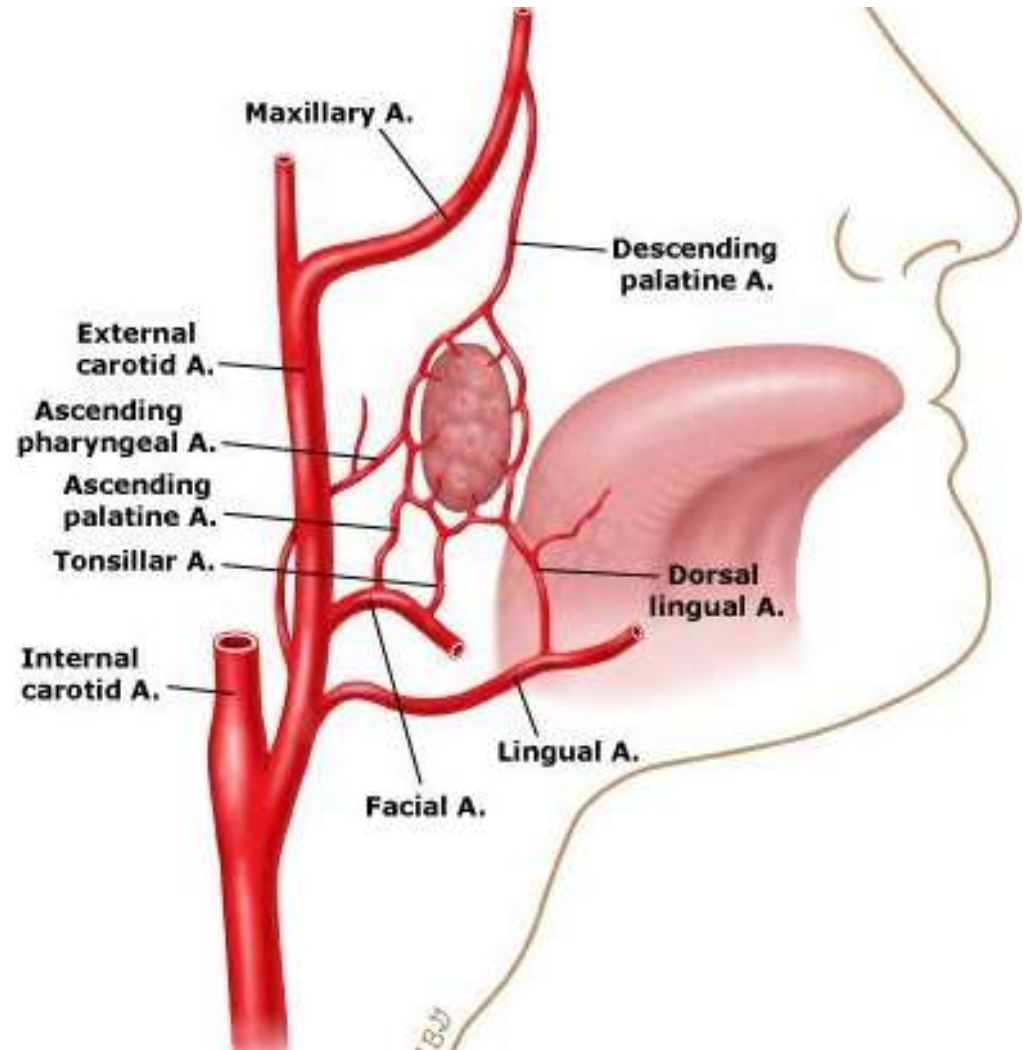
*Хворий, 43 років, звернувся зі скаргою на пухлину на **корені язика**. Хірург стоматолог виявив, що це злоякісна пухлина. Плануючи операцію, він вирішив перев'язати **артерію**, що проходить в **трикутнику Пирогова**. Це:

- A. a. palatina ascendens
- B. **a. lingualis**
- C. a. profunda linguae
- D. a. sublingualis
- E. a. suprahyoidea



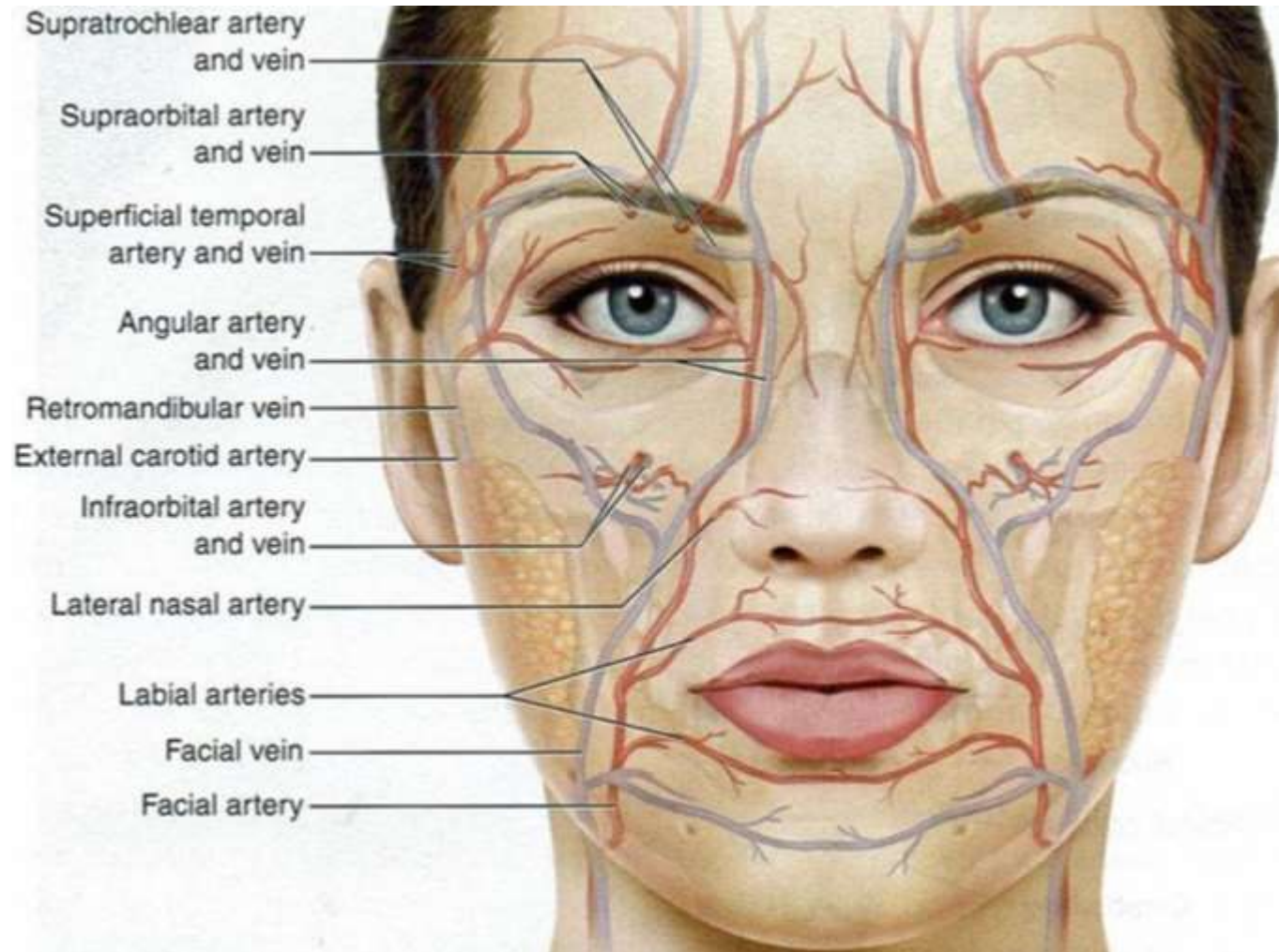
* До хірурга стоматолога привели хворого з вуличною травмою в ділянці **піднижньощелепного трикутника**. Обробляючи рану, лікар побачив, що травмована **артерія**, яка іде до **м'якого піднебіння**. Яку артерію пошкоджено?

- A. A. palatina descendens
- B. A. pharyngea ascendens
- C. A. facialis
- D. A. palatina ascendens**
- E. A. sphenopalatina



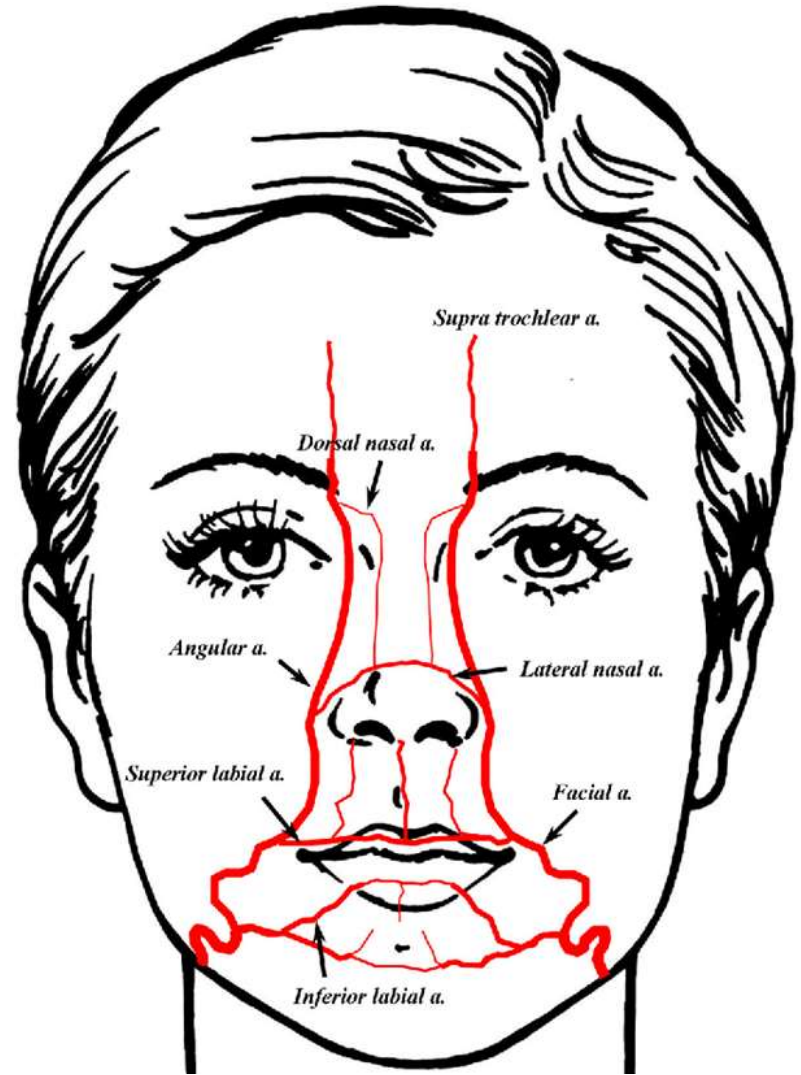
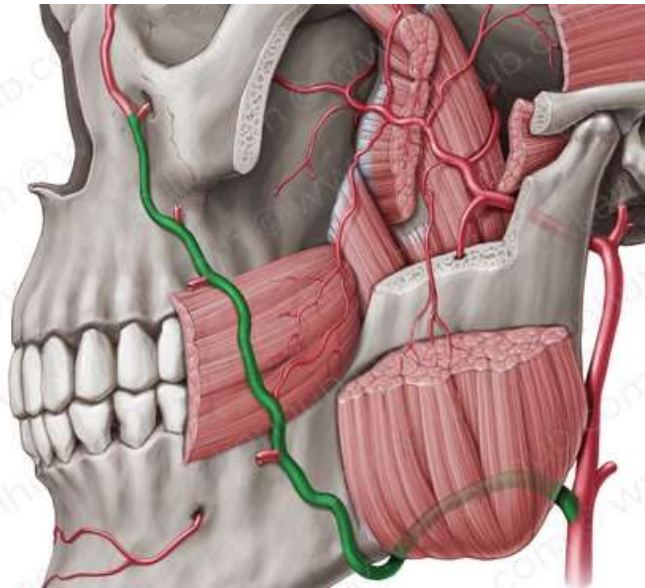
* При видаленні ліпоми у хворого біля **крила носу** хірург-стоматолог пошкодив **судину**, що привело до утворення підшкірної гематоми. Яка судина пошкоджена?

- A. a. supraorbitalis
- B. a. maxillaris
- C. **a. facialis**
- D. a. infraorbitalis
- E. a. angularis



* У травмпункт доставлено пацієнта із кровотечею із рваної рани в ділянці **кута рота**. Цілісність якої **артерії** порушена?

- A. передньої верхньої коміркової
- B. підчочноямкової
- C. верхньощелепної
- D. язикової
- E. **лицевої**



* У зв'язку з наявністю злоякісної пухлини на язиці, хворому слід його видалити. В якому місці легко знайти **язикову артерію** і перев'язати її?

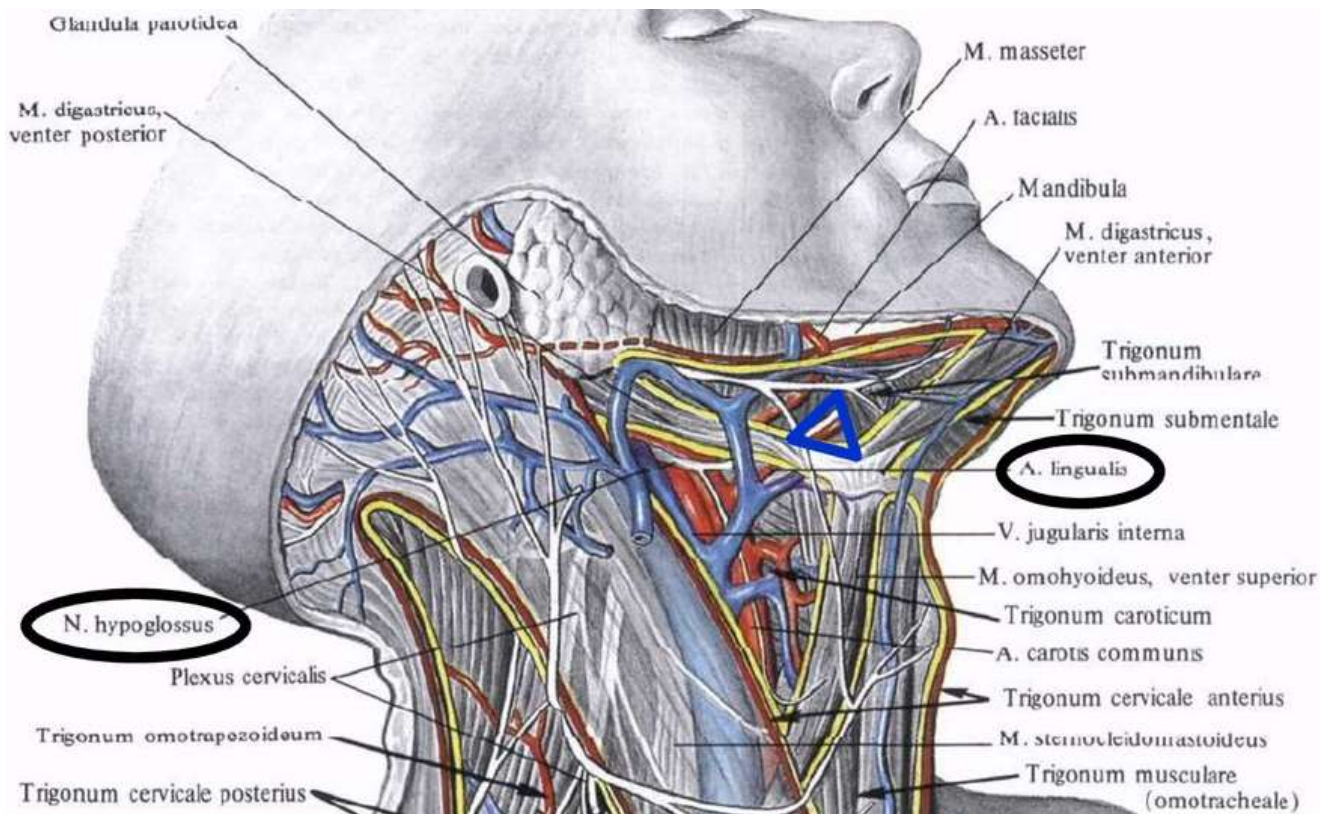
A. Трикутнику Пирогова.

B. В сонному трикутнику.

C. В лопатково-підключичному трикутнику.

D. В лопатково-трапецієподібному трикутнику.

E. В лопатково-трахеальному трикутнику.



* У потерпілого спостерігається кровотеча в ділянці **верхньої губи**. Яка **артерія** пошкоджена внаслідок травми?

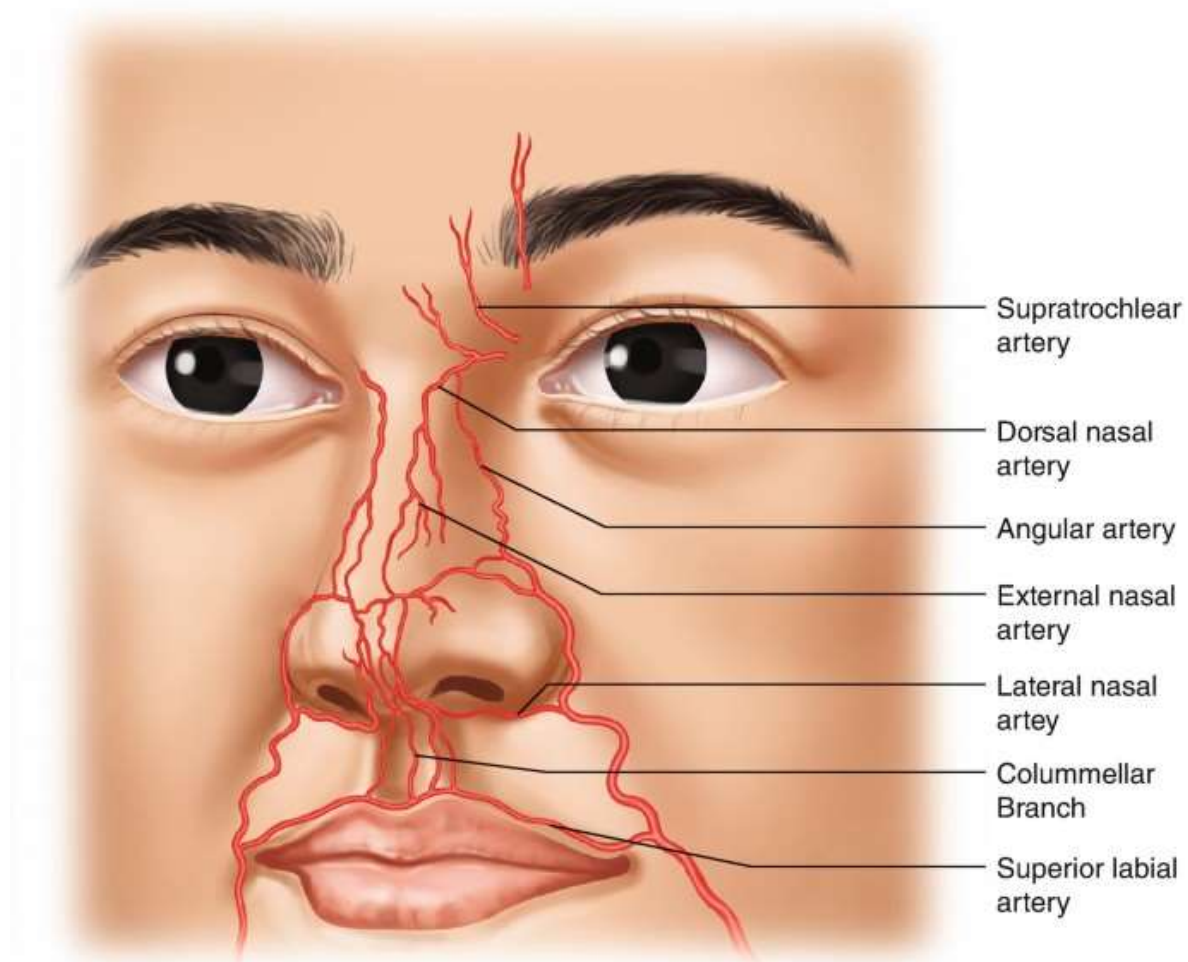
А. Лицева

В. Язикова

С. Кутова

Д. Поверхнева скронева

Е. Верхньощелепна



*В щелепно-лицеву хірургію доставлено дитину з раною лица, яка знаходиться вздовж **переднього краю жувального м'яза**. З рани джерельцем витікає кров. Визначте пошкоджену судину.

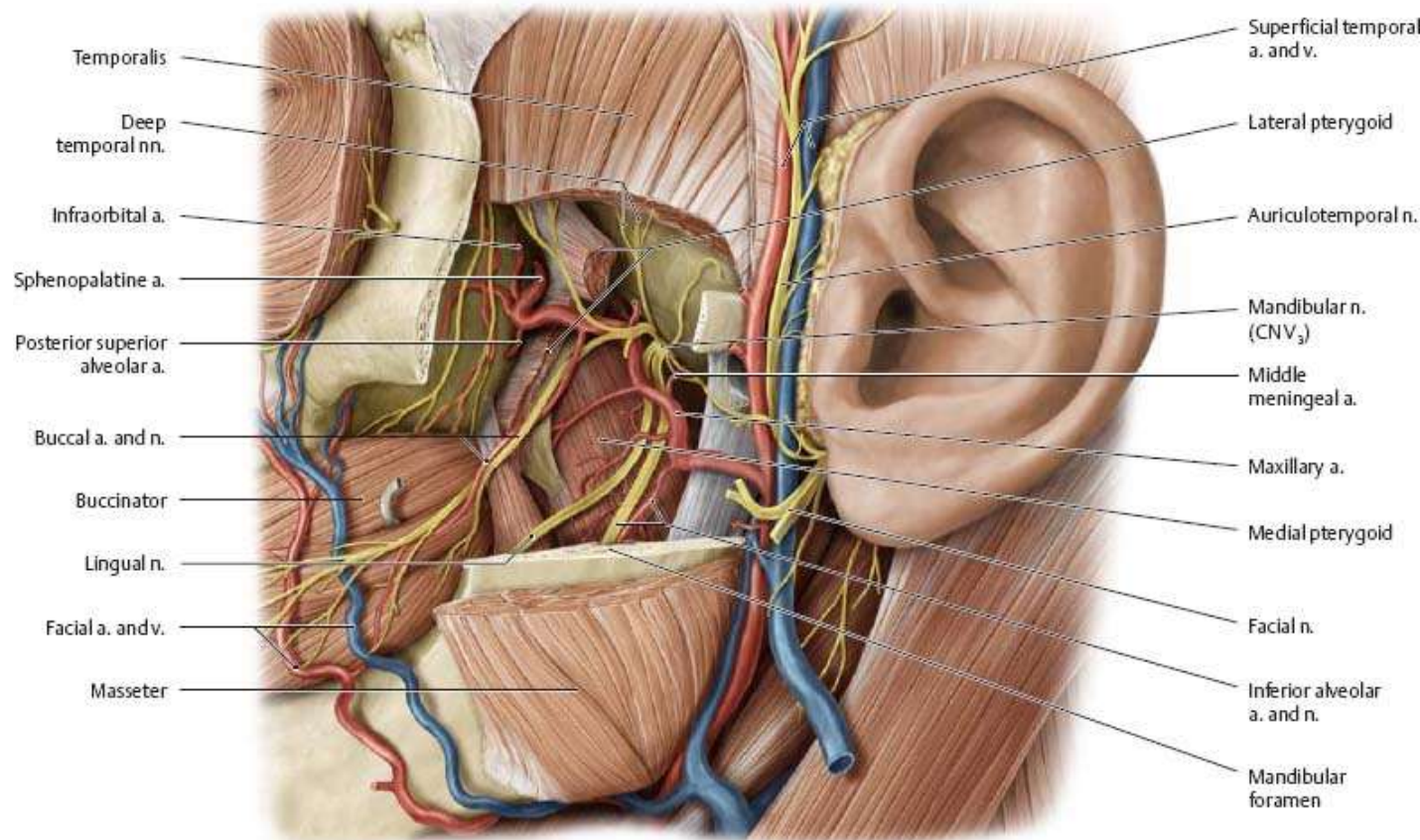
A. A. temporalis superficialis

B. A. carotis externa

C. A. facialis

D. A. maxillaris

E. A. lingualis



*Учень першого класу отримав травму обличчя в спортивному залі. Виникла кровотеча з **нижньої губи**. Гілки якої **артерії** ушкоджені?

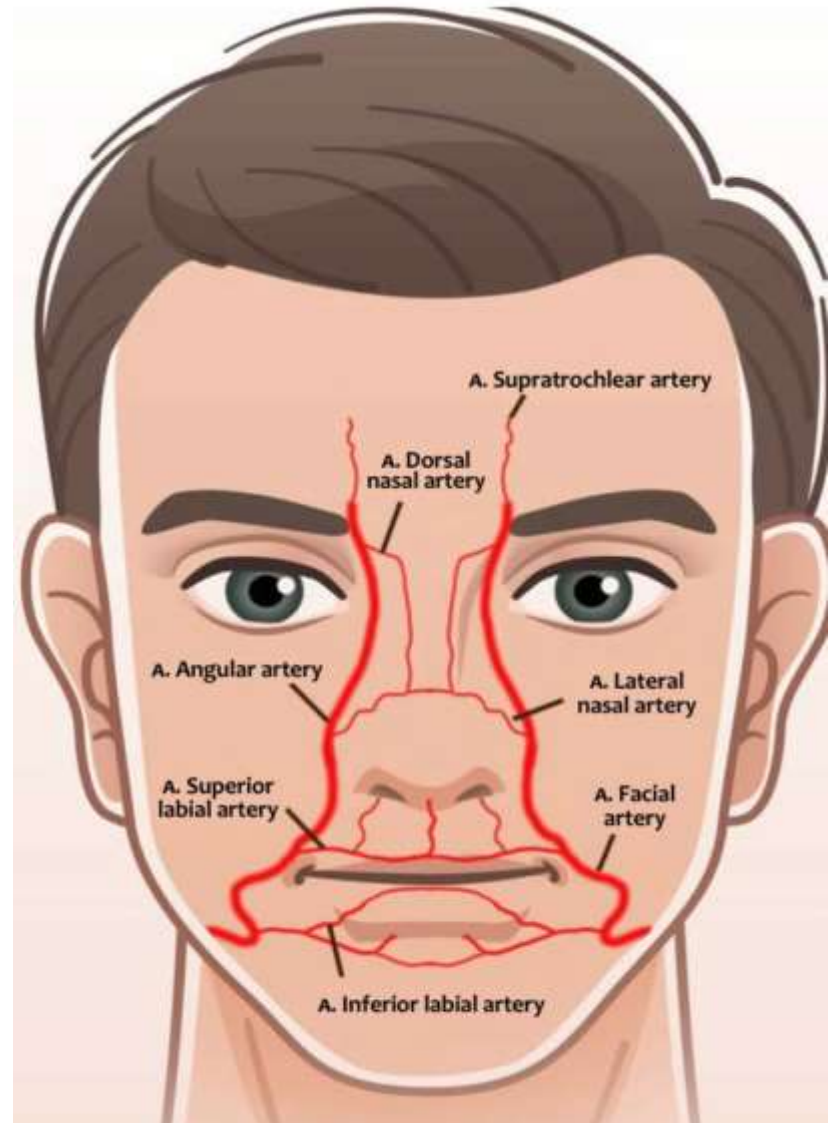
A. A. facialis

B. A. infraorbitalis

C. A. maxillaris

D. A. alveolaris superior

E. A. lingualis



* У лікарню після автокатастрофи поступив юнак 18 років. У травматологічному відділенні виявлені численні травми м'яких тканин обличчя в ділянці **медіального кута ока**, які супроводились масивною кровотечею. Який **артеріальний анастомоз** формується у цьому регіоні?

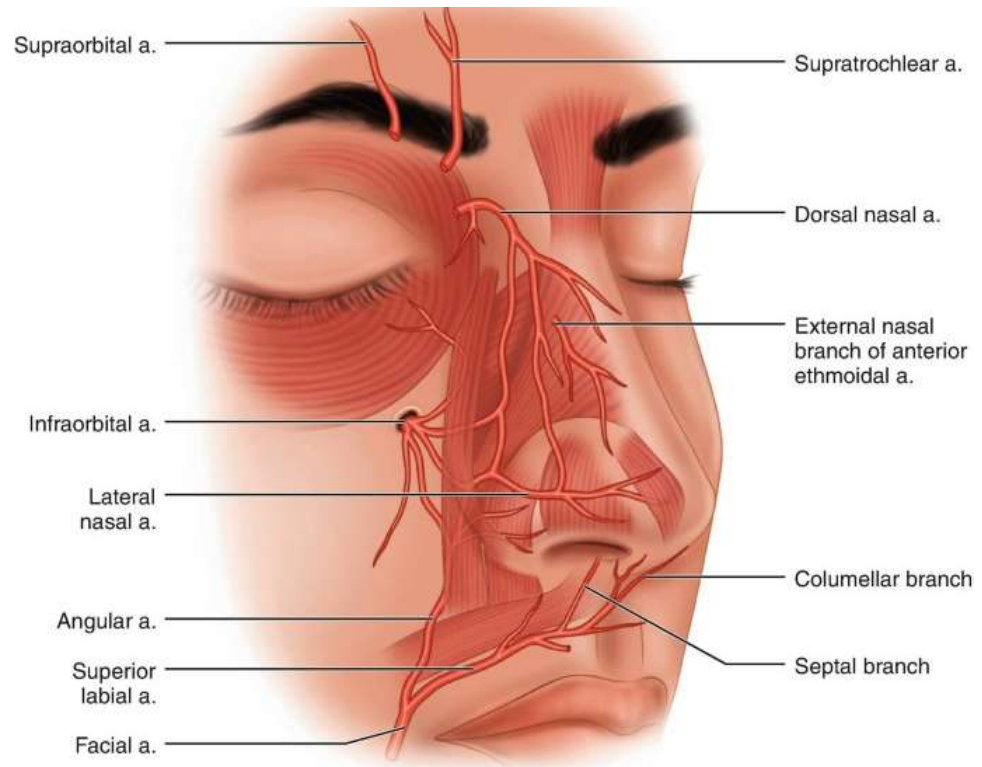
A. A. carotis externa et a. carotis interna

B. A. carotis externa et a. subclavia

C. A. carotis interna et a. subclavia

D. A. subclavia et a. ophthalmica

E. A. carotis interna et a. ophthalmica



*Пацієнт отримав ножове поранення шиї з пошкодженням **зовнішньої сонної артерії**. Для тимчасової зупинки кровотечі ефективним методом є пальцьове притиснення загальної сонної артерії до поперечного відростка шостого шийного хребця. В якому **трикутнику шиї** потрібно здійснити пальцьове притиснення сонної артерії для зупинки кровотечі?

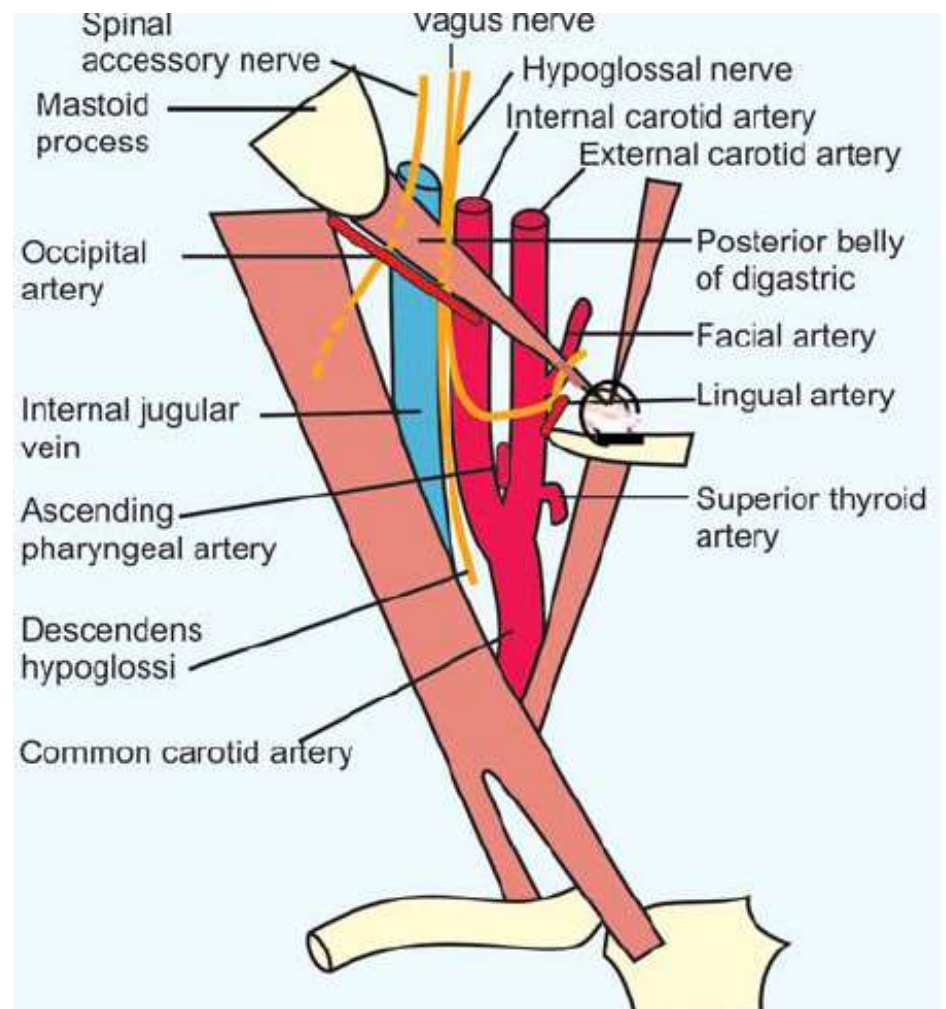
A. сонному

B. піднижньощелепному

C. трикутнику Пирогова

D. лопатково-трахеальному

E. лопатково-ключичному



* При проведенні оперативного втручання на **ший** хірурги потрібно виділити **зовнішню сонну артерію**. Що є анатомічним орієнтиром для встановлення місця **початку** зазначеної судини на ший?

A. **верхній край щитоподібного хряща**

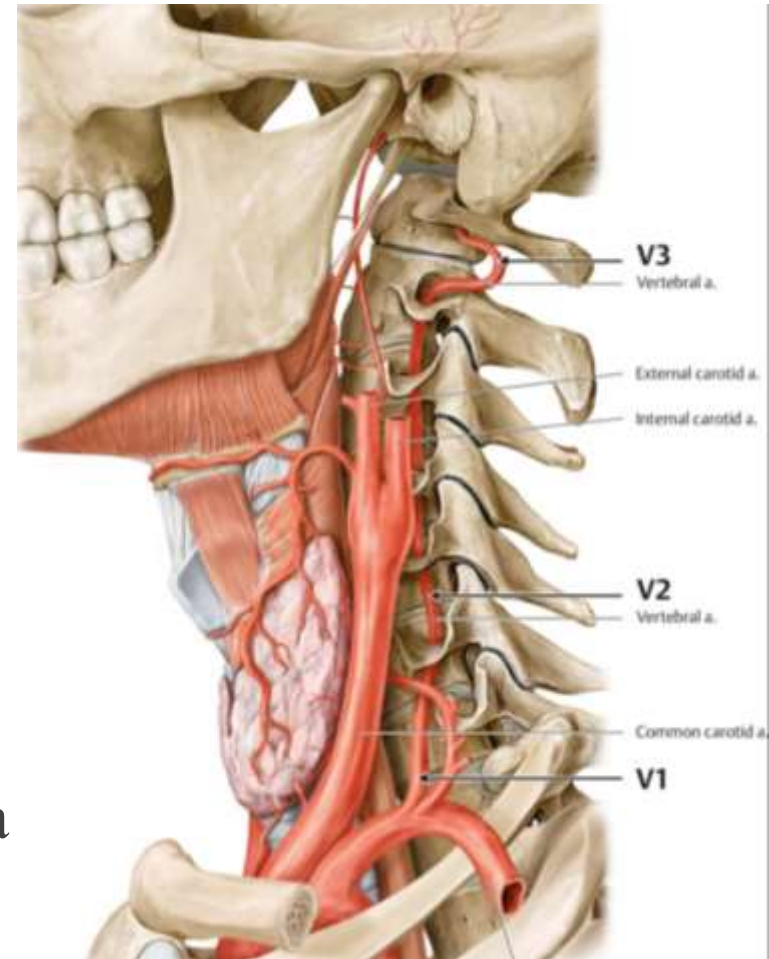
B. яремна вирізка

C. кут нижньої щелепи

D. нижній край щитоподібного хряща

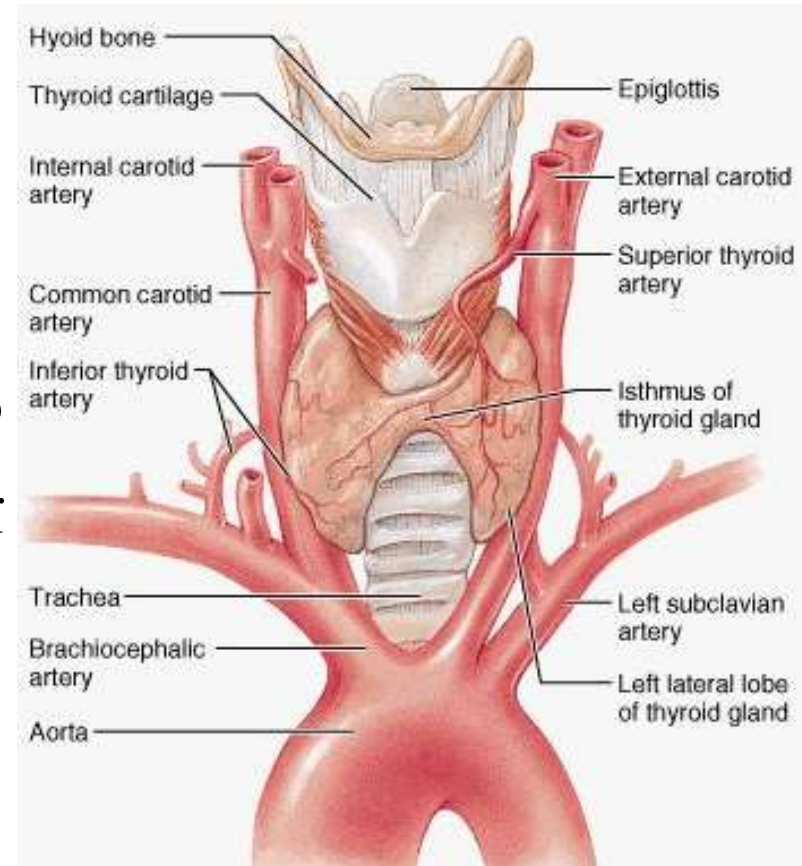
E. місце початку

груднино-ключично-соскоподібного м'яза



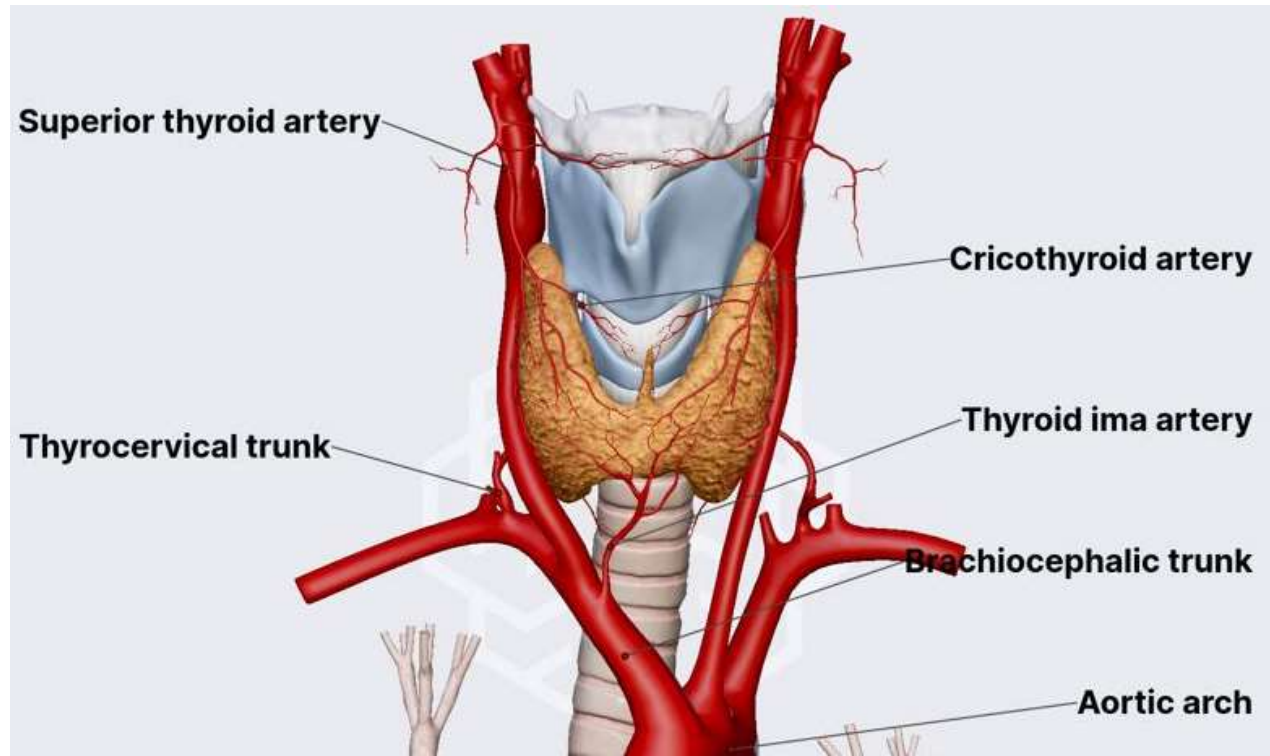
*Хворій Т. проводиться операція на **щитоподібній залозі**. Гілки яких **артерій** повинен перев'язати хірург під час операції?

- А. Верхньої та нижньої щитоподібної**
- В. Верхньої і нижньої гортанних
- С. Верхню щитоподібну і щитошийний стовбур
- Д. Верхню щитоподібну і висхідну артерію шиї
- Е. Висхідну і глибоку артерії шиї



* У хворого під час **трахеотомії** виникла виражена кровотеча. Яка **артерія** була травмована під час операції?

- A. **A. thyroidea ima**
- B. A. thyroidea inferior
- C. A. thyroidea superior
- D. A. laryngea superior
- E. A. laryngea inferior



* Яка **артерія** може бути пошкоджена при виконанні провідникової анестезії в ділянці **отвору нижньої щелепи**?

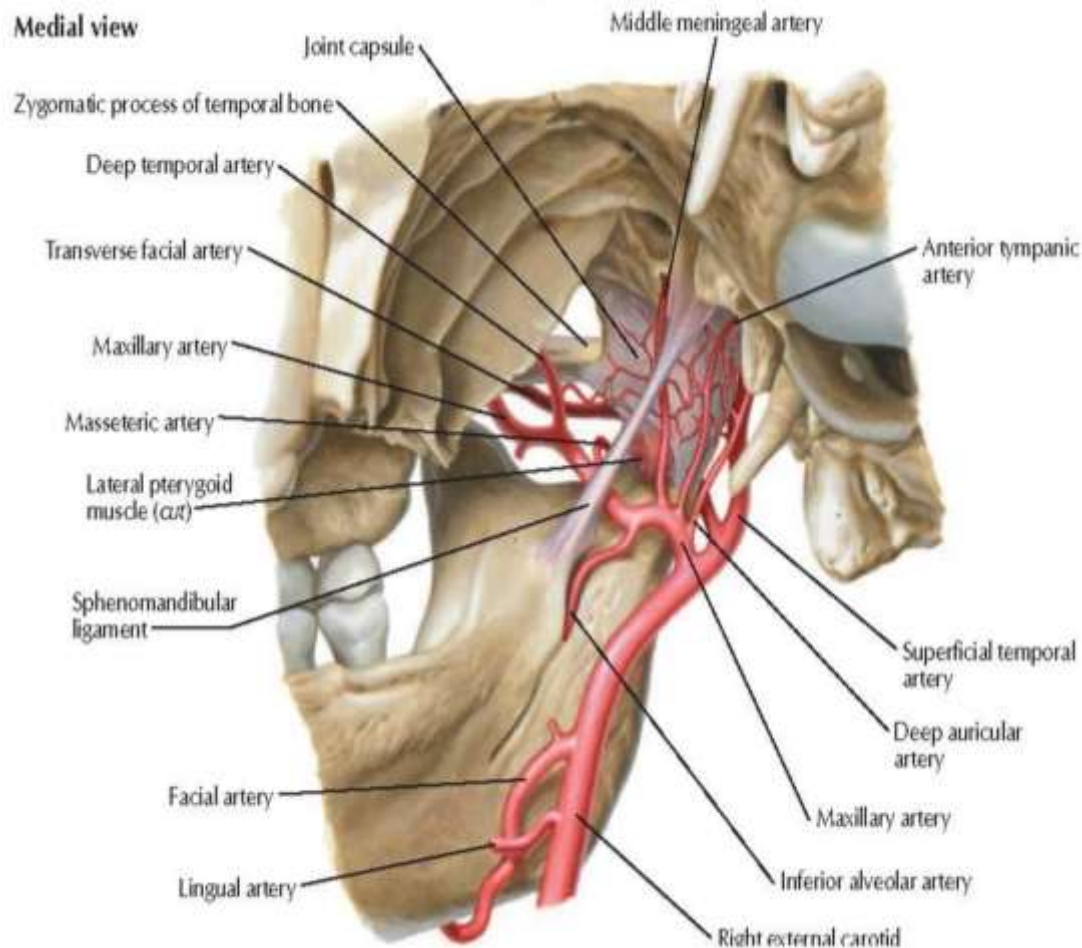
A. Нижня альвеолярна артерія

B. Щічна артерія

C. Язикова артерія

D. Крилоподібні гілки

E. Середня оболонкова артерія



*Хворому для виготовлення функціонального повноцінного протеза необхідно видалити ліве верхнє ікло. Після **інфраорбітальної анестезії** у хворого з'явилася гематома в передній ділянці обличчя, яка швидко збільшувалася. Встановлено, що травмовано **артерію**, яка є гілкою:

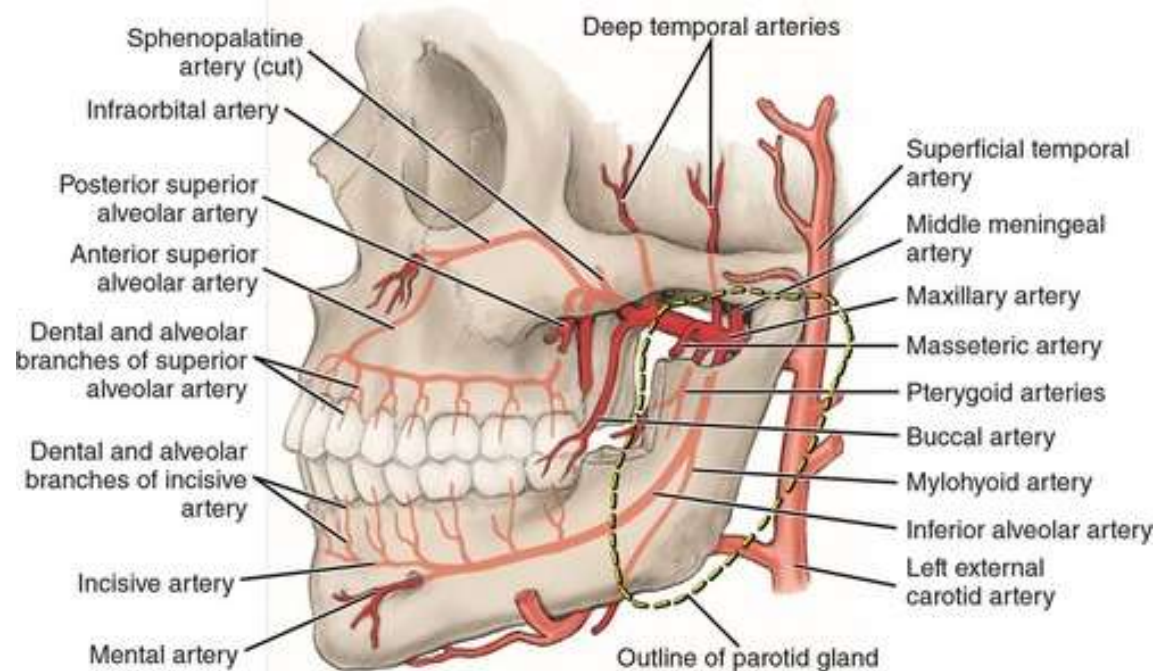
A. A. maxillaris

B. A. alveolaris inferior

C. A. temporalis superficialis

D. A. ophthalmica

E. A. labialis superior



* До стоматолога звернулася жінка зі скаргою на синець і припухлість під оком. З анамнезу: кілька днів тому під **підочноямковою анестезією** видалений перший малий кутній зуб, а через кілька днів з'явилась гематома в ділянці foramen intraorbitale. Гілку якої **артерії** було травмовано?

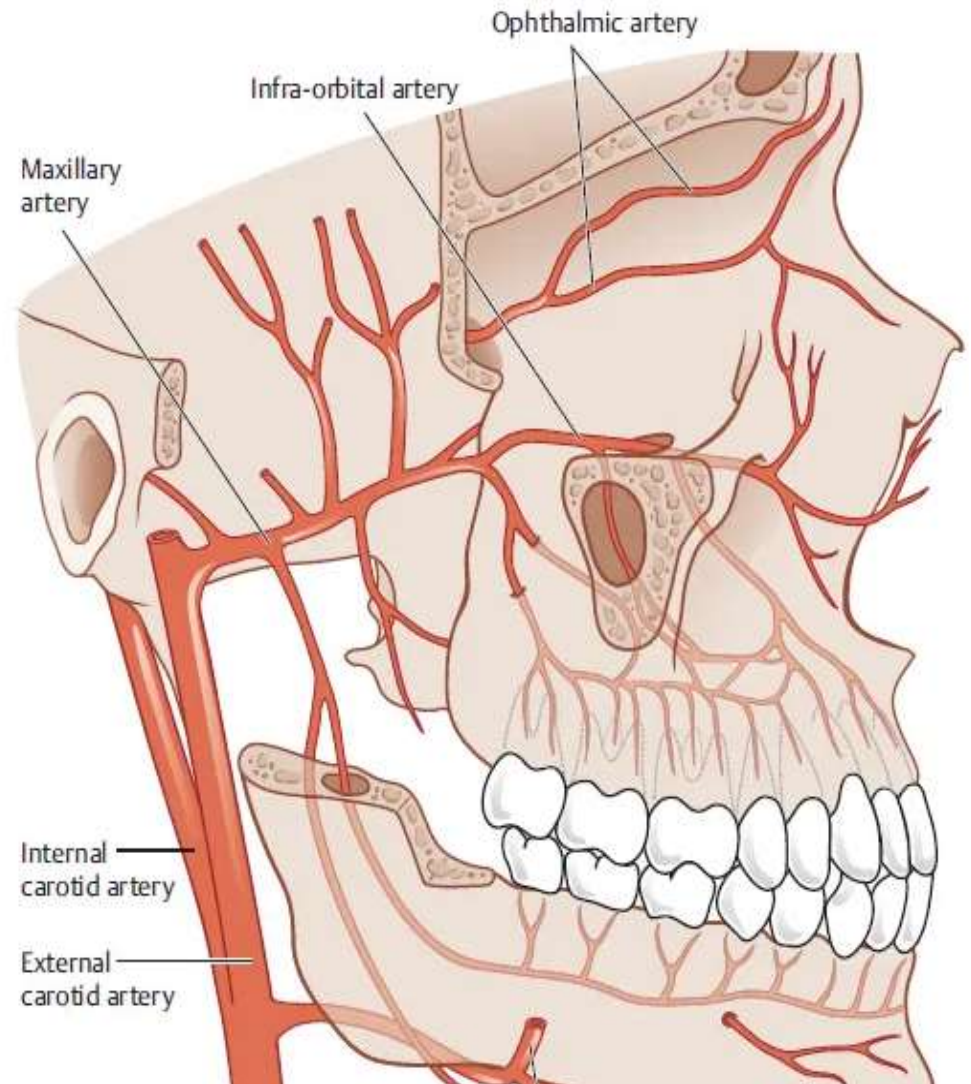
А. Верхньощелепної

В. Лицевої

С. Поверхневої скроневої

Д. Верхньої губної

Е. Жувальної



* Хворий 60-ти років при падінні отримав травму голови і був доставлений до лікарні. При обстеженні виявлена **підшкірна гематома скроневої ділянки**. Пошкодження якої судини призвело до появи гематоми?

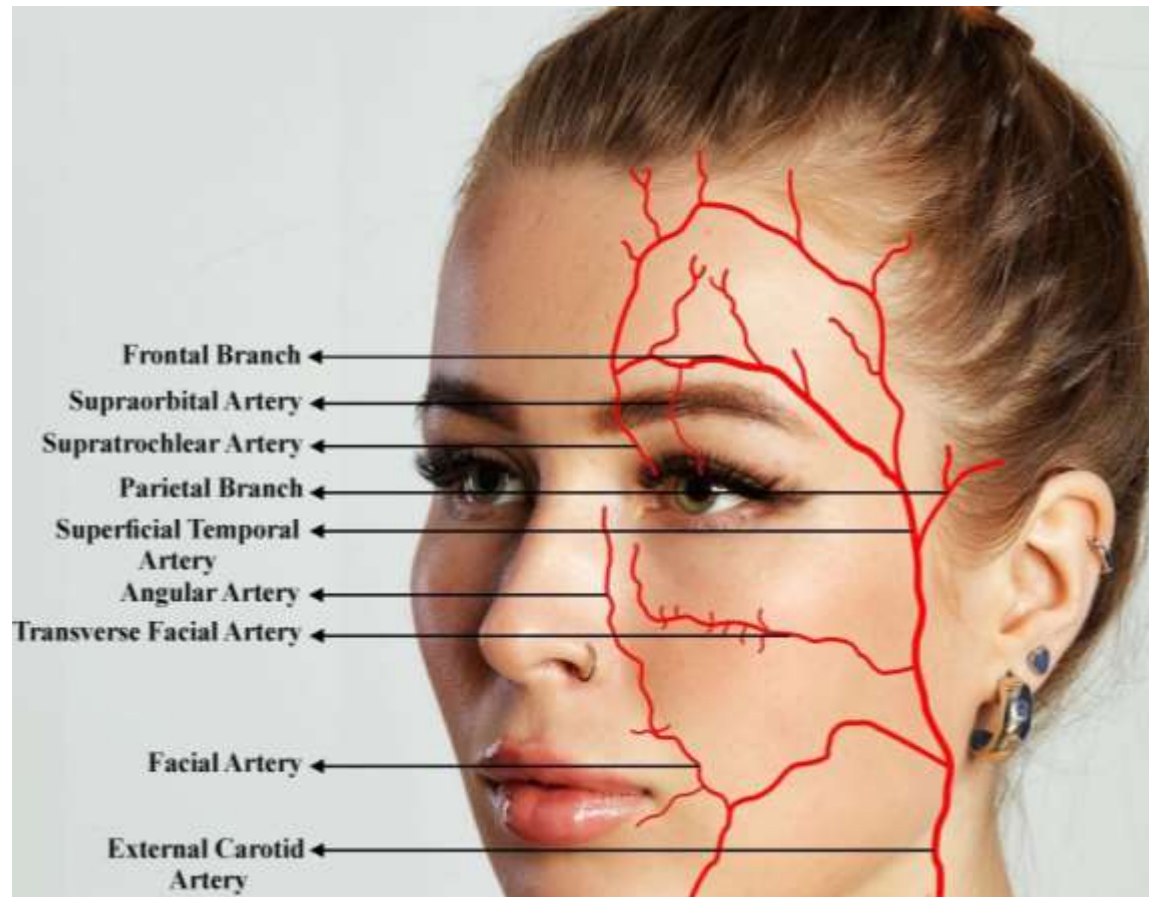
A. A. **temporalis superficialis**

B. A. maxillaris

C. A. auricularis posterior

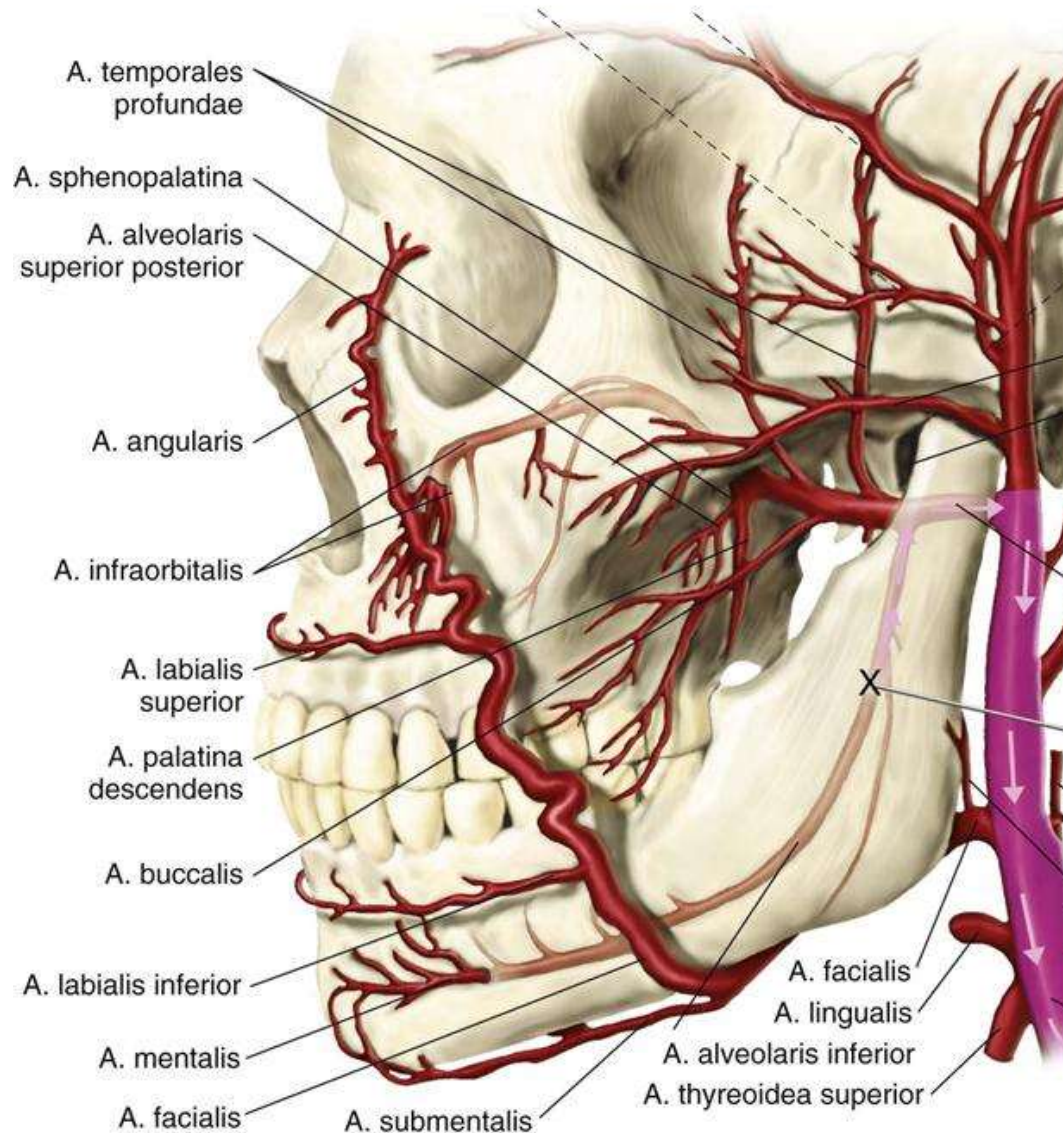
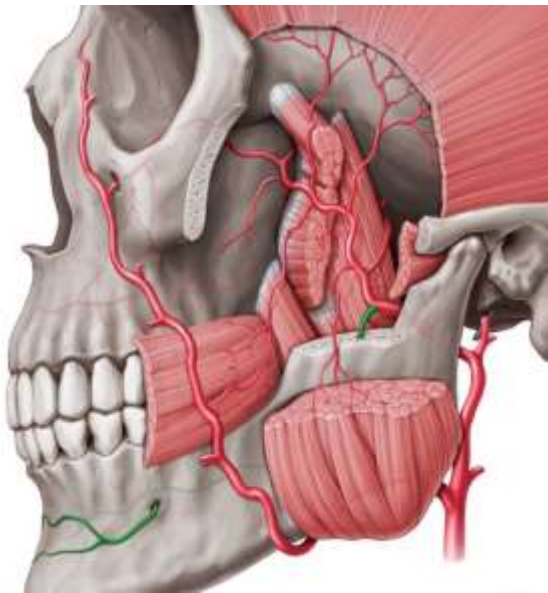
D. A. buccalis

E. A. occipitalis



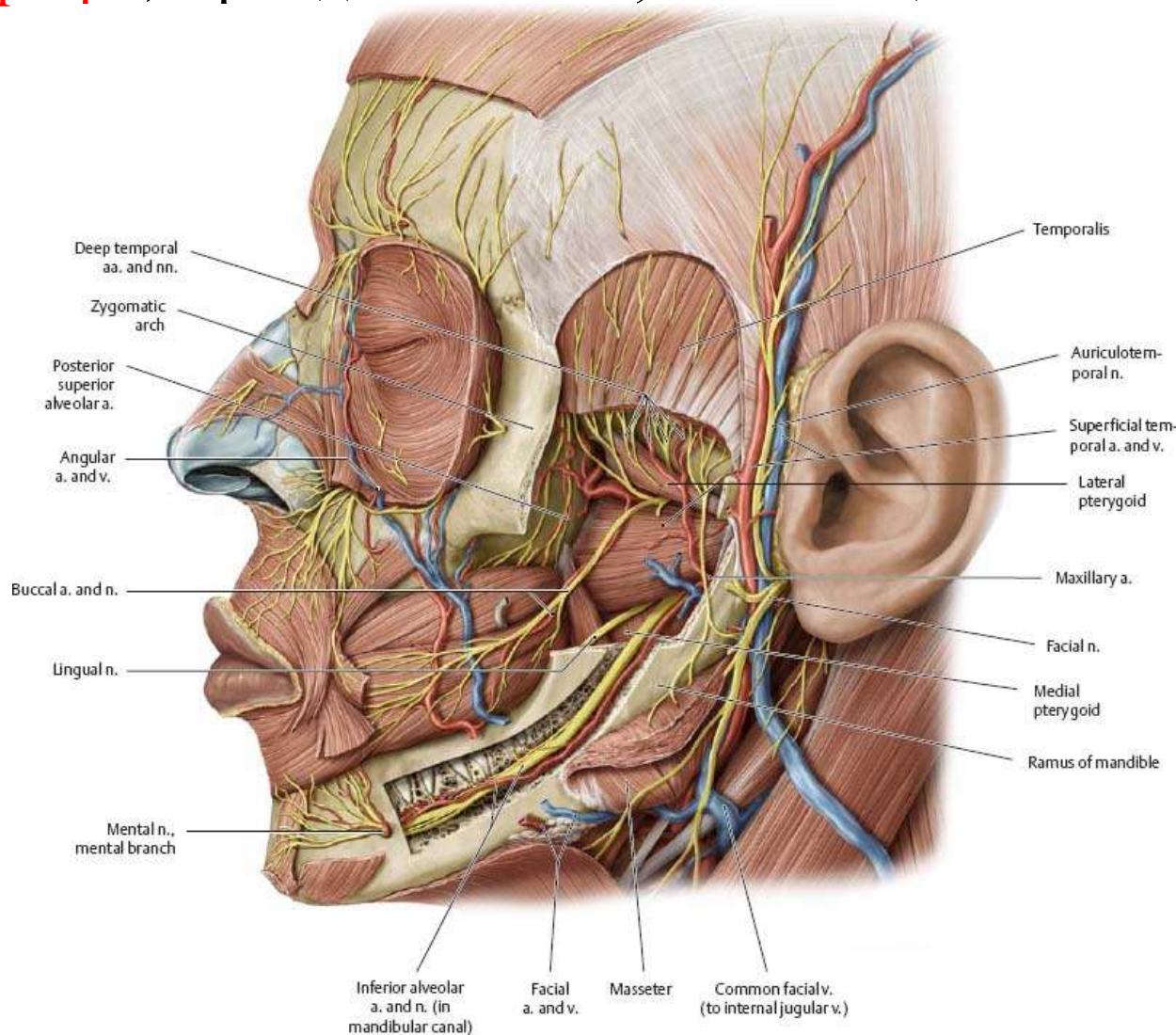
*Потерпілий доставлений у лікарню з переломом **нижньої щелепи** та значною кровотечею у ділянці перелому. Пошкодження якої **артерії** вірогідніше всього мало місце?

- A. Нижньої коміркової артерії
- B. Висхідної глоткової артерії
- C. Язикової артерії
- D. Висхідної піднебінної артерії
- E. Верхньої коміркової артерії



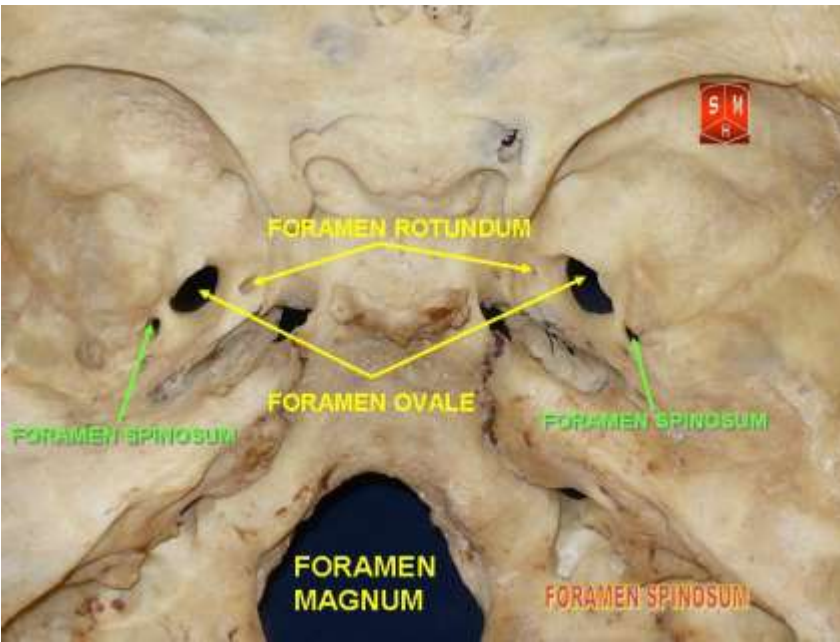
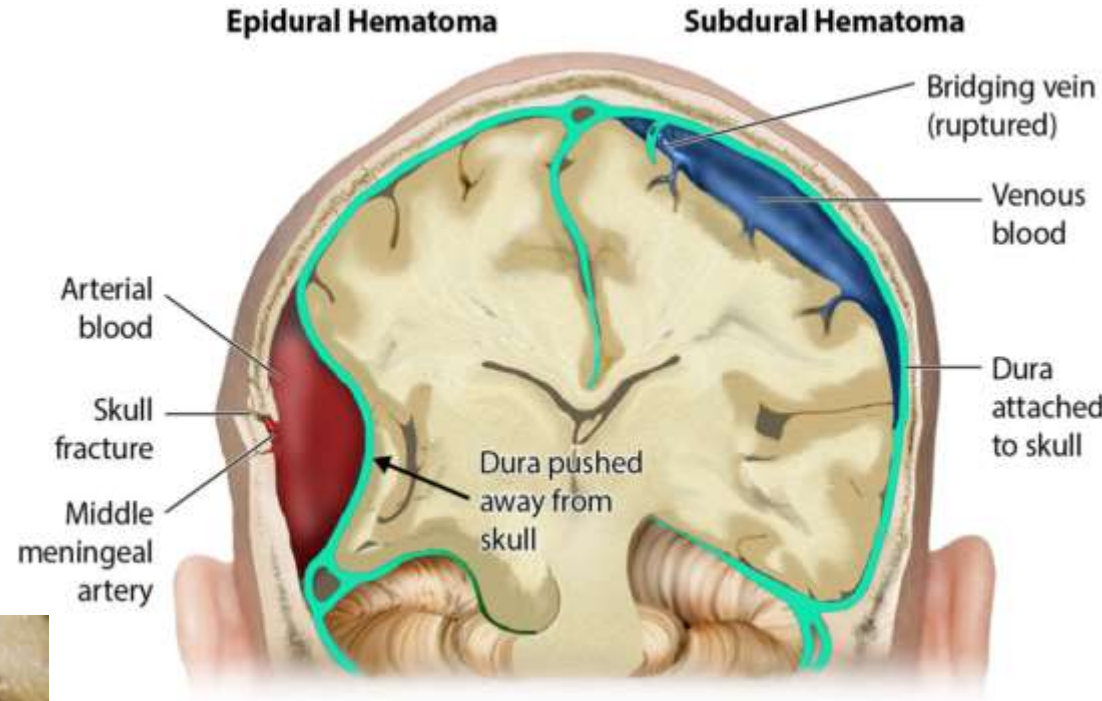
* Потерпілий доставлений у клініку з відкритим переломом **гілки нижньої щелепи** з великою кровотечею в ділянці перелому. Пошкодження якої **артерії**, вірогідніше за все, мало місце?

- A. Коміркової нижньої
- B. Середньої скроневої
- C. Лицевої
- D. Язикової
- E. Висхідної піднебінної



*У травмованого **епідуральна** гематома у скроневій ділянці. Яка артерія пошкоджена?

- A. Середня оболонна артерія
- B. Середня мозкова артерія
- C. Задня сполучна артерія
- D. Передня оболонна артерія
- E. Передня мозкова артерія



* Під час операції закриття природженої щілини піднебіння (уранопластики), при збиванні долотом крилоподібного гачка, ушкоджено **великий піднебінний канал**. Виникла кровотеча яку можна зупинити лише шляхом тампонади каналу. Яку **артерію** ушкоджено?

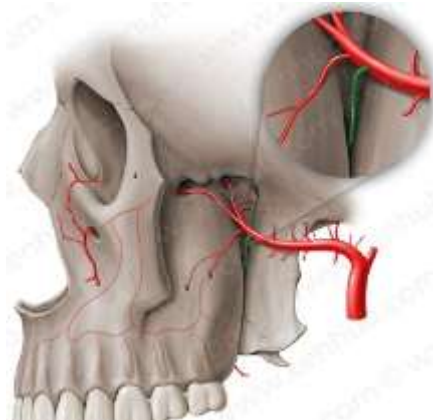
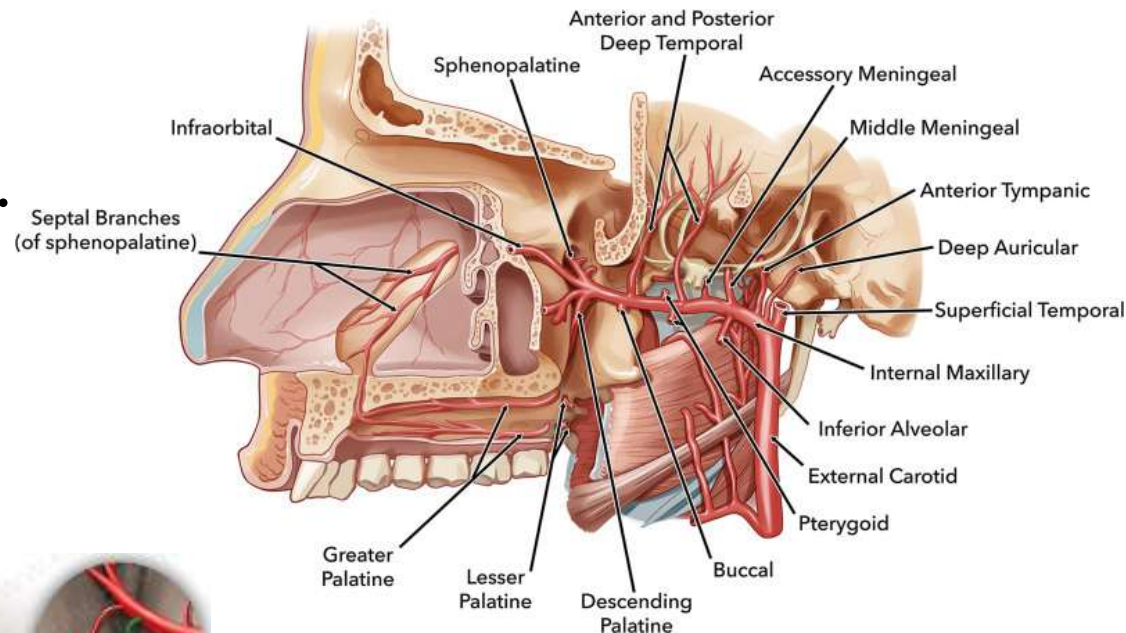
A. Низхідну піднебінну артерію.

B. Висхідну піднебінну артерію.

C. Висхідну глоткову артерію.

D. Клиноподібну артерію.

E. Задню верхню альвеолярну артерію.



* До хірурга-стоматолога потрапив чоловік 28 років з вуличною травмою. Лікар виявив, що при ушкодженні **луски скроневої** кістки у хворого виникла **субдуральна** гематома. Ушкодження якої **артерії** найбільш ймовірно спричинило утворення гематоми?

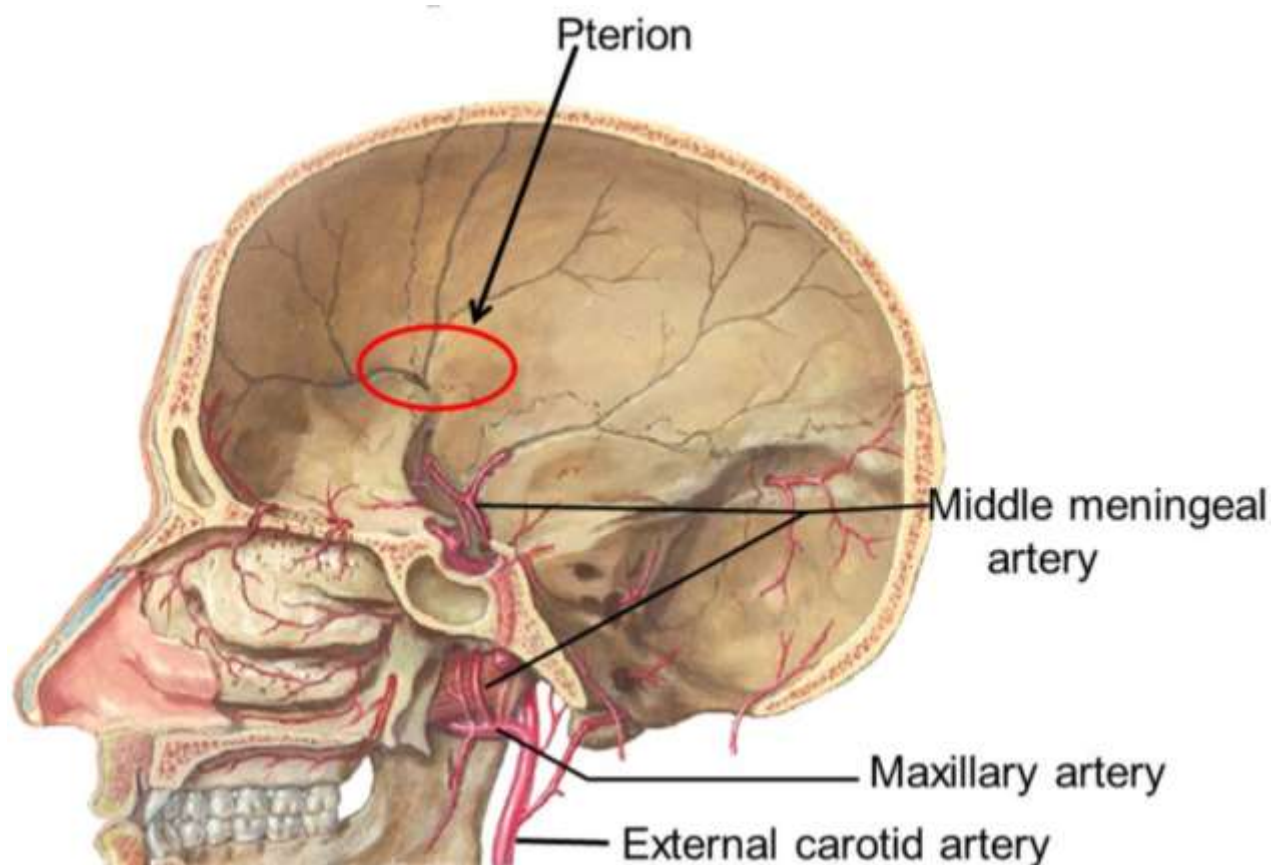
A. **A. meningea media**

B. A. ophthalmica

C. A. carotis interna

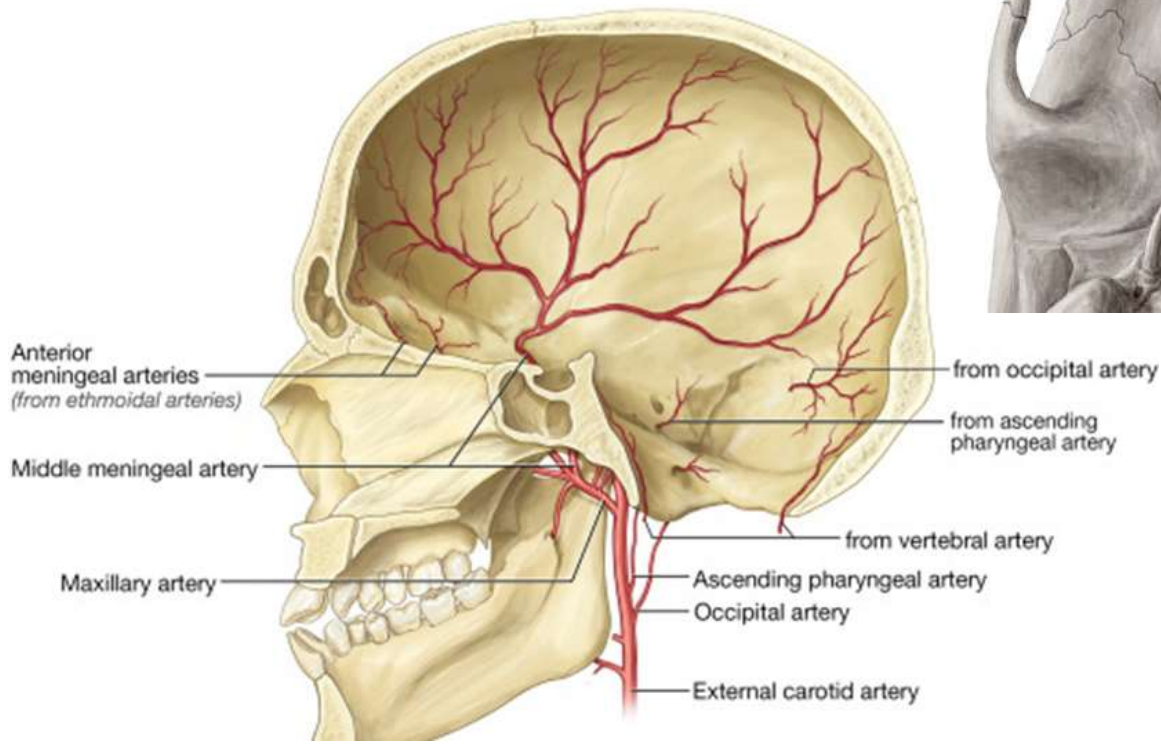
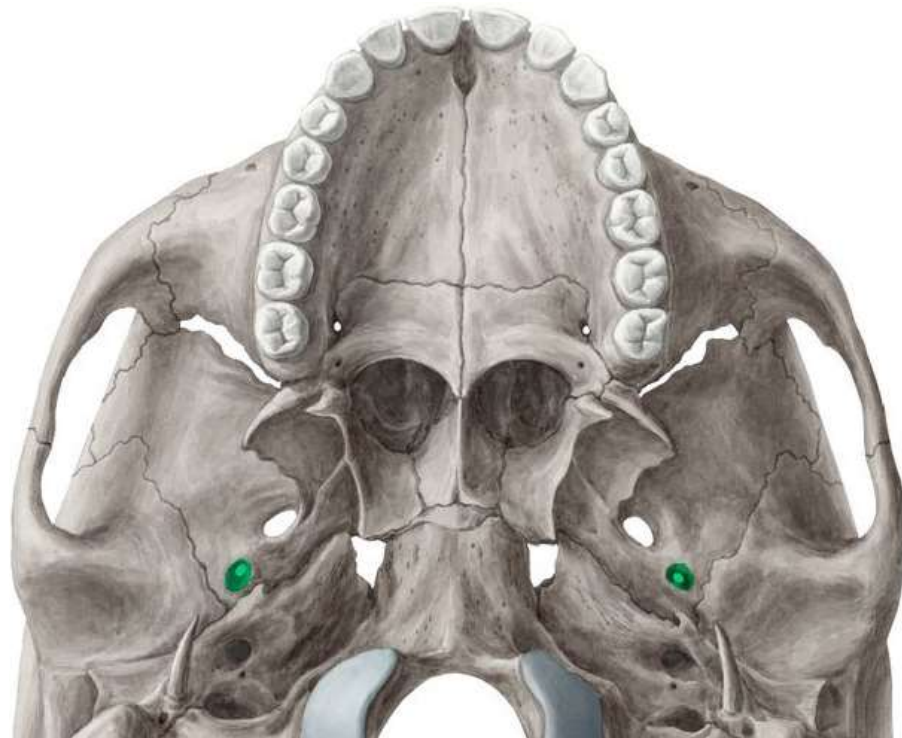
D. A. sphenopalatina

E. A. maxillaris



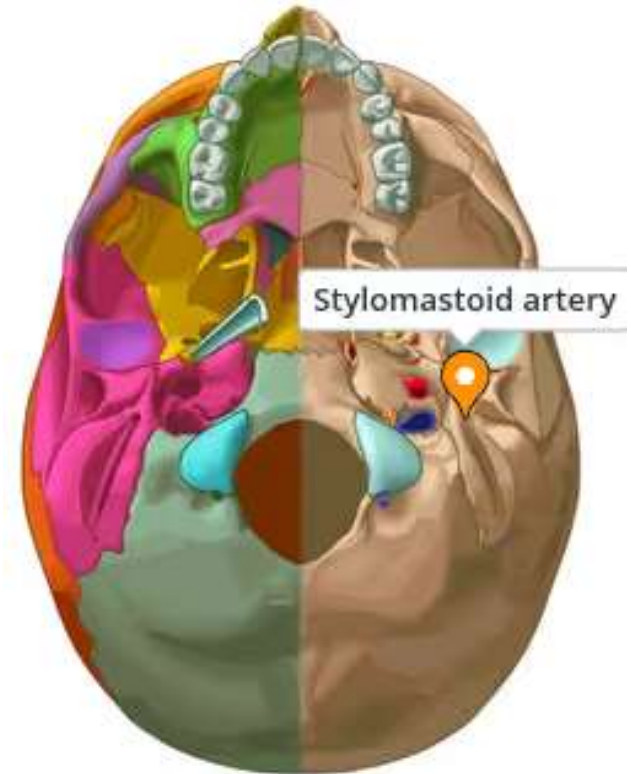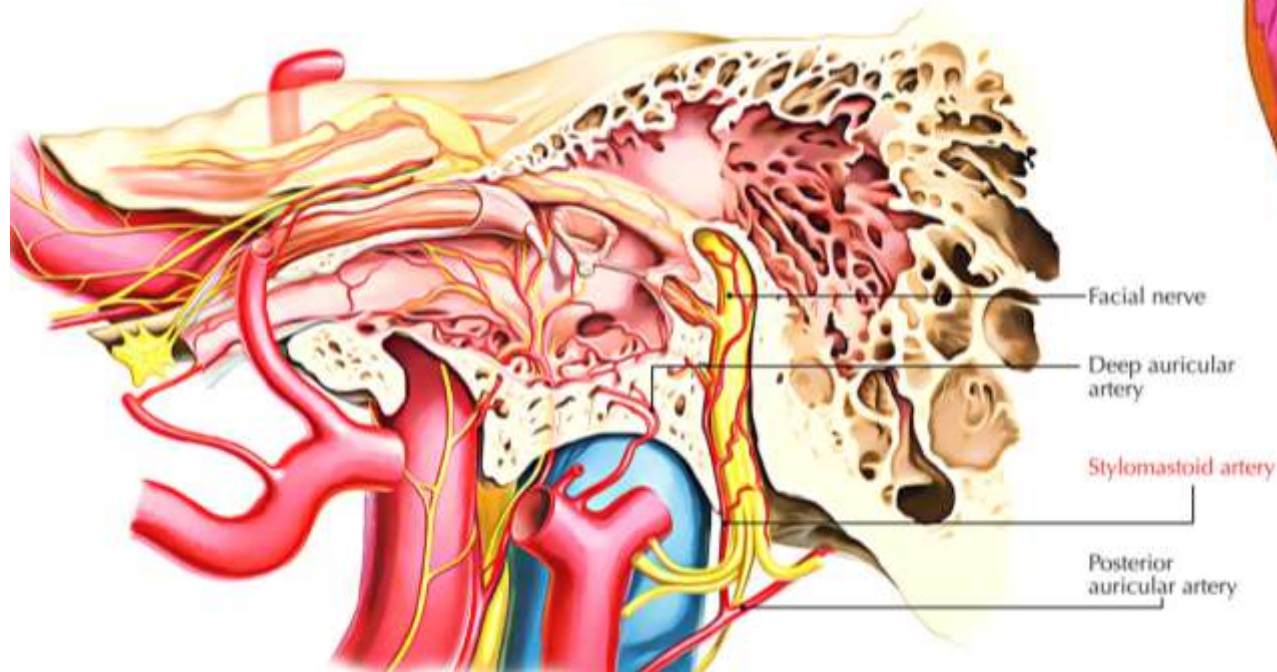
*В відділення черепно-мозкової травми потрапив хворий з пошкодженням великого крила **клиноподібної** кістки. Лінія перелому пройшла через **остистий отвір**. Яка **судина** постраждала?

- A. Середня оболонна артерія
- B. Латеральна крилоподібна артерія
- C. Задня глибока скронева артерія
- D. Передня глибока скронева артерія
- E. Поверхнева скронева артерія



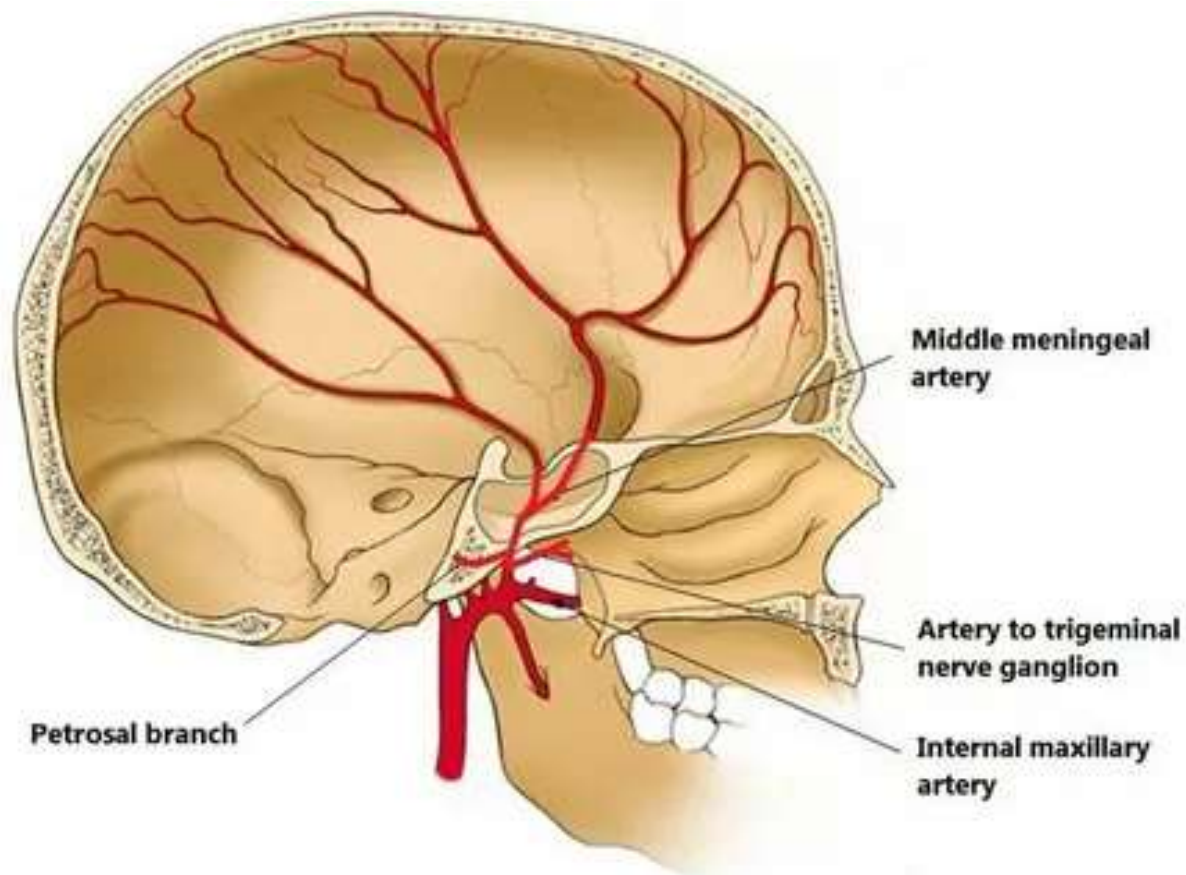
*При трепанації соскоподібного відростка скроневої кістки з приводу гнійного отиту для хірурга стоматолога існує можливість пошкодження **каналу лицевого нерва** та кровотечі. Яка **артерія** проходить разом з лицевим нервом в каналі?

- A. a. meningea media
- B. a. occipitalis
- C. a. facialis
- D. a. auricularis posterior
- E. a. stylomastoidea**



* При обстеженні хворого з порушенням іннервації шкіри та слизових оболонок обличчя, було виявлено запалення **трійчастого вузла** та порушення його **кровообігу**. Гілкою якої артерії він кровопостачається в нормі?

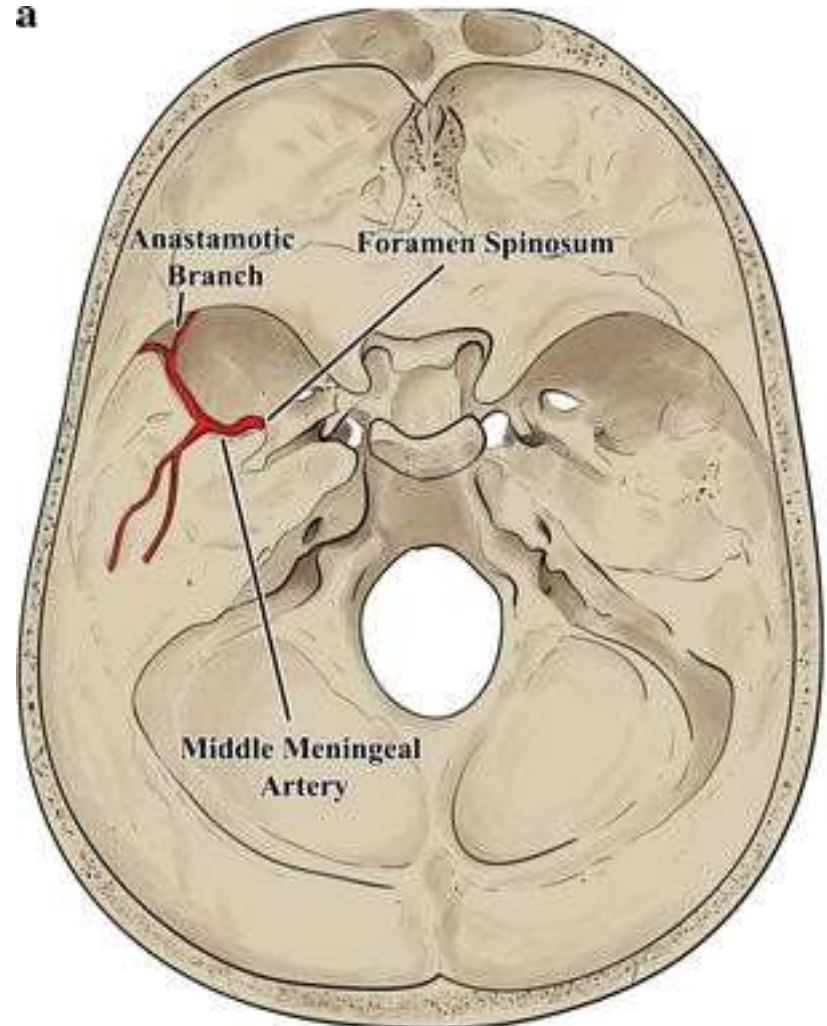
- A. A. sphenopalatina
- B. A. ophtalmica
- C. A. carotis interna
- D. A. infraorbitalis
- E. A. meningea media**



* Лікар-стоматолог, знеболюючи нижньощелепний нерв в ділянці овального отвору, випадково ушкодив **артерію**, яка проходить через **остистий отвір**. Яку артерію було ушкоджено?

a

- A. A. maxillaris
- B. A. temporalis profunda
- C. A. sphenopalatina
- D. A. alveolaris inferior
- E. A. meningea media**



* У постраждалого перелом тіла нижньої щелепи. Кровотеча з рани. Яка артерія ушкоджена?

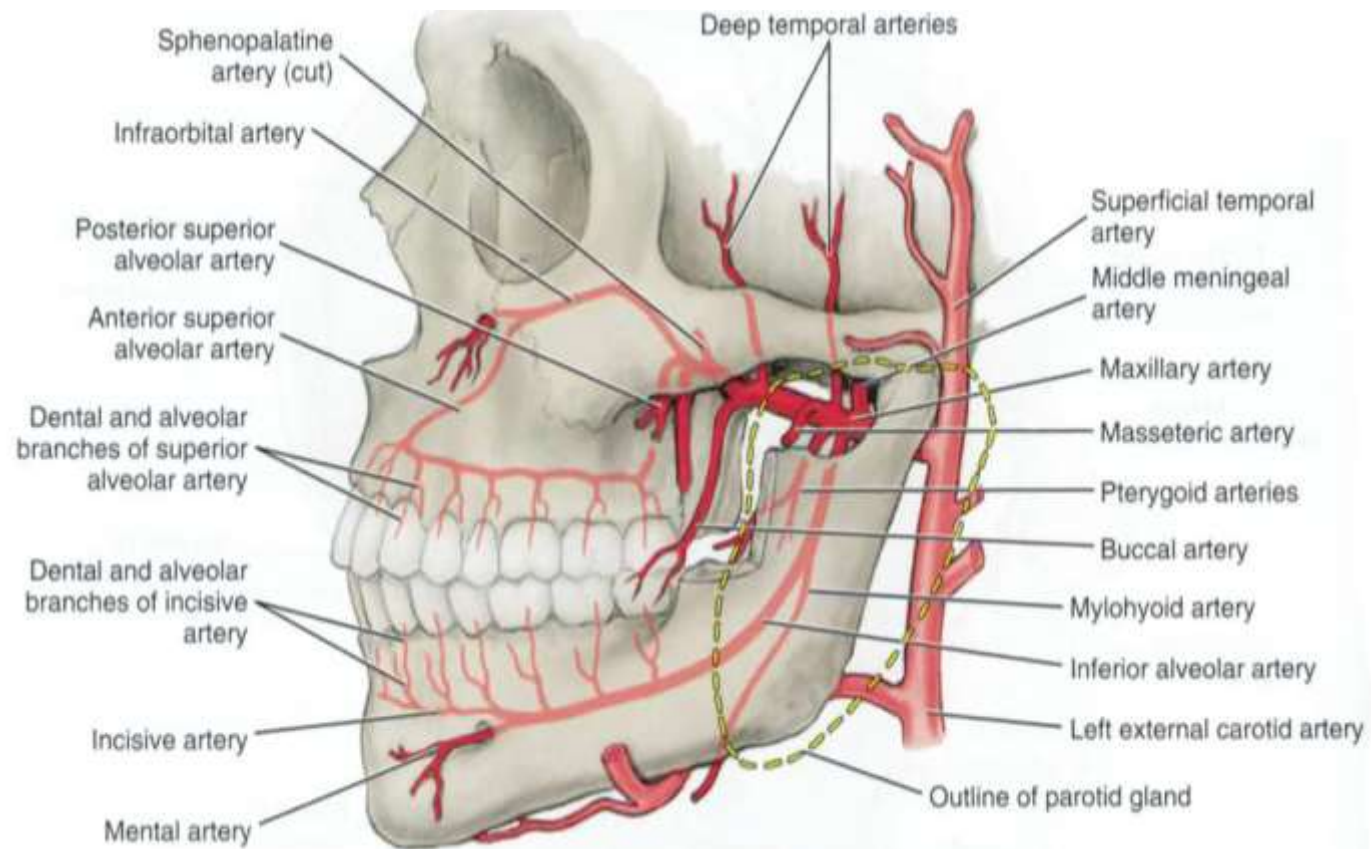
A. A. alveolaris inferior

B. A. lingualis

C. A. maxillaris

D. A. carotis externa

E. A. facialis



* Злоякісна пухлина **привушної слинної** залози спричинила пошкодження **артерії**, яка проходить через її паренхіму. Яка це артерія?

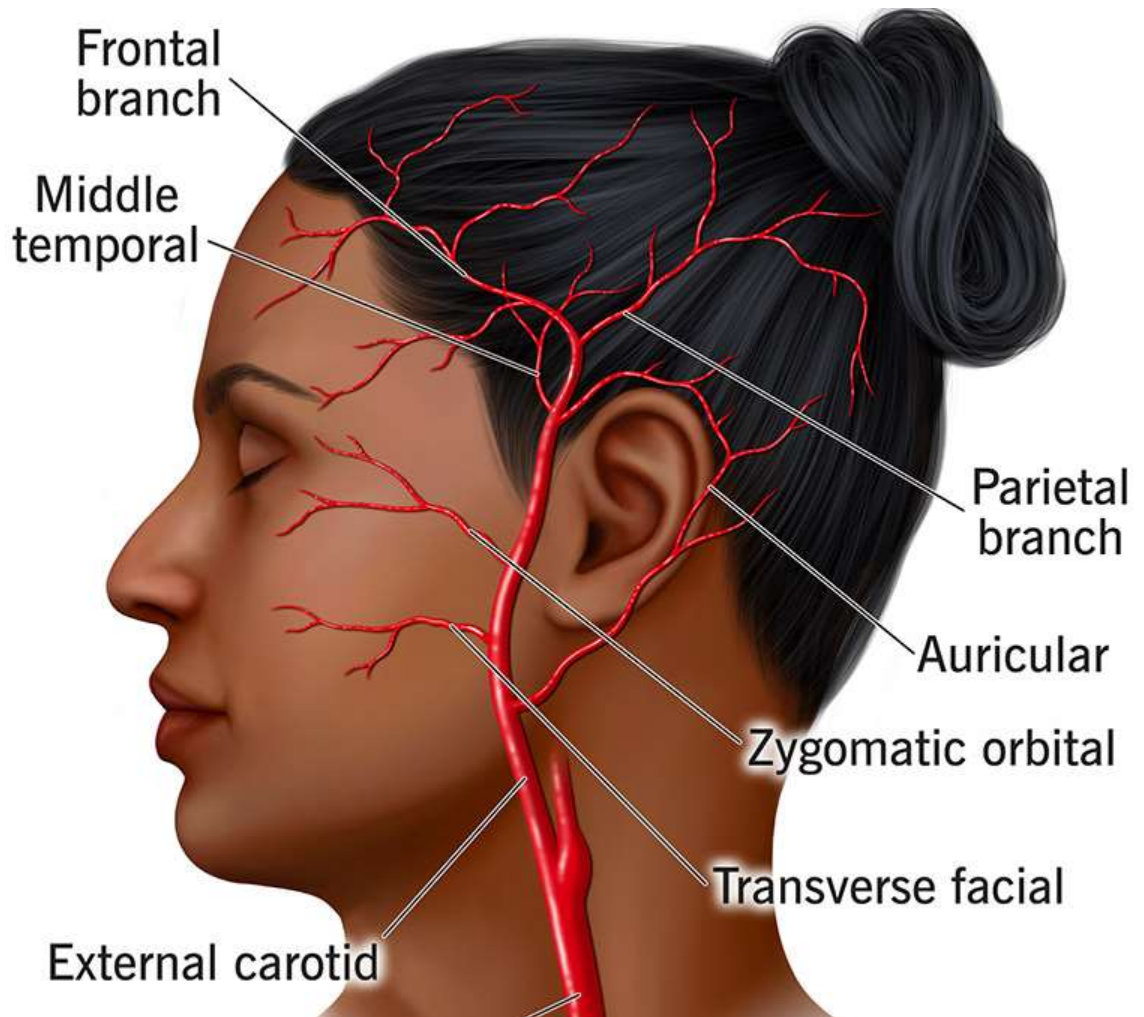
A. Поверхнева скронева

B. Верхньощелепна

C. Висхідна глоткова

D. Лицева

E. Задня вушна



*У пацієнта вилучений **верхній медіальний різець**. Гілки якої **артерії** його кровопостачають?

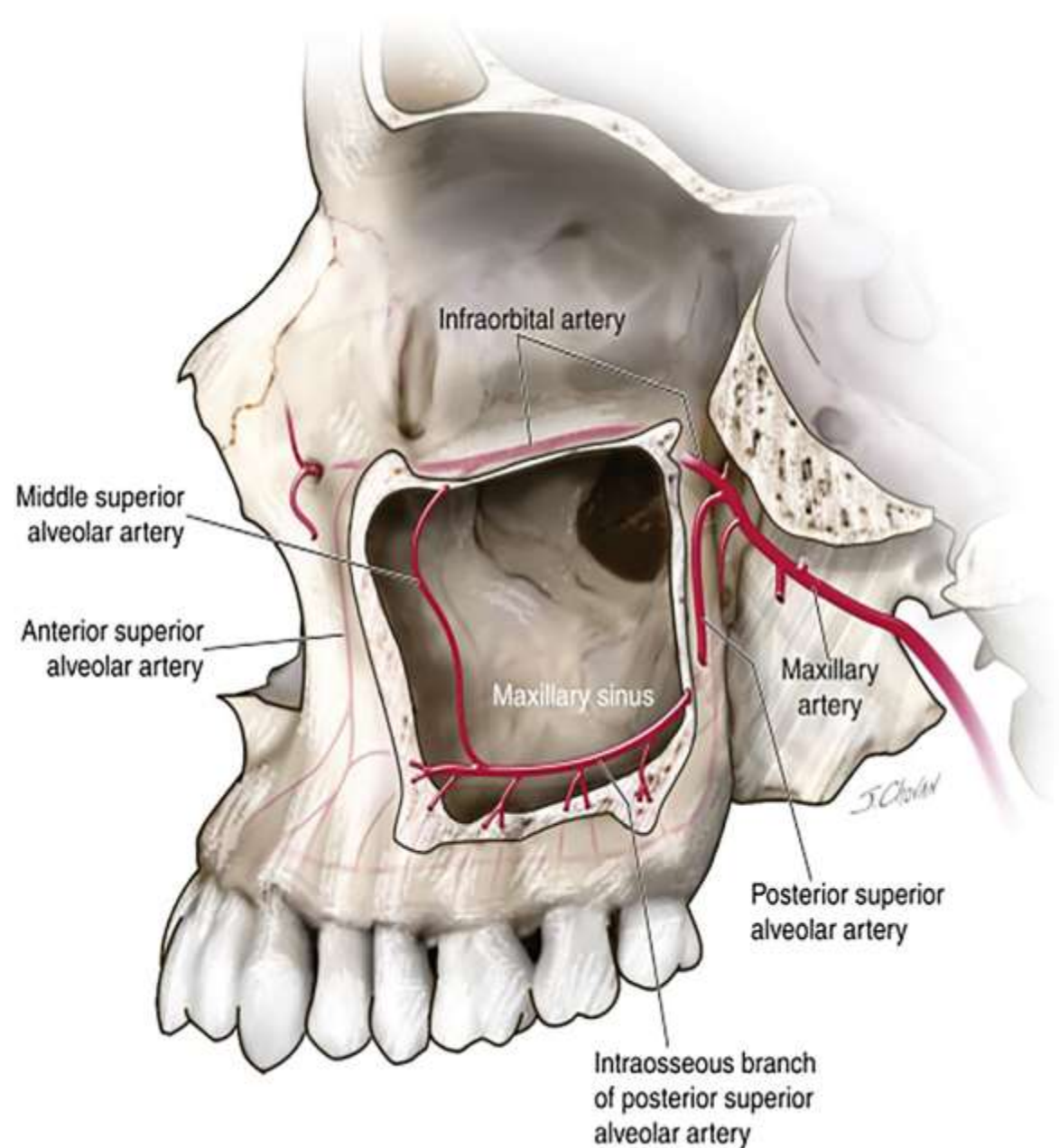
A. **A. infraorbitalis**

B. A. buccalis

C. A. palatina descendens

D. A. sphenopalatina

E. A. alveolaris inferior



*У постраждалого травма голови, яка супроводжується **артеріальною** кровотечею в ділянці **тім'яної** кістки. Яка артерія уражена?

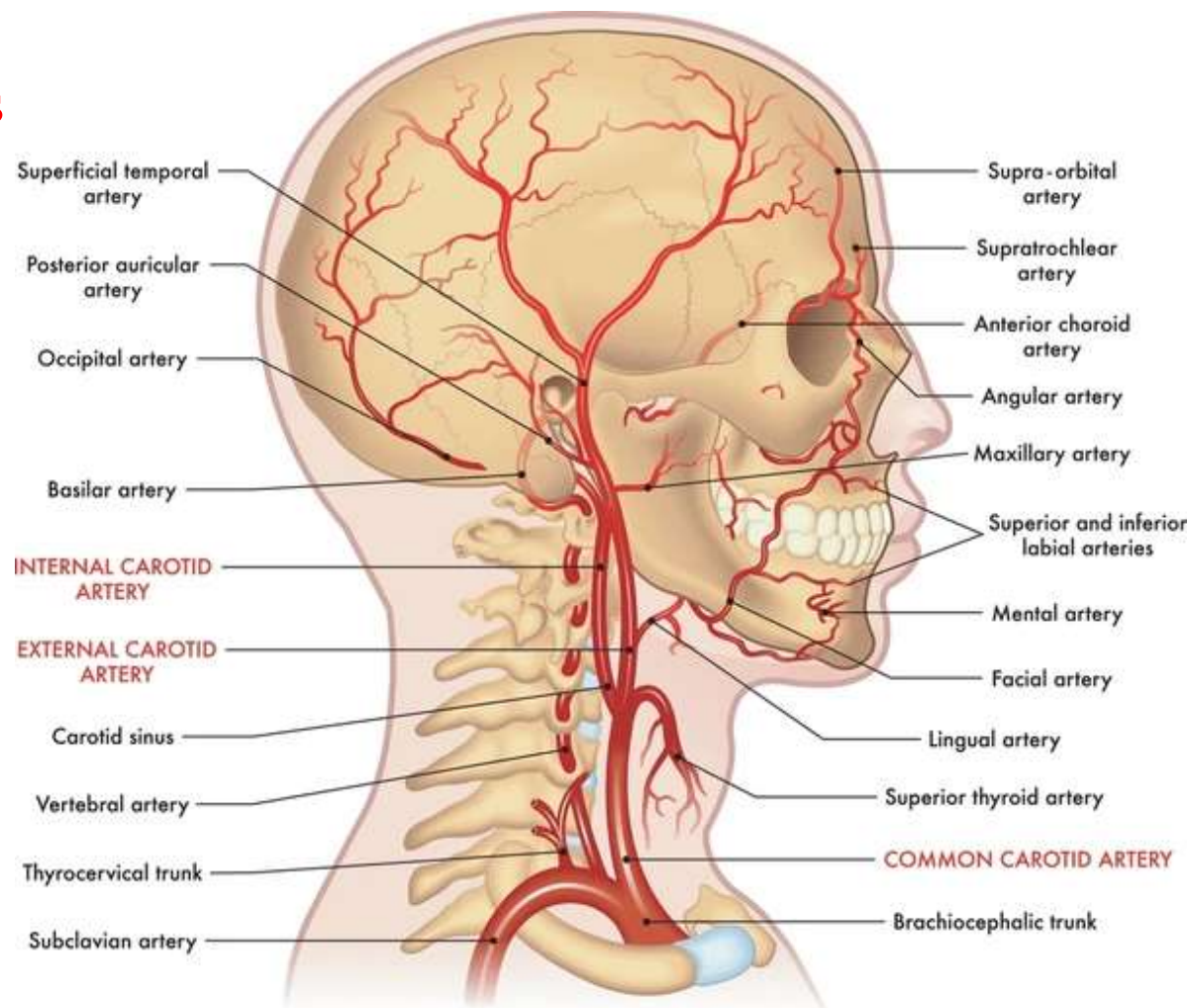
A. **A. temporalis superficialis**

B. A. facialis

C. A. auricularis posterior

D. A. maxillaris

E. A. thyroidea superior



*У хворого після видалення **верхнього лівого присереднього різця** виникла кровотеча з комірки. Яка **артерія** зумовила кровотечу?

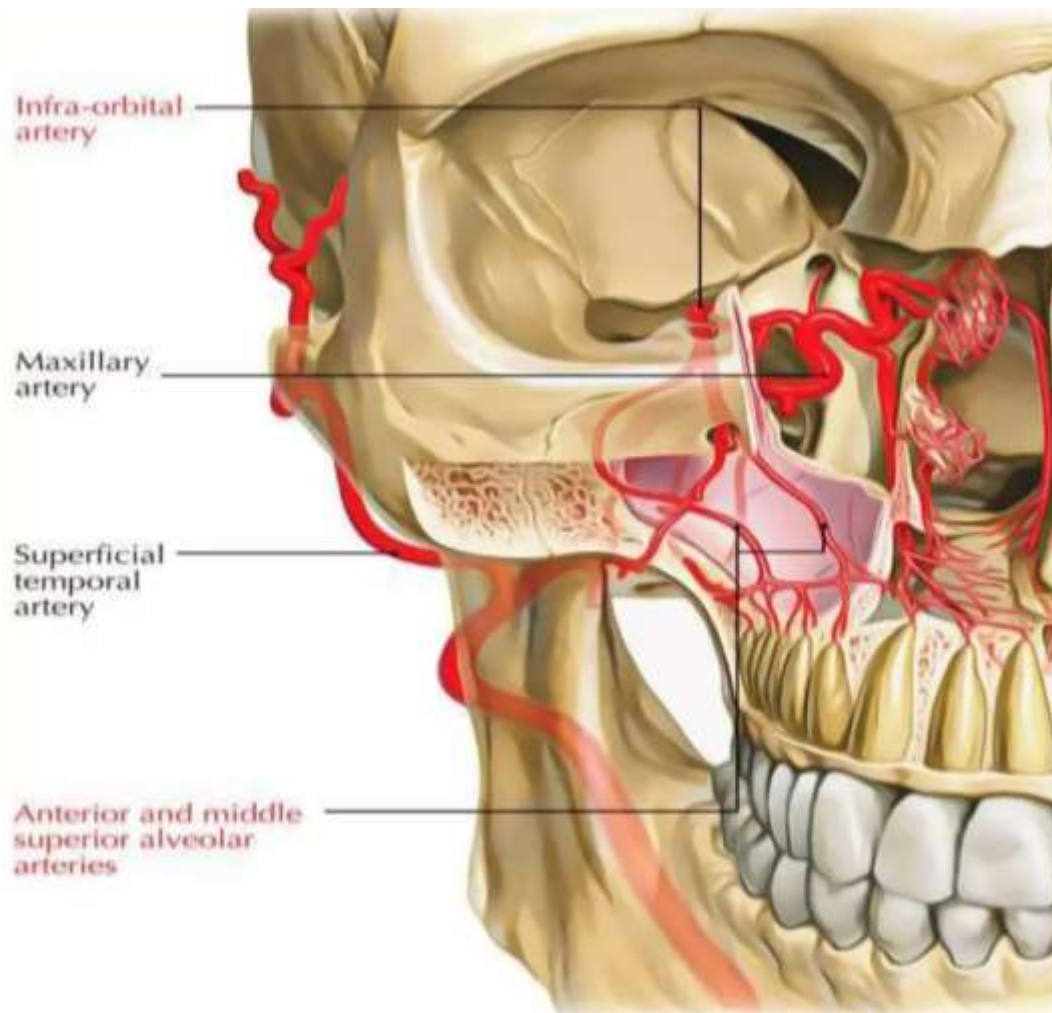
A. Передня верхня коміркова артерія

B. Задня верхня коміркова артерія

C. Низхідна піднебінна артерія

D. Нижня коміркова артерія.

E. Висхідна піднебінна артерія



*У хворого поранення м'яких тканин в **скроневій ділянці**. Яка гілка зовнішньої сонної **артерії** ушкоджена?

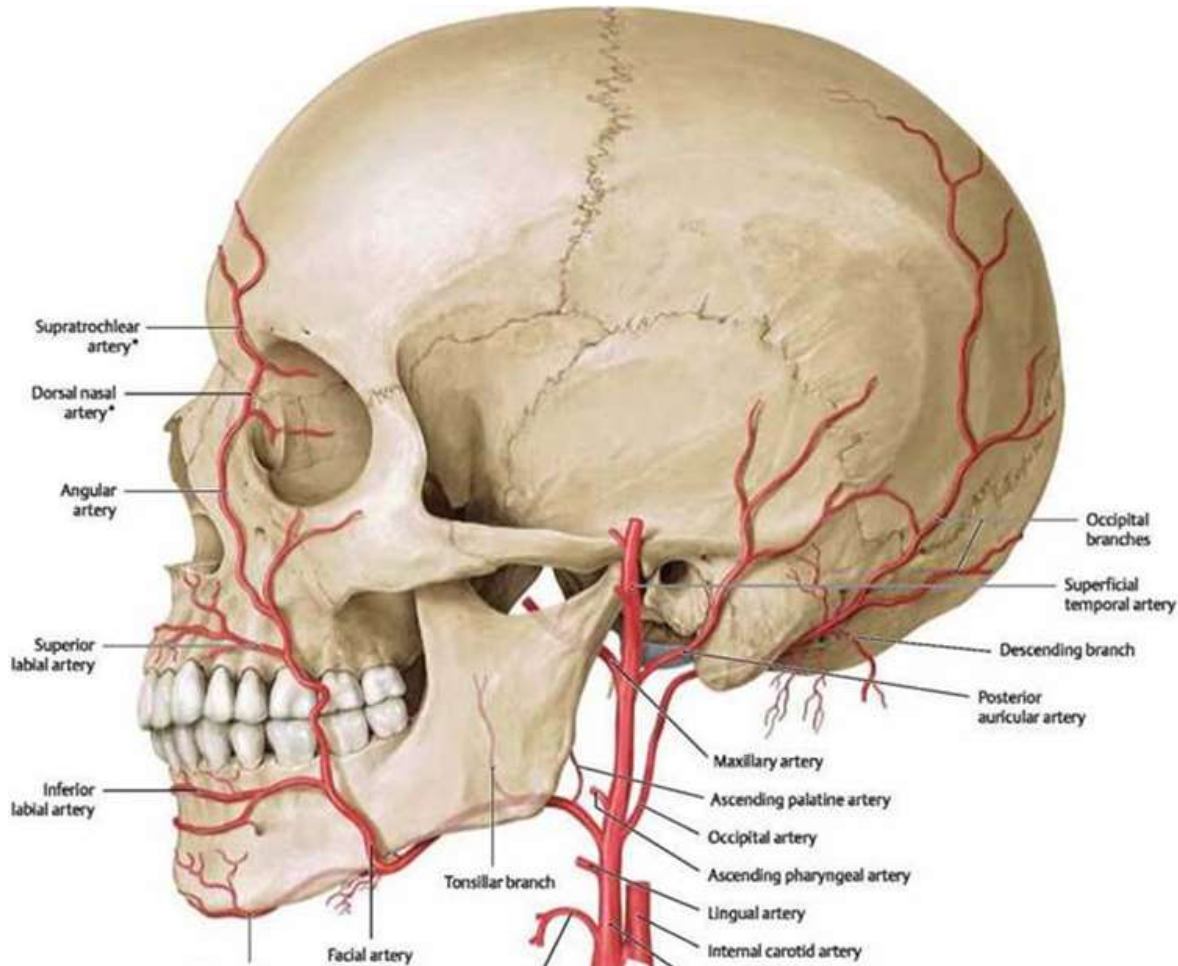
А. Поперечна лицева

В. Поверхнева скронева

С. Потилічна

Д. Лицева

Е. Задня вушна



*У травмованого кровотеча з рани **позаду соскоподібного** відростка. Яка **артерія** ушкоджена?

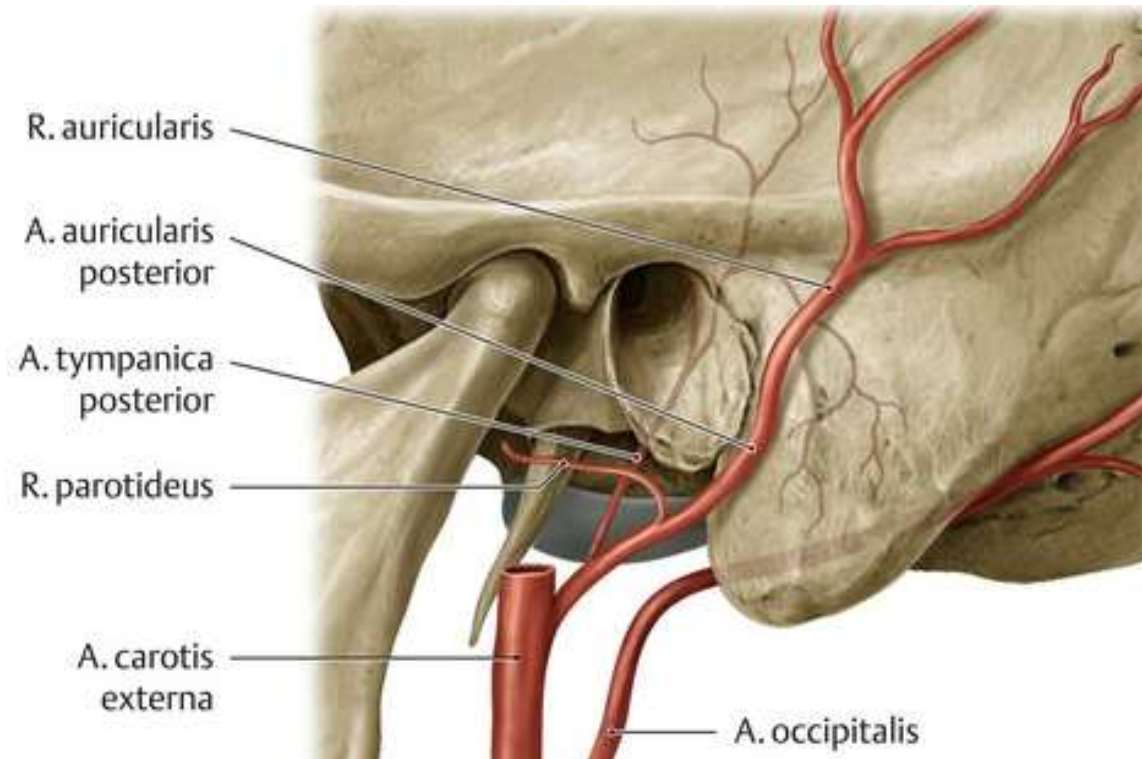
A. A. carotis externa

B. A. facialis

C. A. occipitalis

D. A. temporalis superficialis

E. A. meningea media



* У травмованого кровотеча з глибокої рани в ділянці шийки нижньої щелепи. Яка артерія ушкоджена?

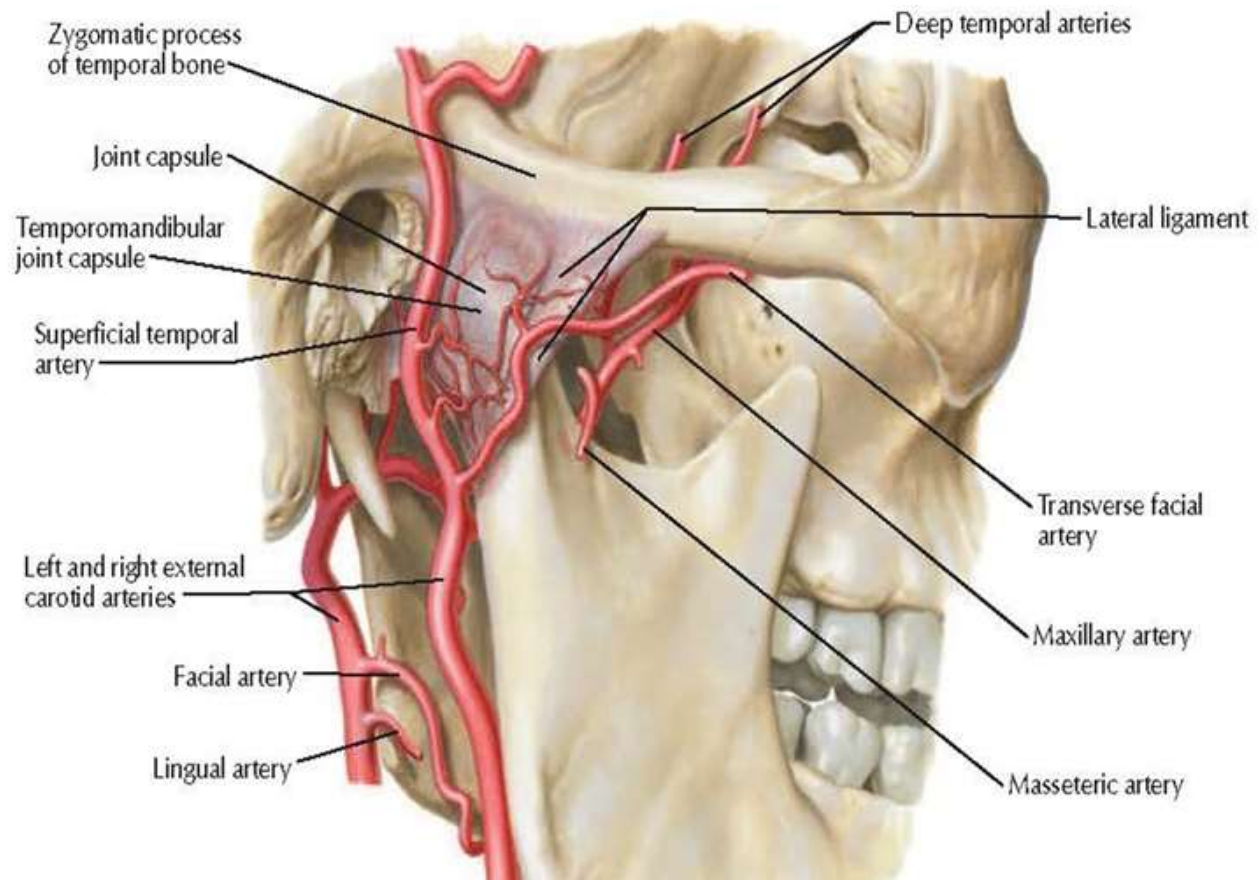
A. A. temporalis superficialis

B. A. maxillaris

C. A. carotis externa

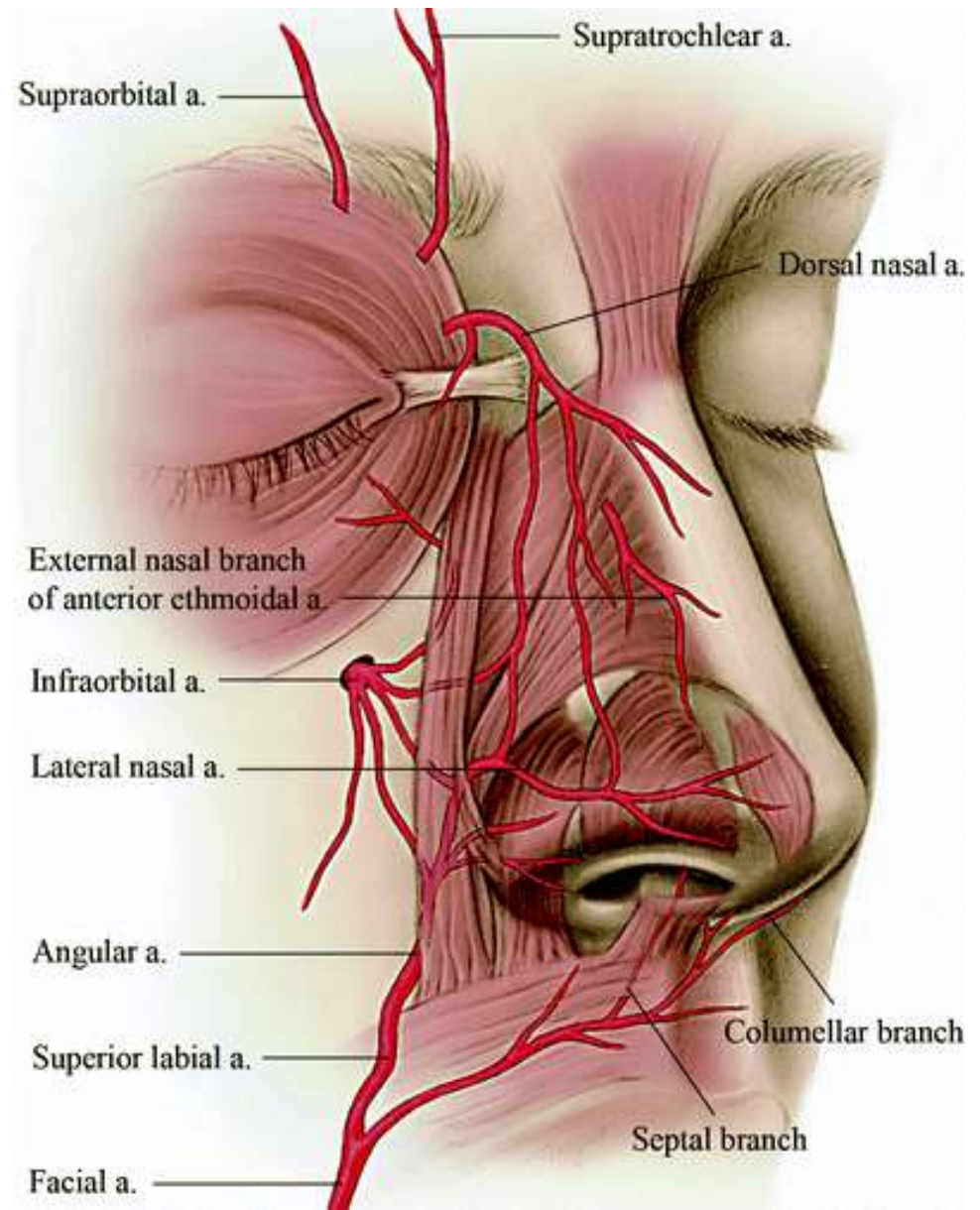
D. A. facialis

E. A. infraorbitalis



* Кровоточить різана рана під **нижнім краєм очної ямки**.
Гілки якої **артерії** пошкоджені?

- A. A. ophthalmica
- B. A. supraorbitalis
- C. A. facialis
- D. A. maxillaris
- E. A. infraorbitalis**



* У хворого, якому видалений другий великий кутній зуб нижньої щелепи, визначається коміркова кровотеча. Вкажіть яка судина є джерелом кровотечі?

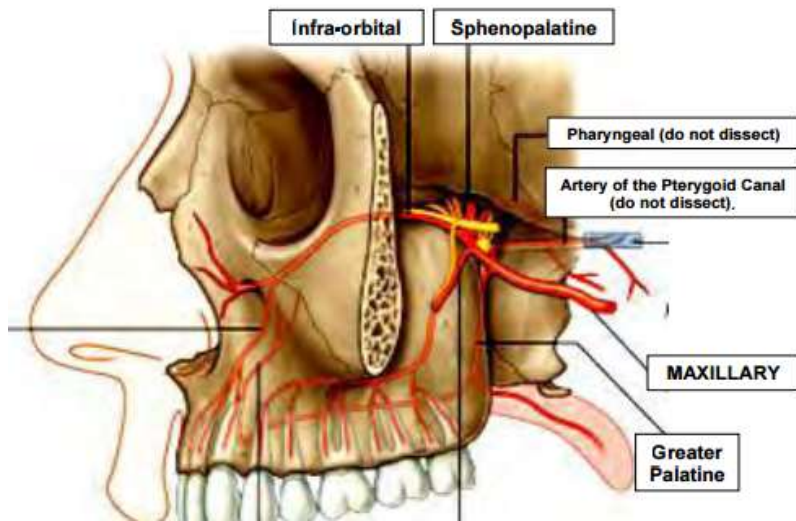
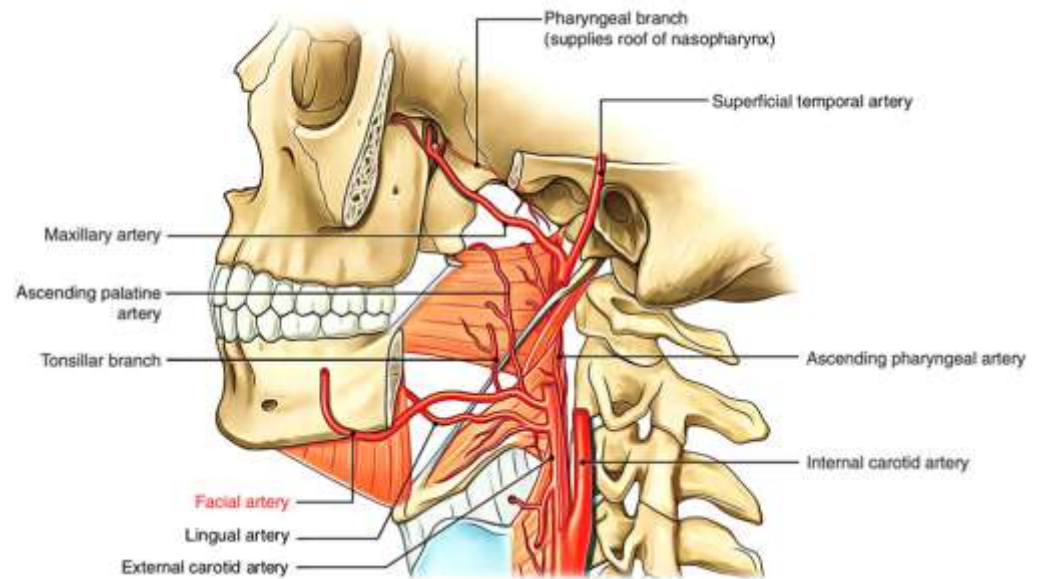
A. Верхньощелепна артерія

B. Лицева артерія

C. Висхідна глоткова артерія

D. Очна артерія

E. Язикова артерія



* При видаленні **верхнього лівого третього моляра** виникла значна кровотеча. Ураження якої **артерії** призвело до кровотечі?

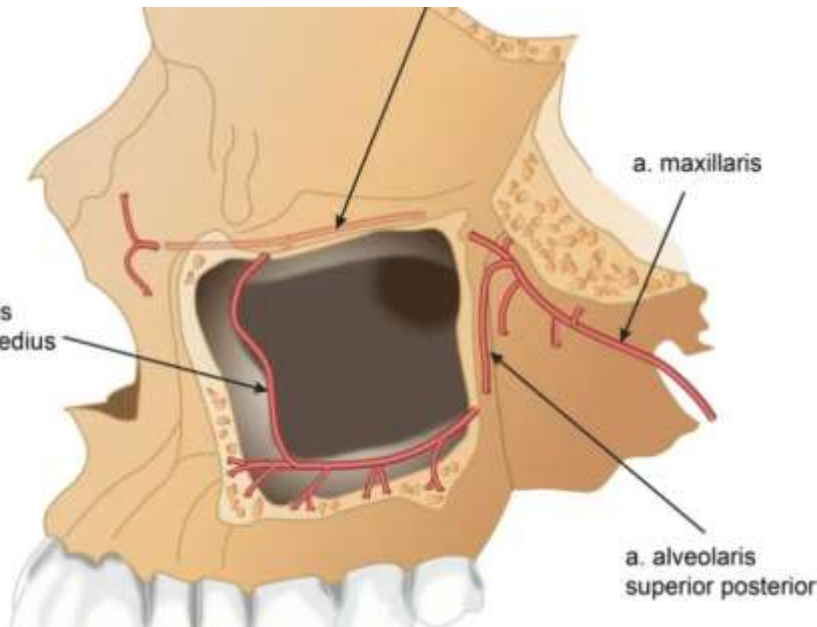
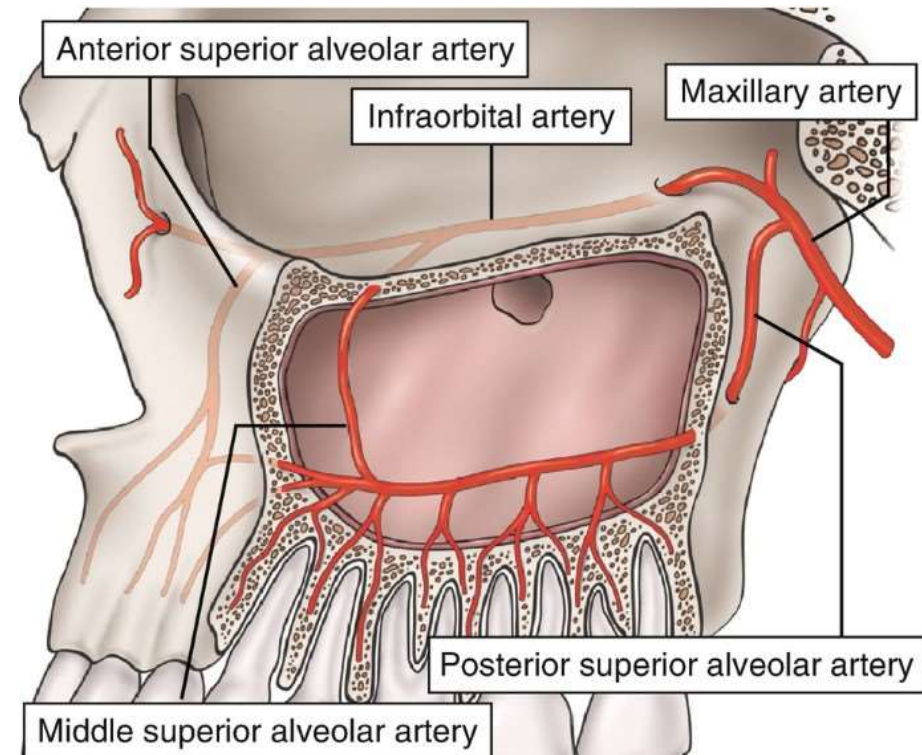
A. A. facialis

B. A. alveolaris superior posterior

C. A. alveolaris inferior

D. A. infraorbitalis

E. A. alveolaris superior anterior



* При проведенні оперативного втручання на шиї хірурги потрібно виділити **зовнішню сонну** артерію. Що є анатомічним орієнтиром для встановлення місця **початку** зазначеної судини **на шиї**?

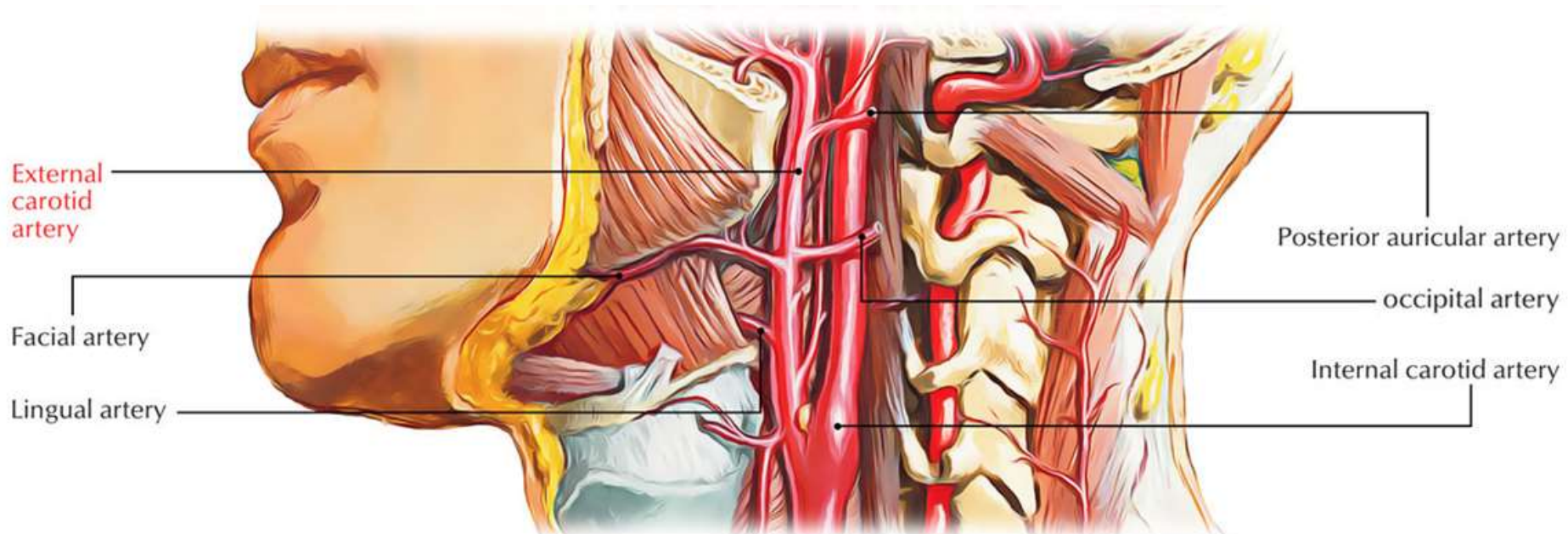
A. верхній край щитоподібного хряща

B. яремна вирізка

C. кут нижньої щелепи

D. нижній край щитоподібного хряща

E. місце початку груднинно-ключично-соскоподібного м'яза



*До лікаря-стоматолога звернувся пацієнт зі скаргами на кровоточивість **ясен верхньої щелепи**. Яка **артерія** обумовлює кровотечу?

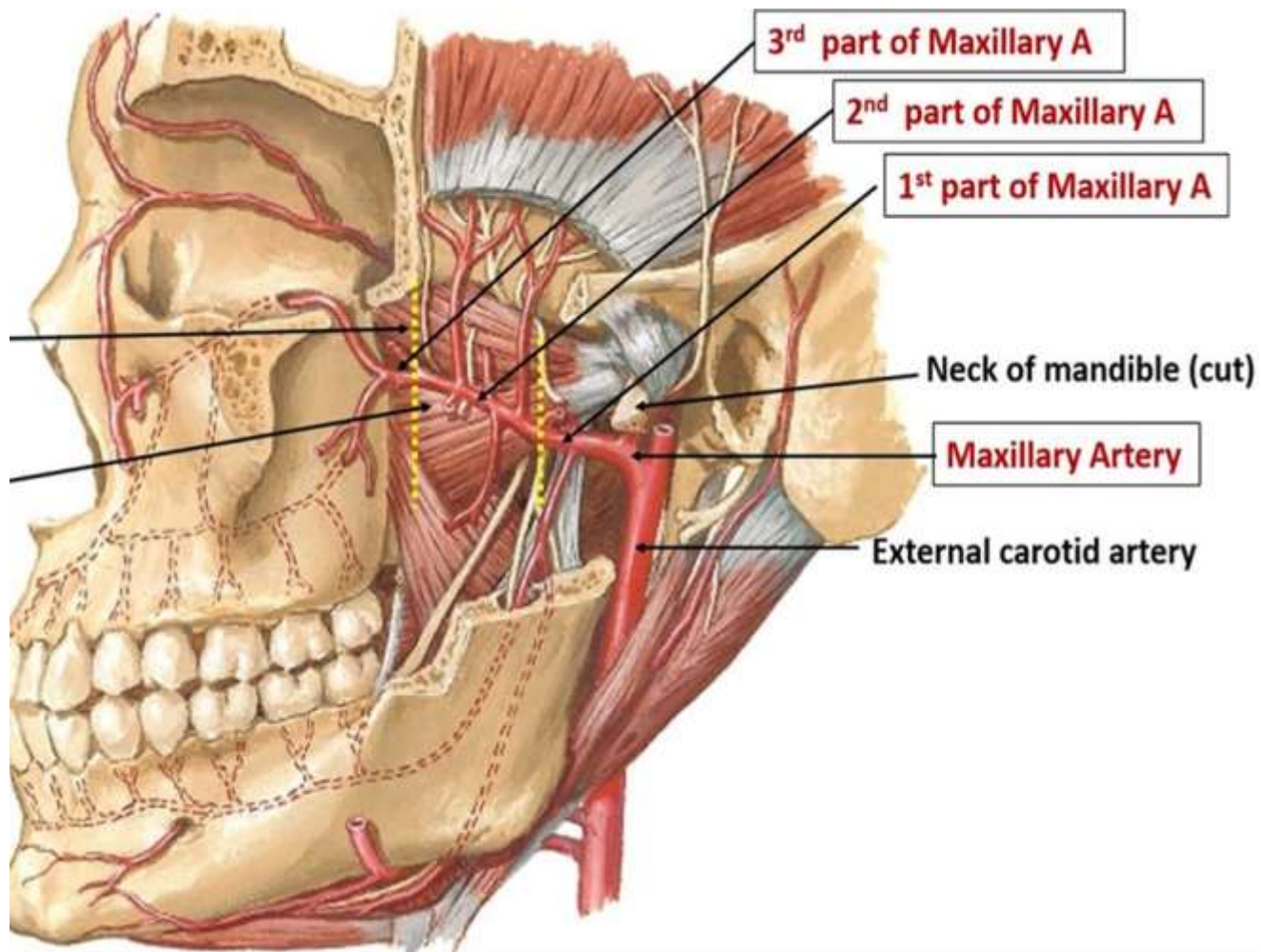
A. a. supraorbitalis

B. a. maxillaris

C. a. facialis

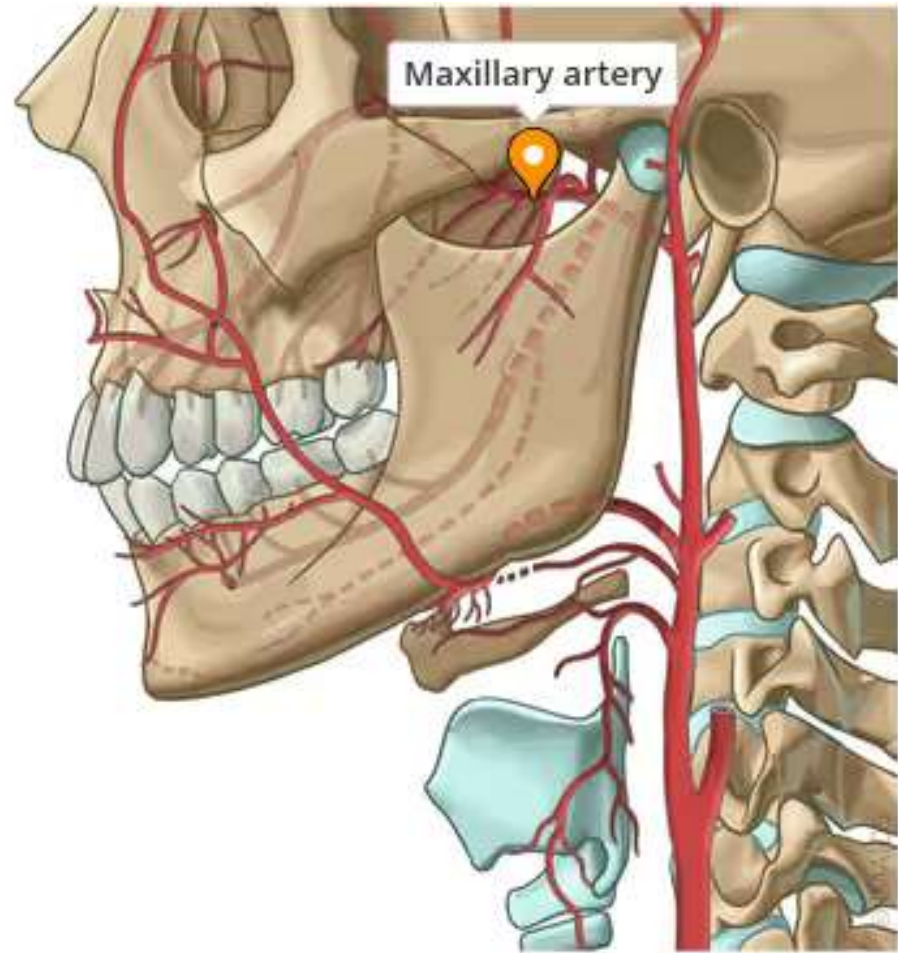
D. a. infraraorbitalis

E. a. angularis



* У травмованого перелом **шийки нижньої щелепи**, що призвело до кровотечі з **артерії**, яка розташована поруч з місцем перелому. Яка артерія ушкоджена?

- A. A. infraorbitalis
- B. A. maxillaris**
- C. A. carotis externa
- D. A. facialis
- E. A. occipitalis



*Юнак 17 років доставлений в лікарню з відкритим переломом **потиличної кістки** і сильною кровотечею з рани. Що може бути причиною сильної кровотечі в цьому випадку?

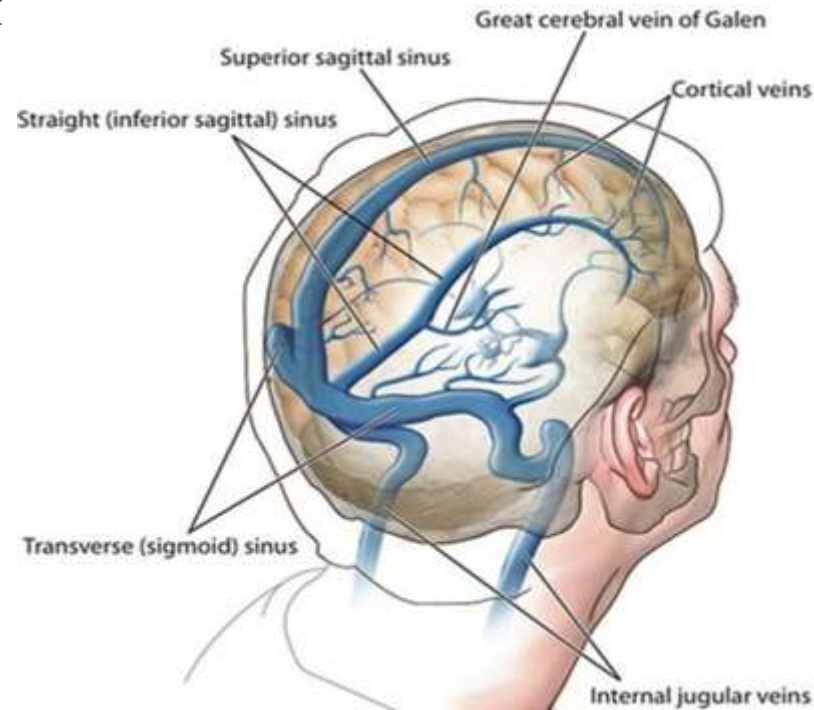
A. пошкодження поперечної венозної пазухи

B. пошкодження печеристих пазух

C. пошкодження верхньої кам'янистої пазухи

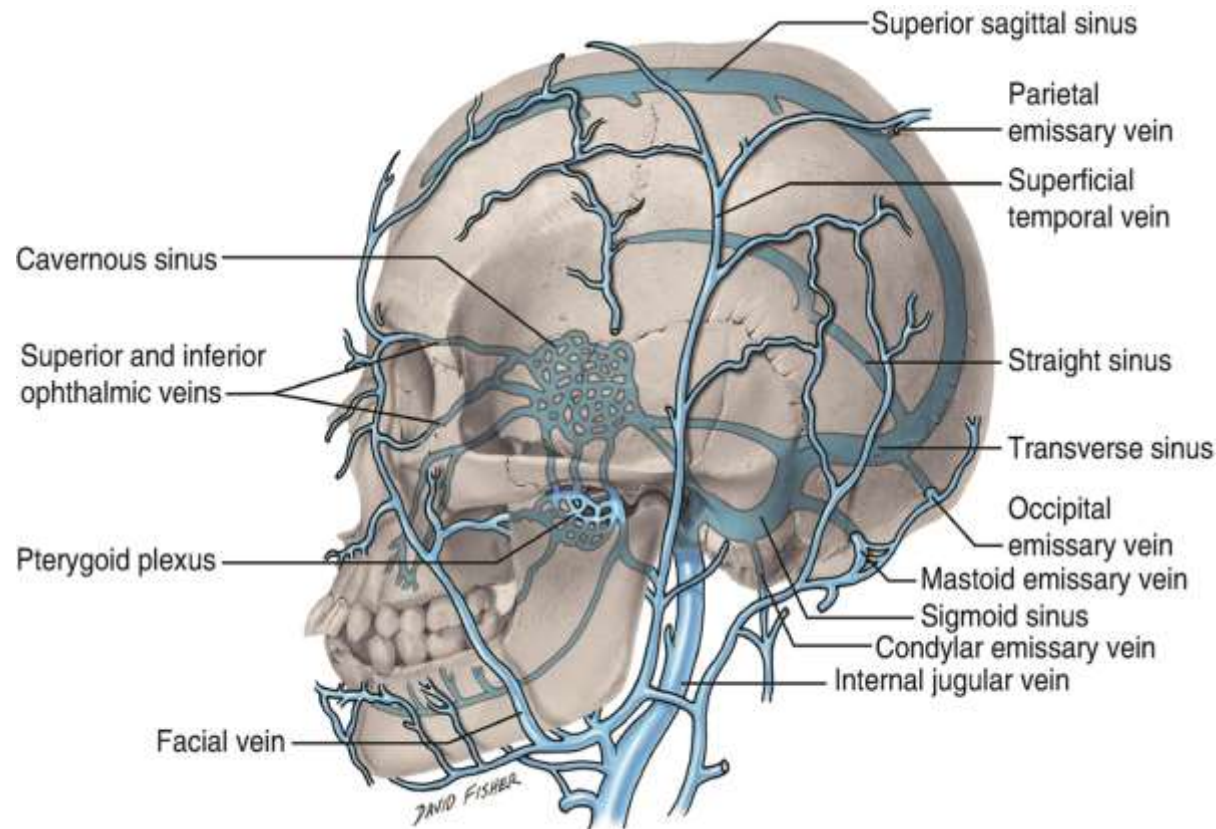
D. пошкодження нижньої кам'янистої пазухи

E. пошкодження клиноподібно-тім'яної пазухи



*У хворого запалення середнього вуха ускладнилося мастоїдитом. Надалі виникла загроза гнійного тромбозу найближчої венозної пазухи. Яка саме пазуха може бути пошкоджена?

- A. сигмоподібна
- B. поперечна
- C. верхня сагітальна
- D. клиноподібно-тім'яна
- E. нижня кам'яниста



*У хворого, 26 років, виявлений великий фурункул м'яких тканин обличчя в ділянці кореня носа і нижньої повіки. Ускладненням цього захворювання може бути розповсюдження інфекції по венозним сполученням цього регіону в пазухи твердої мозкової оболони. Яка з пазух найбільш ймовірно може бути уражена?

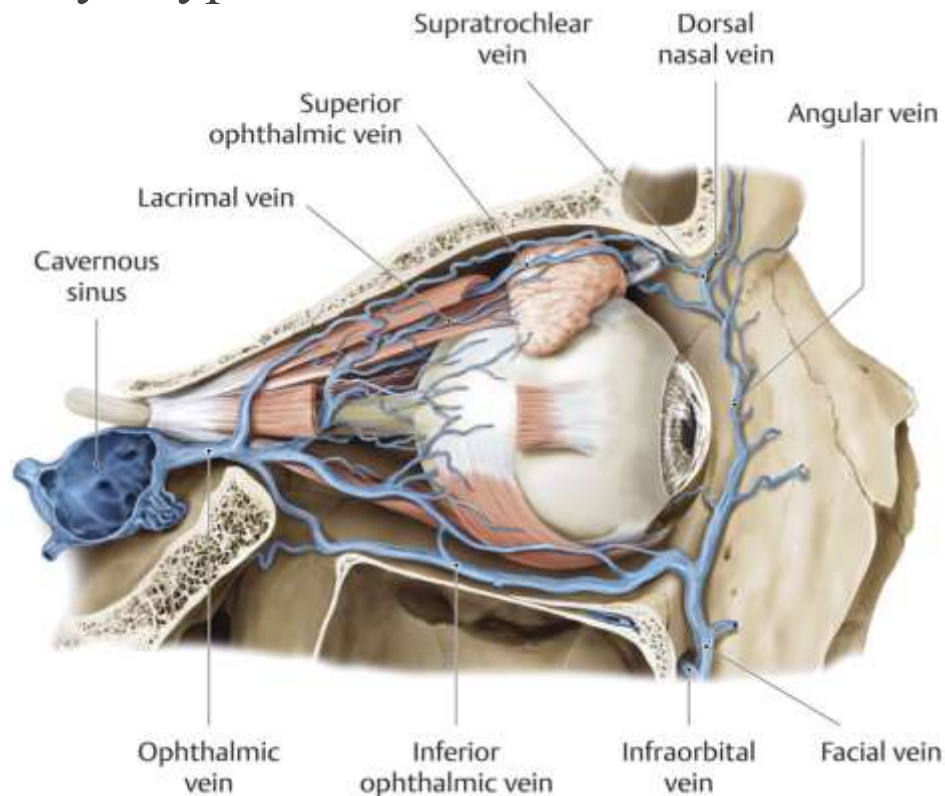
А. печериста

В. сигмоподібна

С. верхня сагітальна

Д. потилична

Е. верхня кам'яниста



*При проведенні трахеотомії у хворого 45 років, який потрапив в реанімаційне відділення лікарні з набряком **гортані**, була випадково травмована **яремна венозна дуга**, яка лежить в:

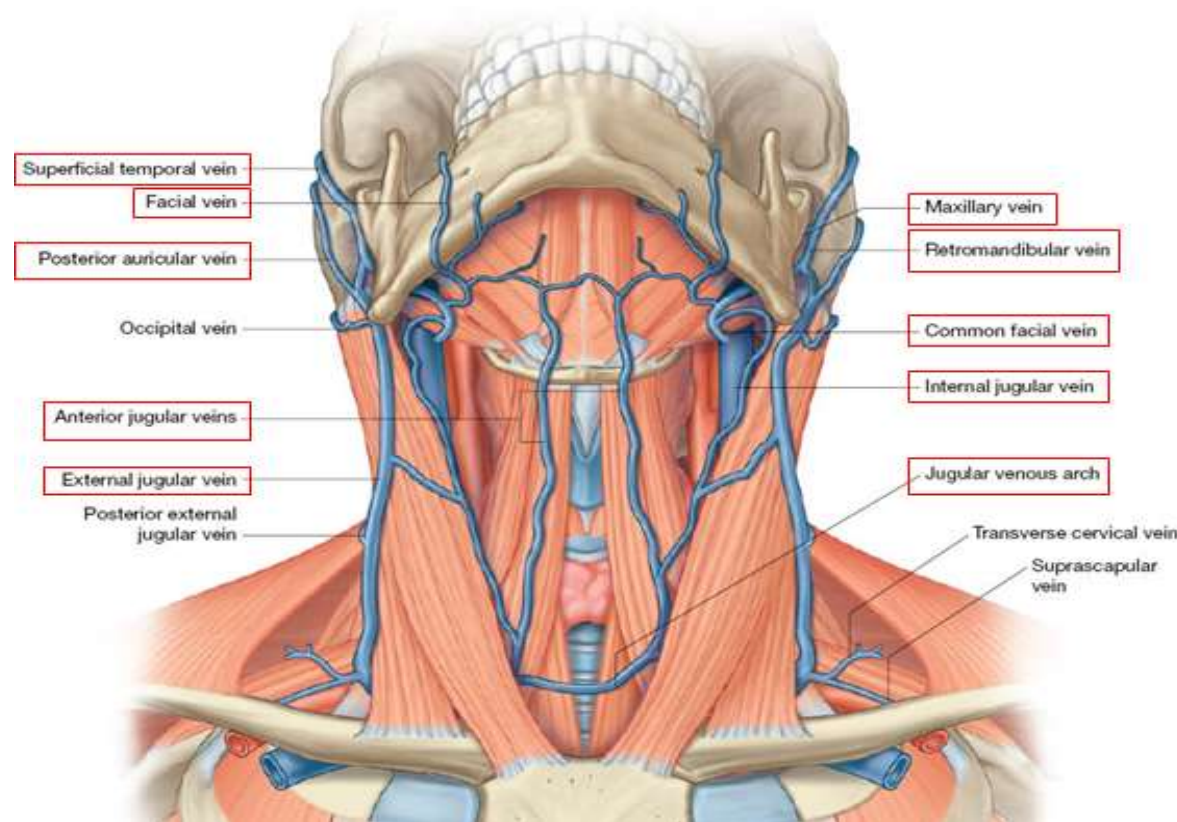
A. spatium interaponeuroticum suprasternale

B. spatium pretracheale

C. spatium retropharyngeale

D. spatium interscalenum

E. spatium antescalenum



*Чоловік 70 років під час гоління зрізав гнійник в ділянці **соскоподібного відростка**. Через 2 дні він був доставлений в лікарню з діагнозом **запалення оболон головного мозку**. Яким шляхом інфекція потрапила в порожнину черепа? Крізь:

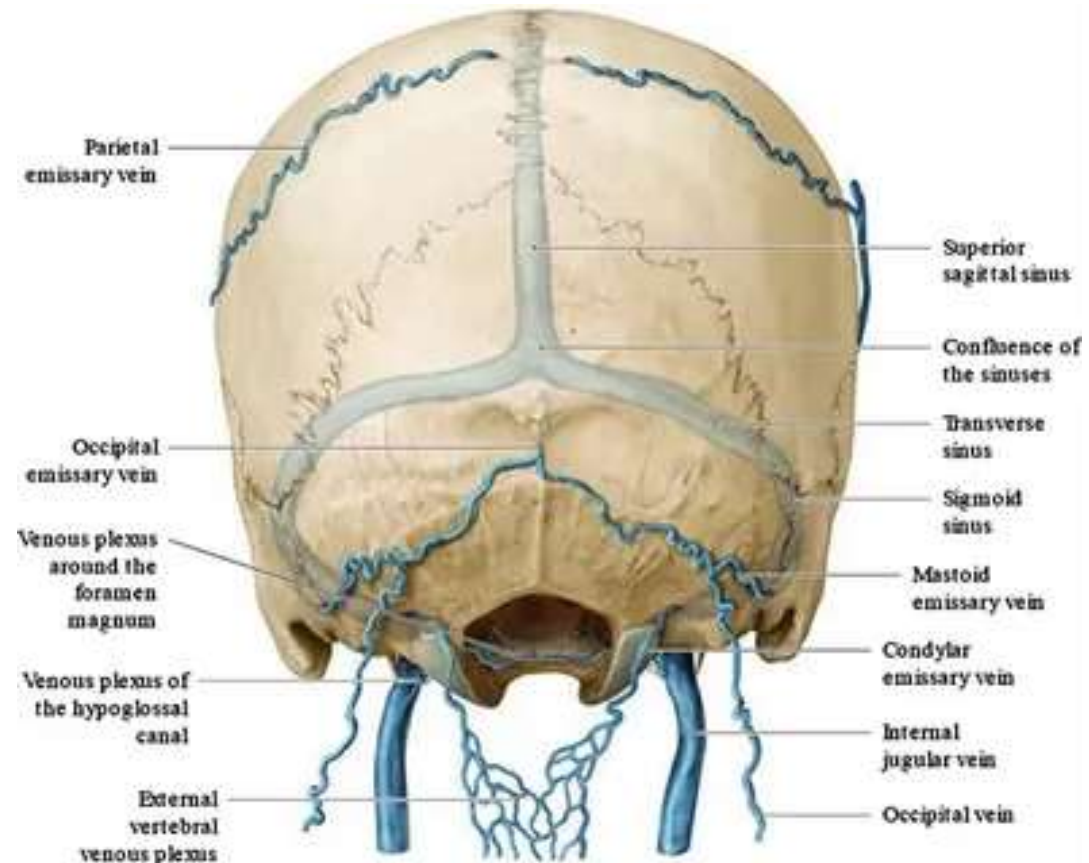
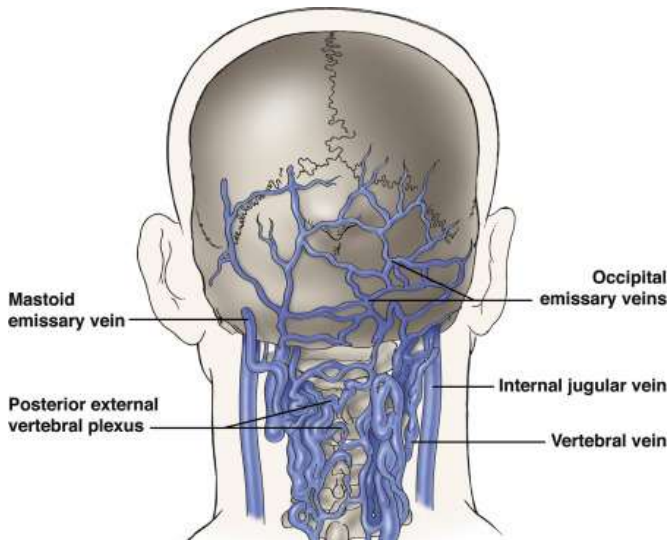
A. **vv. emissariae mastoideae**

B. v. tympanicae

C. v. labyrinthi

D. v. facialis

E. v. auriculares



*При виконанні нижньої трахеотомії в ургентному порядку, яка проводилася по **середній лінії шиї**, в подальшому ускладнилася кровотечею. Яке судинне утворення було пошкоджено?

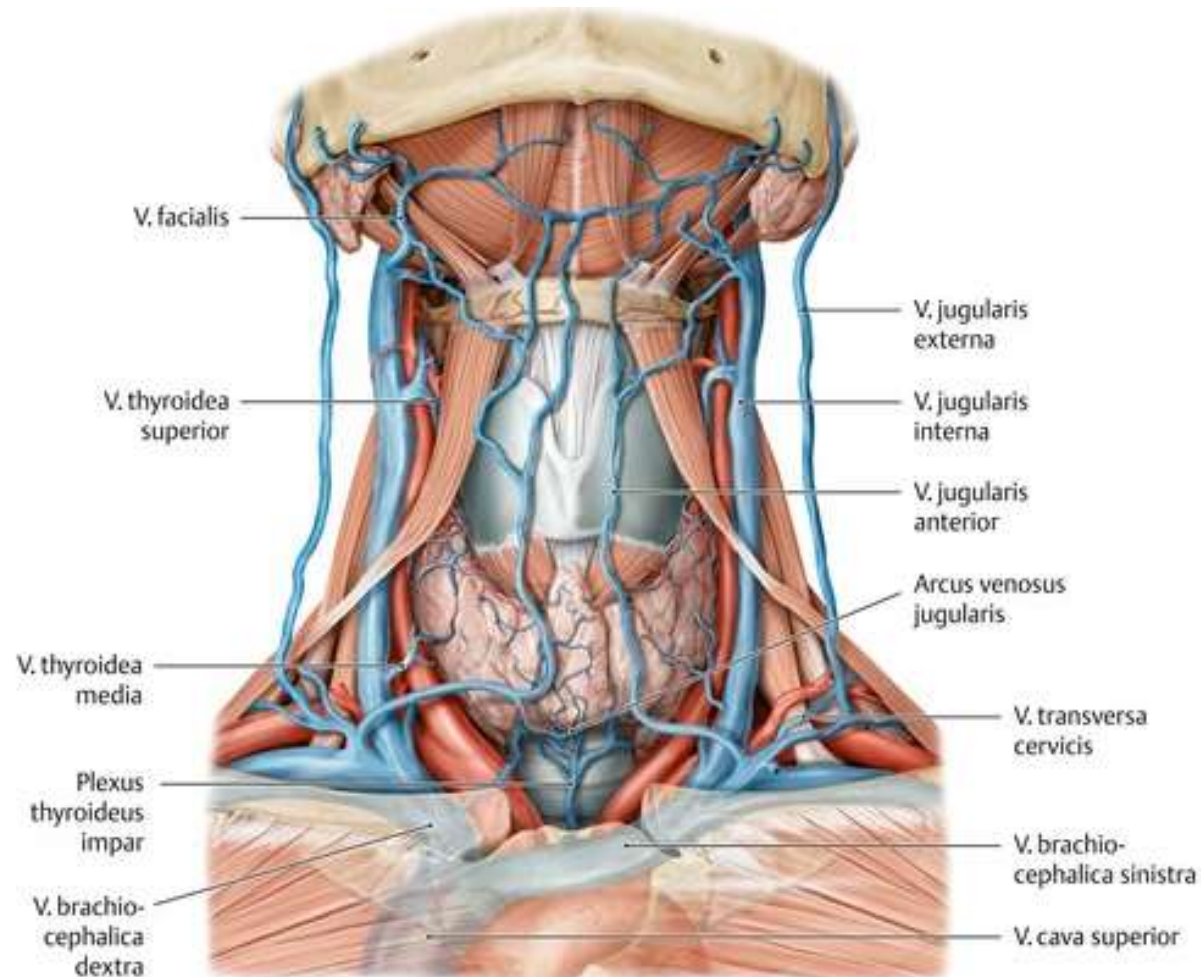
A. arcus venosus jugularis

B. v. jugularis anterior

C. a. thyroidea interior

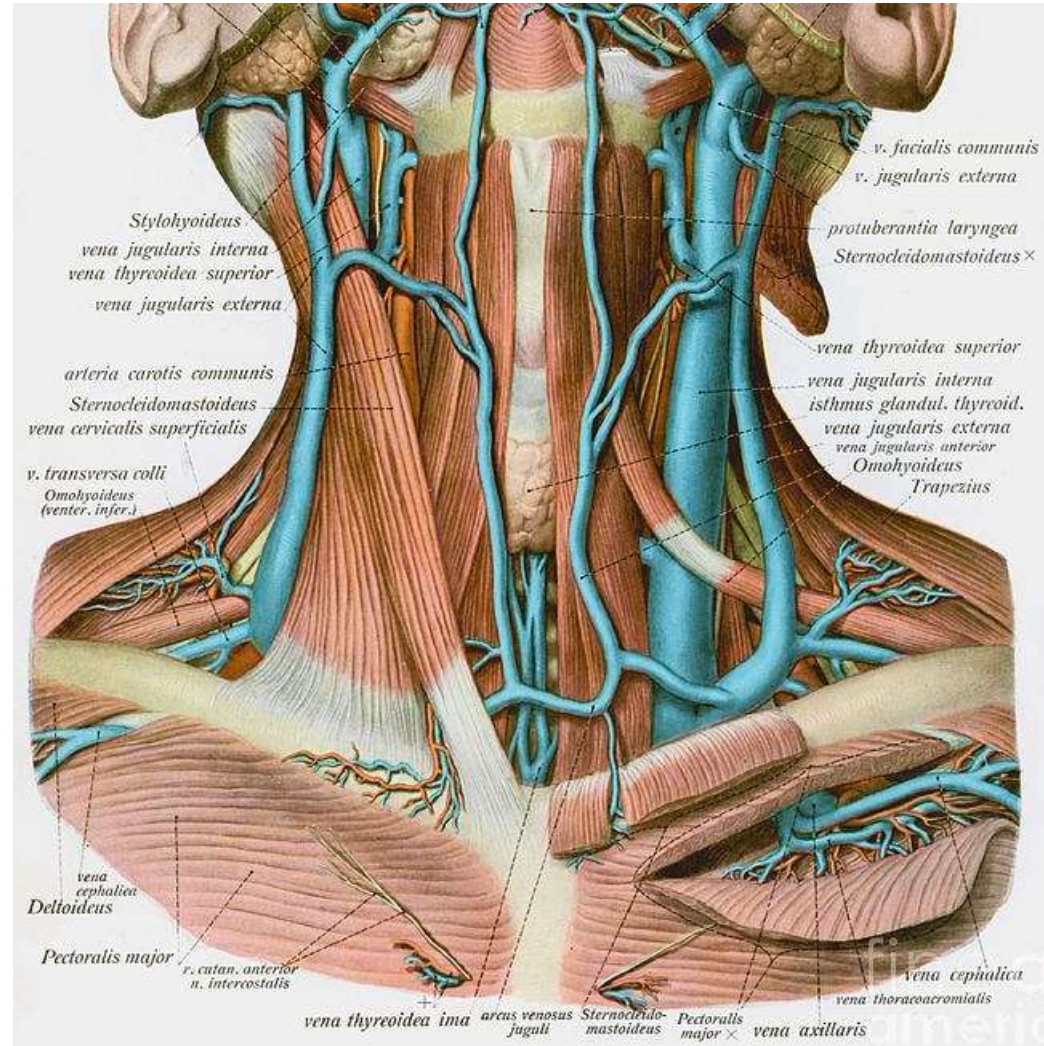
D. v. thyroidea inferior

E. v. jugularis externa



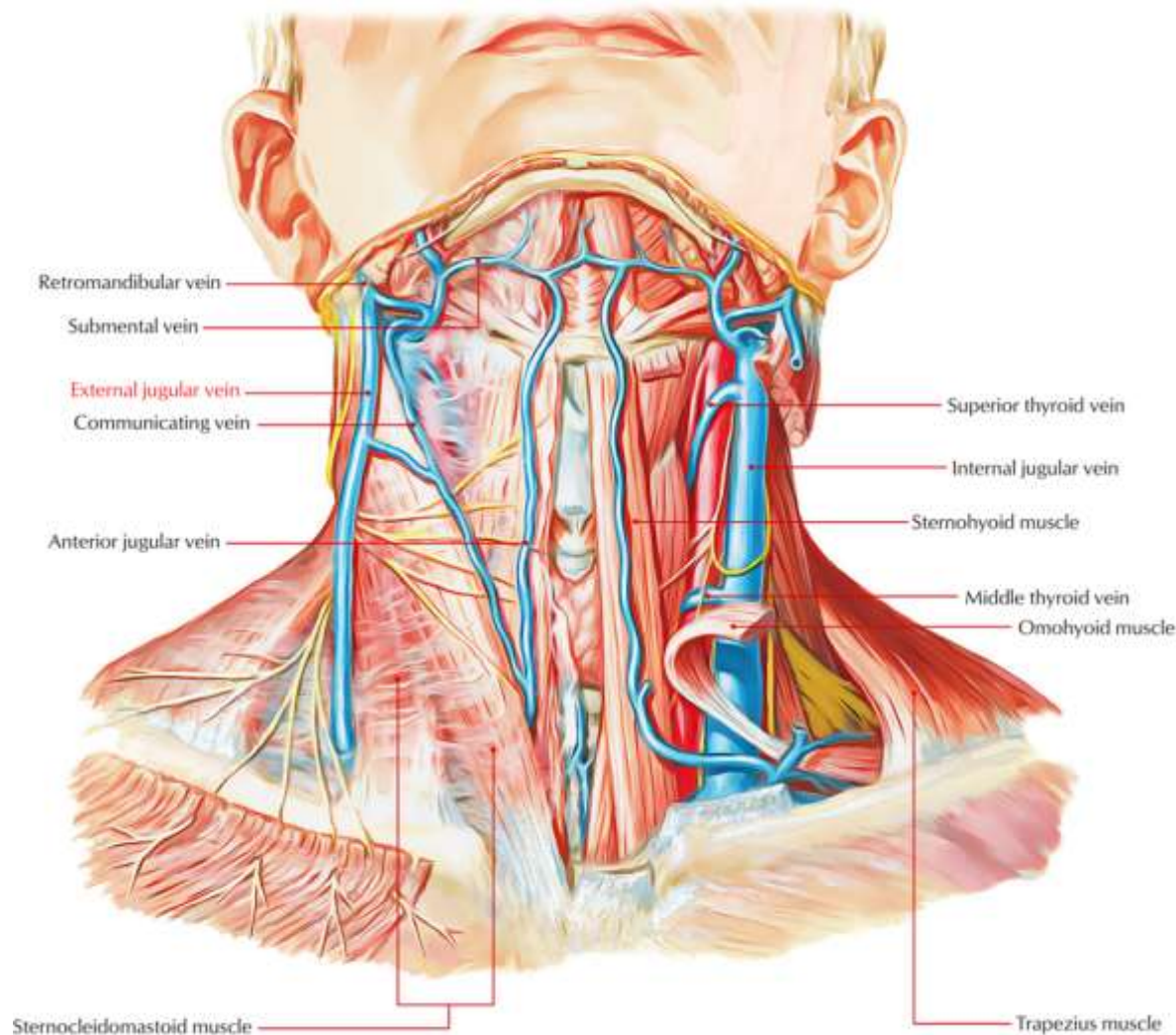
*При оперативному підході до щитоподібної залози з поперечного (комірного) доступу відкривається **міжапоневротичний надгруднинний простір**. Пошкодження якого анатомічного утворення, що знаходиться в цьому просторі, небезпечно для життя?

- А. яремної венозної дуги
- В. зовнішньої яремної вени
- С. підключичної вени
- Д. нижньої щитоподібної артерії
- Е. верхньої щитоподібної артерії



*У хворого внаслідок пошкодження шкіри в **середній ділянці** **груднинно-ключично-соскоподібного** м'яза виникла повітряна емболія. Яка **вена шії** була травмована?

- A. Зовнішня яремна вена
- B. Передня яремна вена
- C. Внутрішня яремна вена
- D. Задня вушна вена
- E. Поперечна вена шії.



*У хворого Л. 27 років з остеомієлітом **нижньої щелепи** в патологічний процес втягнута **вена**, яка проходить в її каналі. Внаслідок запалення у хворого виник набряк обличчя в ділянці нижньої щелепи. Яка вена уражена?

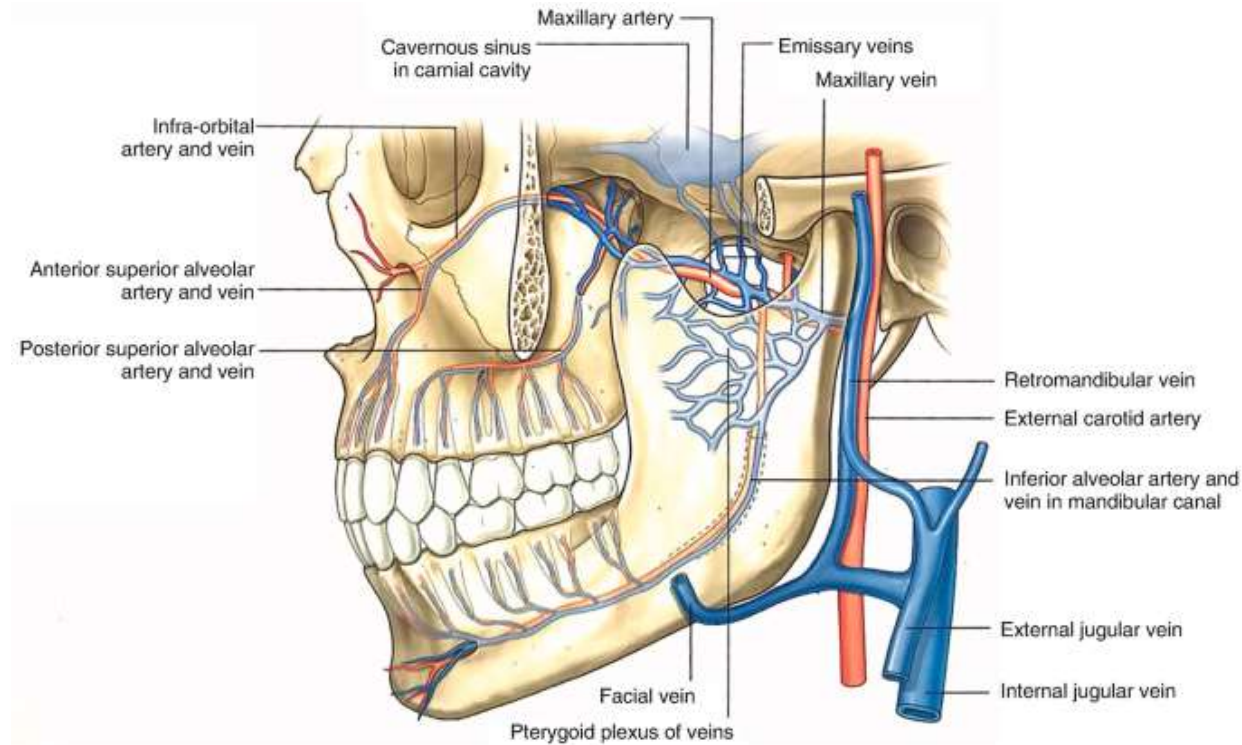
A. **V. alveolaris inferior**

B. V. submentalalis

C. V. lingualis

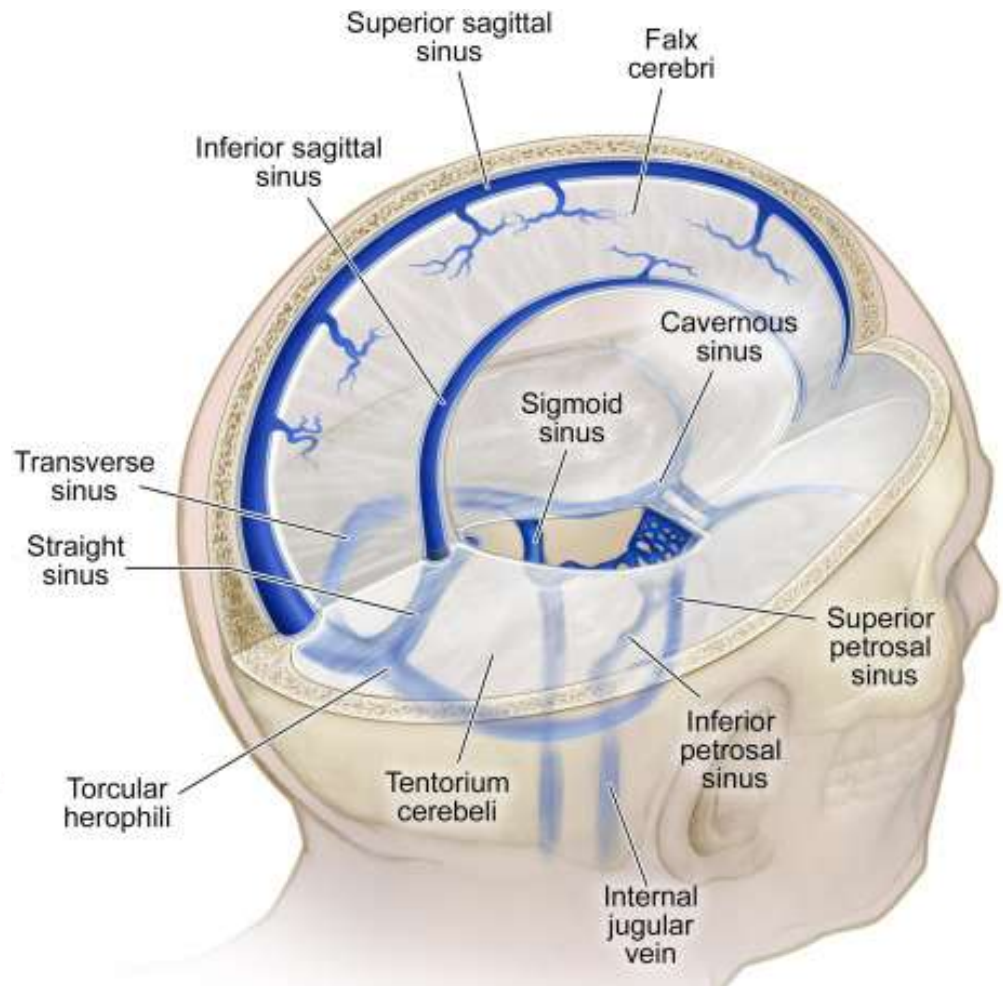
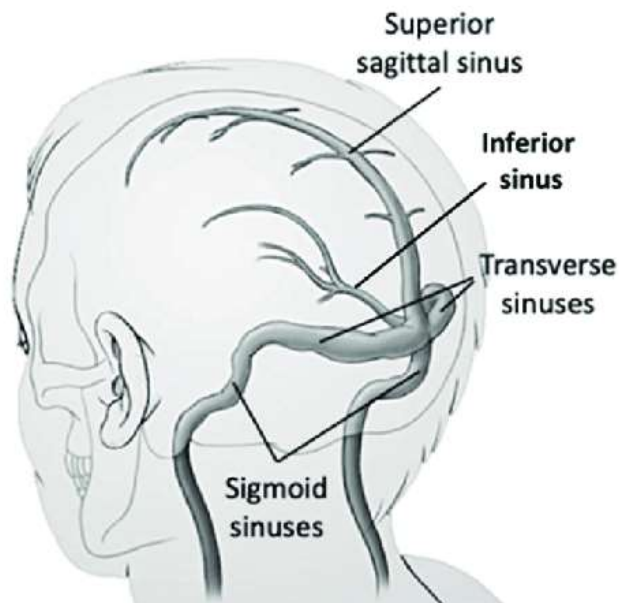
D. V. labialis inferior

E. V. sphenopalatina



*У потерпілого - травма м'яких тканин та тім'яних кісток в ділянці стрілоподібного шва, яка супроводжується сильною кровотечею. Яке з утворень найімовірніше пошкоджено?

- A. Sinus rectus
- B. Sinus petrosus superior
- C. Sinus sagittalis superior**
- D. Sinus sagittalis inferior
- E. Sinus transversus



*У потерпілого травма м'яких тканин та **тім'яних кісток в ділянці їх з'єднання між собою**, яка супроводжується сильною кровотечею. Яке судинне утворення пошкоджене ?

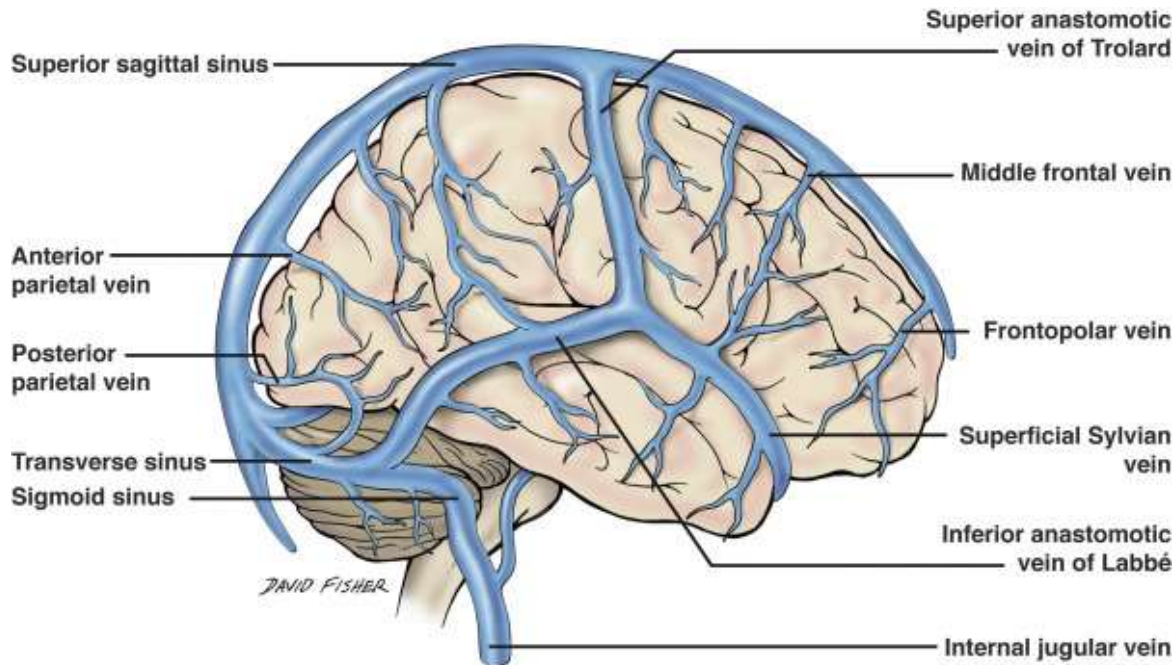
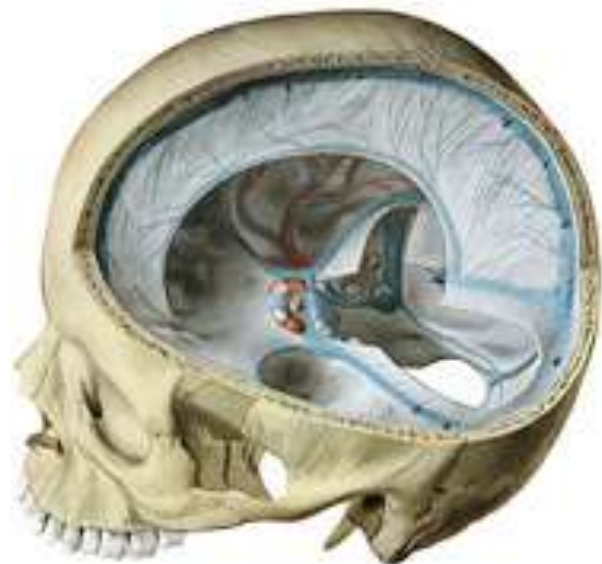A. Sinus sagittalis superior

B. Sinus transversus

C. Sinus petrosus superior

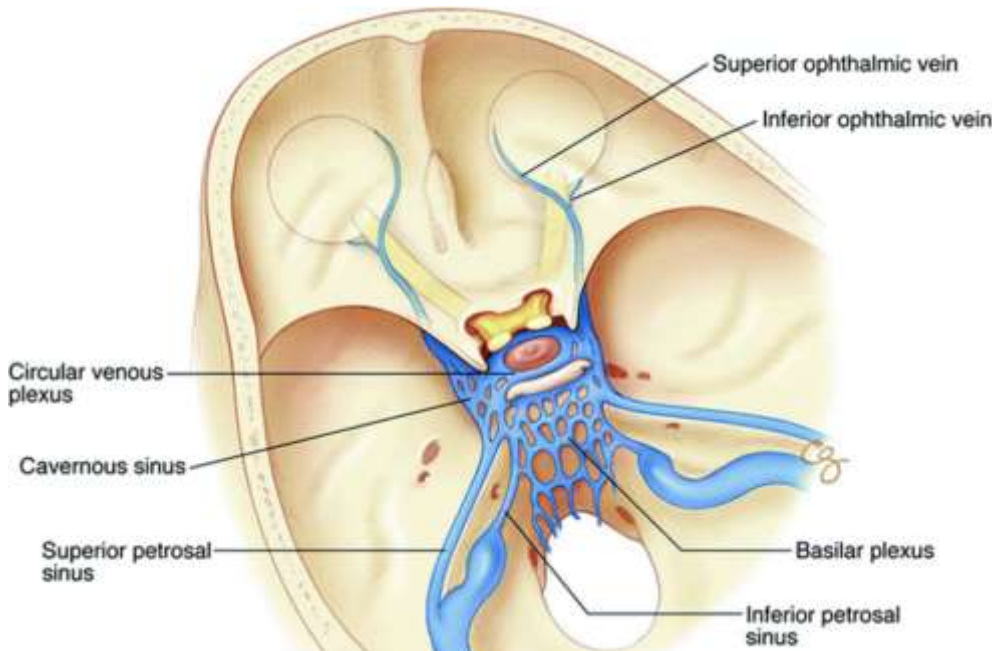
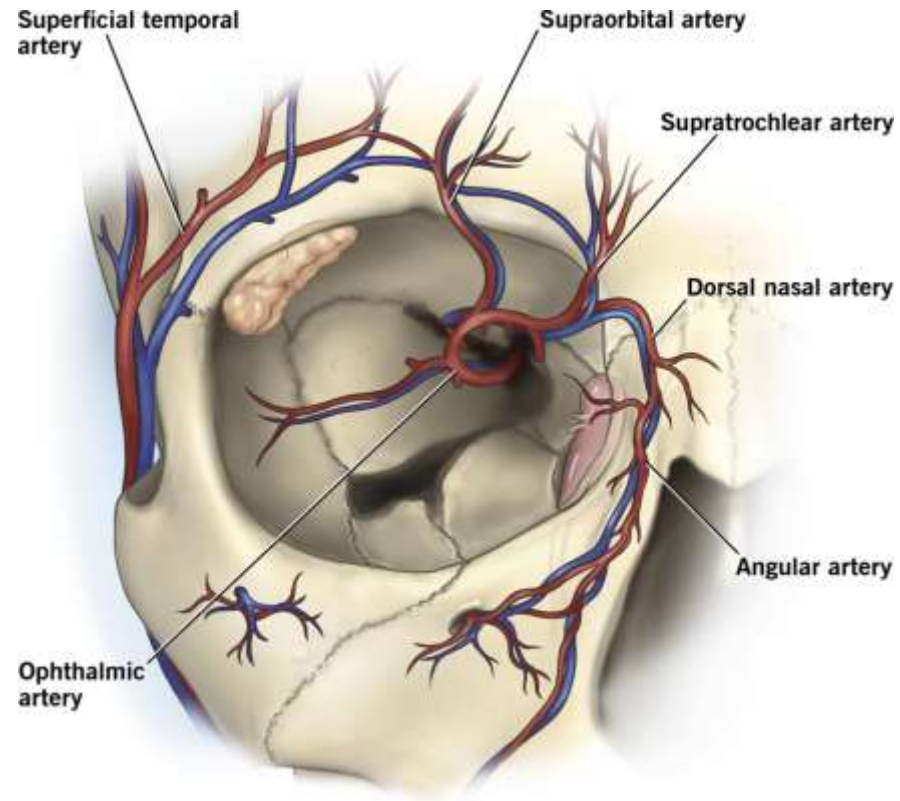
D. Sinus rectus

E. Sinus sagittalis inferior



*Студентка 17 років видавила **гнійник у медіальному куті ока**. Через 2 дні вона поступила в інститут нейрохірургії з діагнозом: тромбоз **печеристої пазухи**. Яким шляхом інфекція попала в цю пазуху?

- A. Через v. angularis
- B. Через v. maxillaris
- C. Через v. profunda faciei
- D. Через v. transversa faciei
- E. Через v. diploicae frontalis



* У чоловіка 40 років із флегмоною обличчя гнійне запалення та значний набряк м'яких тканин, спричинили зменшення просвіту **лицевої вени** і **ретроградний** (зворотній) напрямок **току венозної крові**. Інфікування якої венозної пазухи можливе?

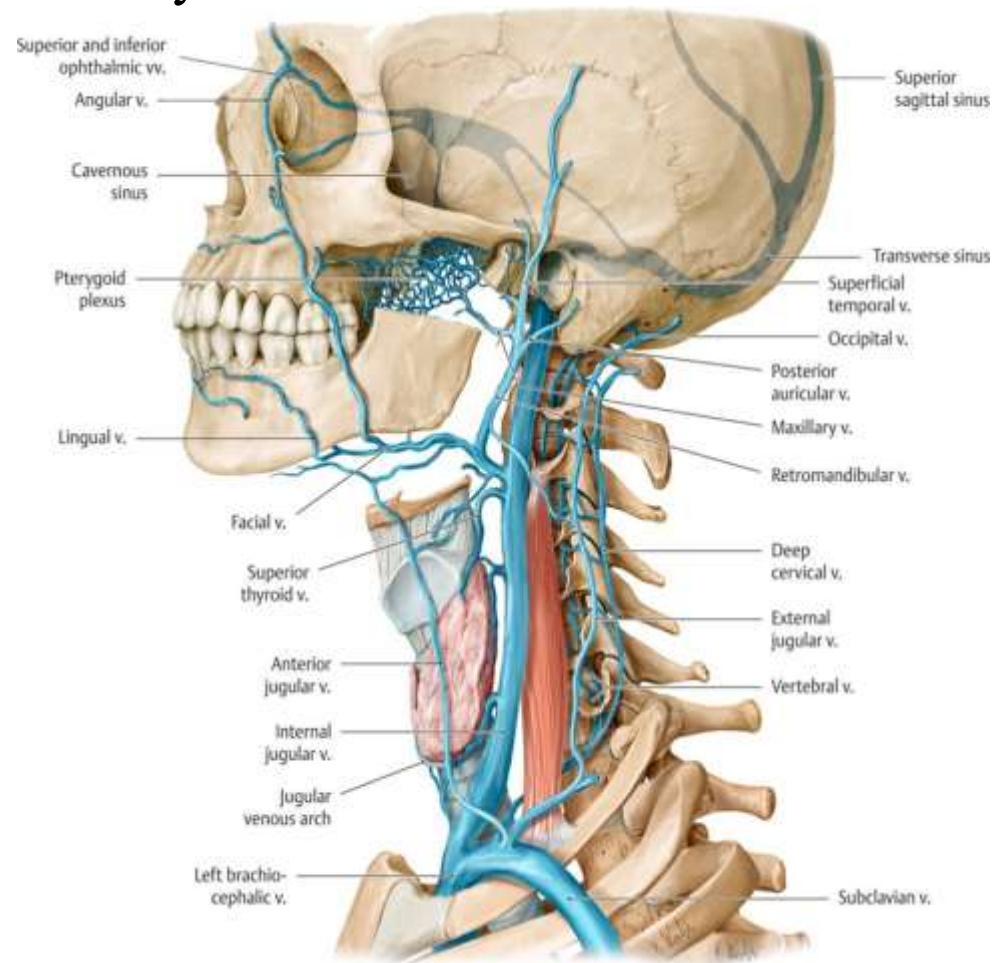
А. Печеристої

В. Верхньої кам'янистої

С. Нижньої кам'янистої

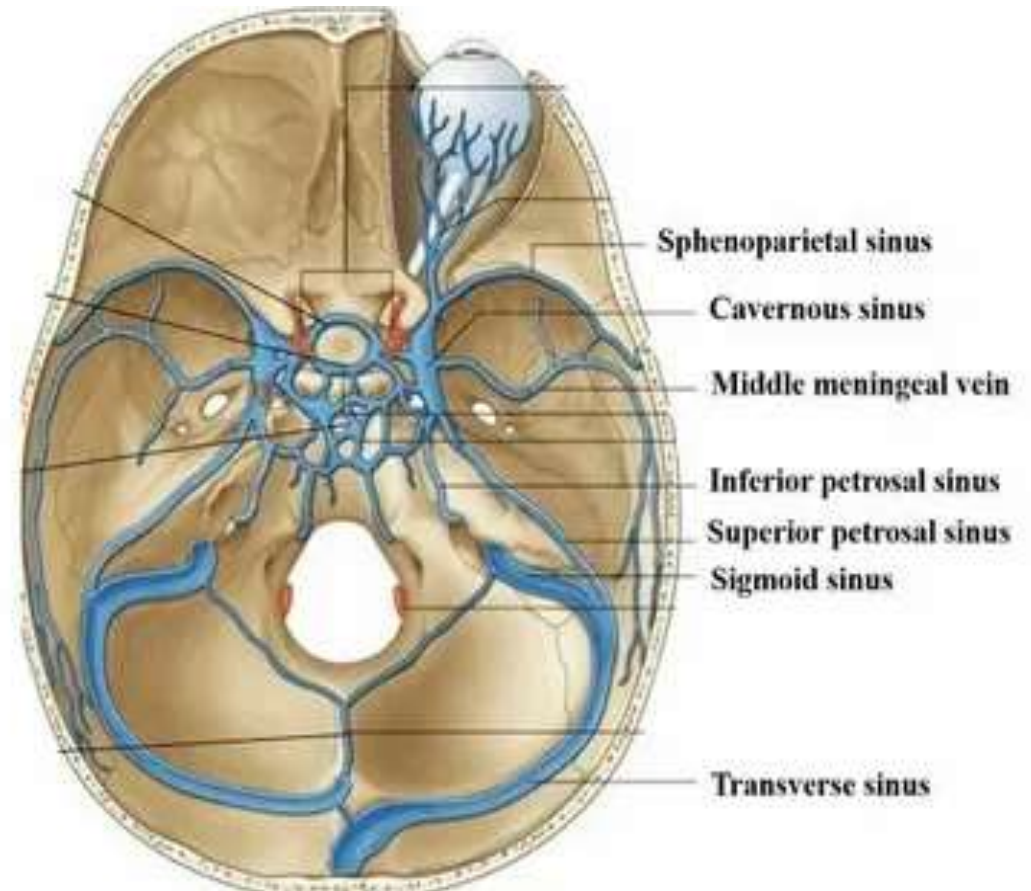
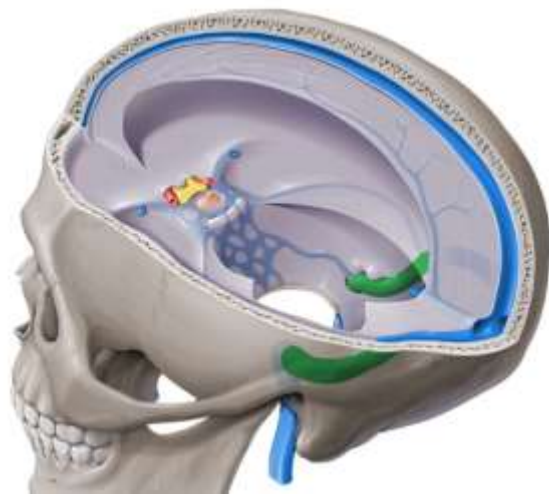Д. Прямої

Е. Сигмоподібної



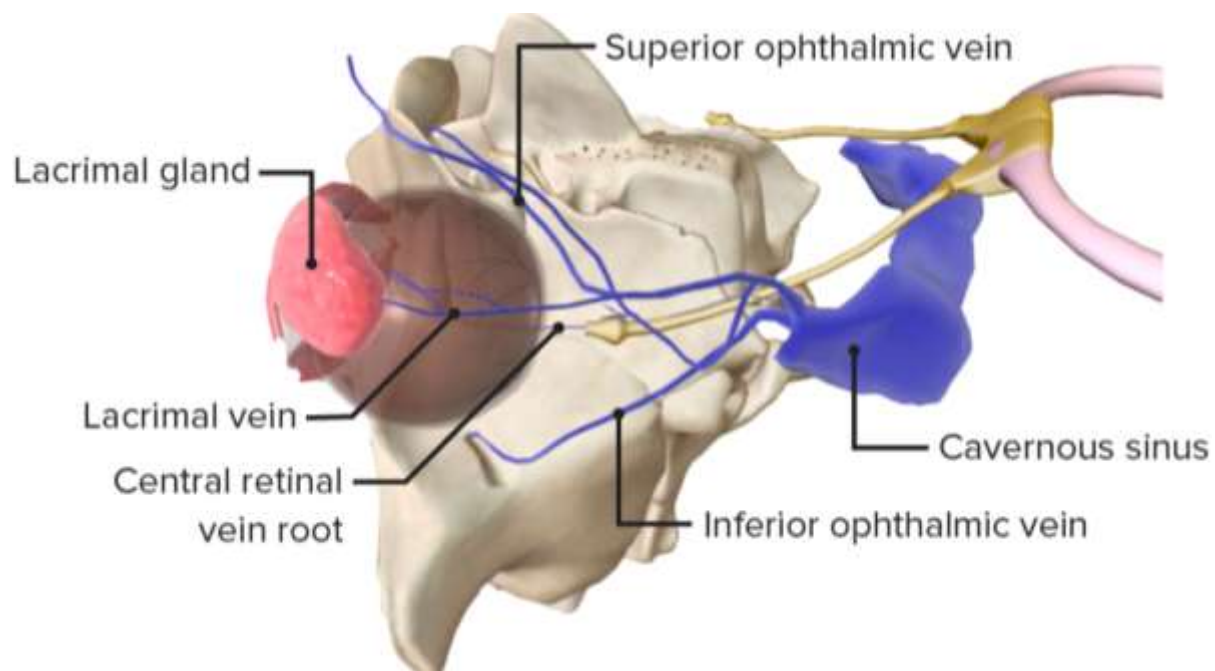
У дитини М., 6 років гнійне запалення середнього вуха ускладнилось гнійним запаленням **комірок соскоподібного відростка**. Виникла необхідність трепанації (розтину) соскоподібного відростка. Про близьке розташування якого **венозного синуса** слід пам'ятати хірургу, щоб уникнути його пошкодження?

- A. **Сигмоподібного**
- B. Верхнього сагітального
- C. Нижнього сагітального
- D. Поперечного
- E. Печеристого



* Хворий страждає на **параліч очних м'язів**, порушення **зіничного рефлексу**, **діплопію**, біль за ходом **трійчастого нерва**. Про **аневризму (розширення)** якого **венозного синуса** **можливо думати ?**

- A. Sinus cavernosus
- B. Sinus transversus
- C. Sinus sagittalis superior
- D. Sinus petrosus superior
- E. Sinus occipitalis



* Хворий 27-ми років звернувся до лікаря зі скаргою на наявність твердої пухлини **попереду від козелка вушної** раковини. Хірург-стоматолог, видаляючи пухлину, виявив **вену**. Яка вена проходить у даній ділянці?

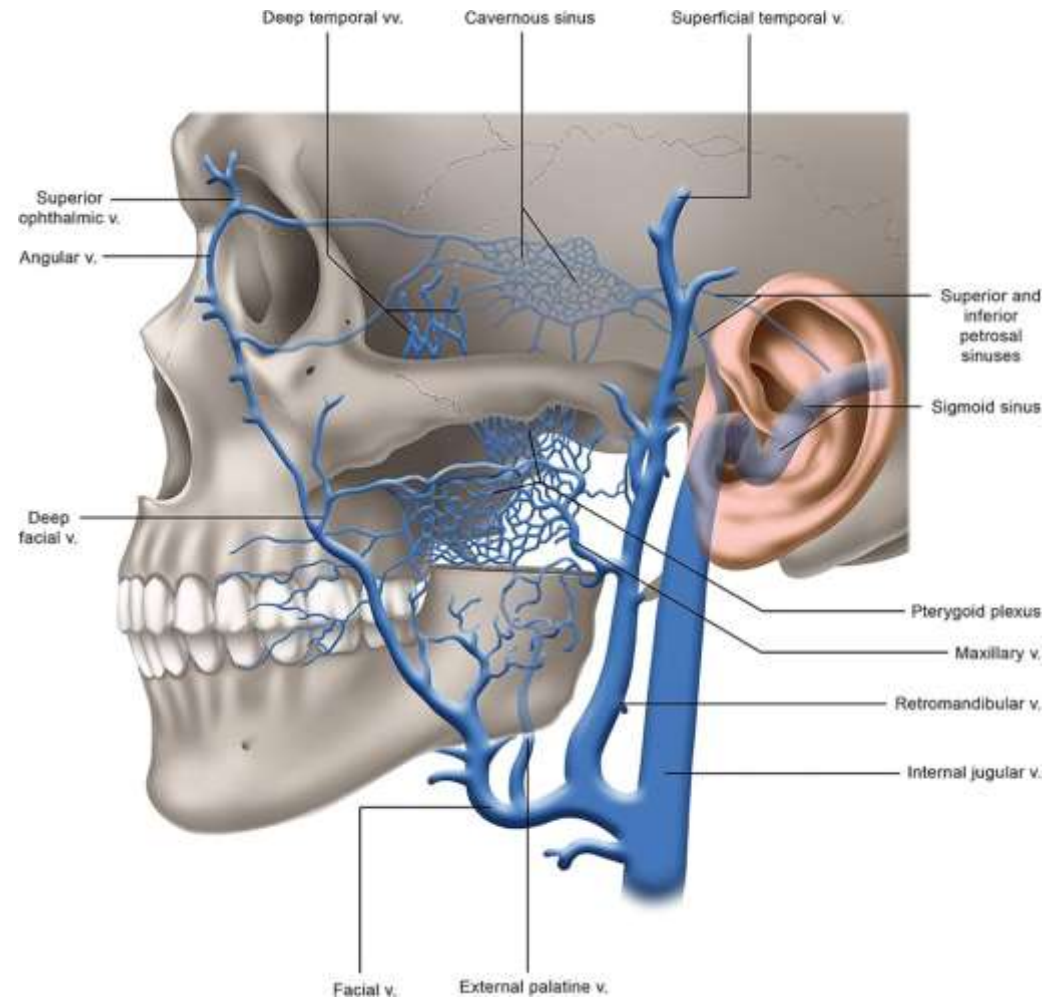
A. V. retromandibularis

B. V. facialis

C. V. Jugularis interna

D. V. Jugularis externa

E. V. Auricularis posterior



*Гнійні вогнища на обличчі **вище ротової порожнини** небезпечні
можливістю **поширення інфекції у порожнину черепа**. Наявністю яких
анастомозів вен обличчя це зумовлено?

А. З очними венами

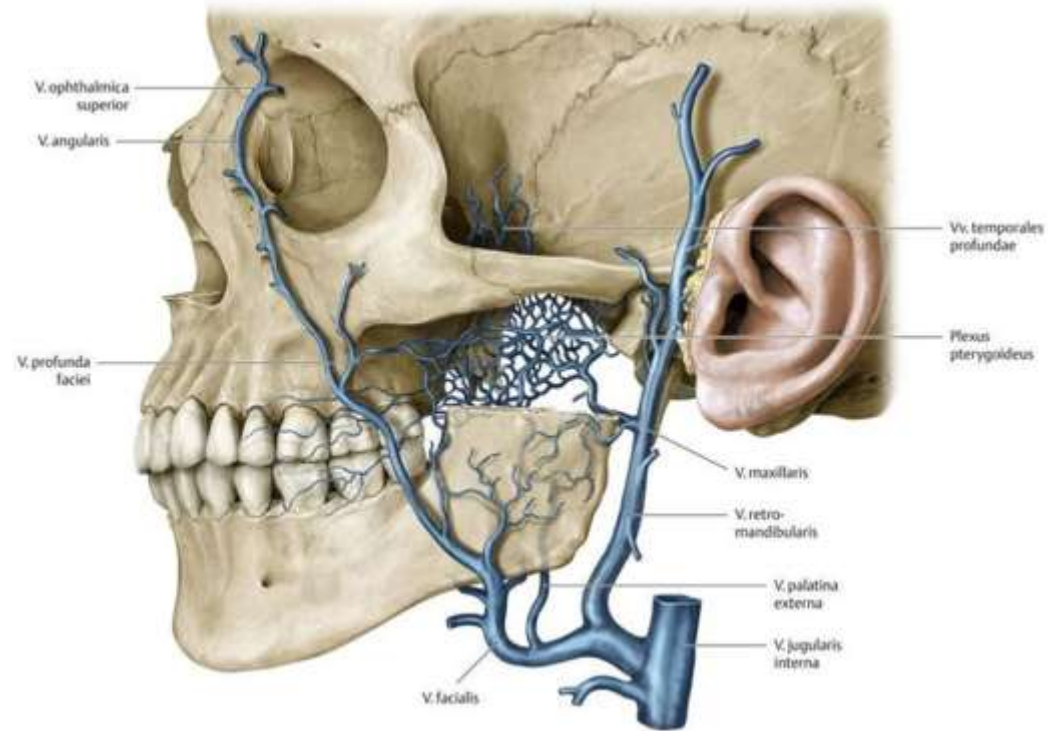
В. З крилоподібним сплетенням

С. З передніми вушними венами

Д. З потиличною веною

Е. З середньою і глибокими

скроневими венами



*Хірург стоматолог накладав шви чоловіку 26 років, на різану рану в ділянці **шиї над грудниною** і запобігав кровотечі з судини, що лежить **між поверхневим і глибоким** листком власної фасції шиї. Це:

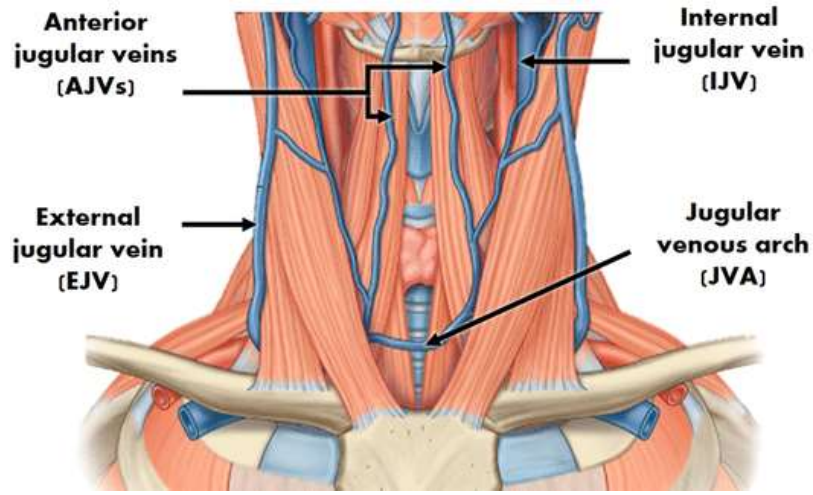
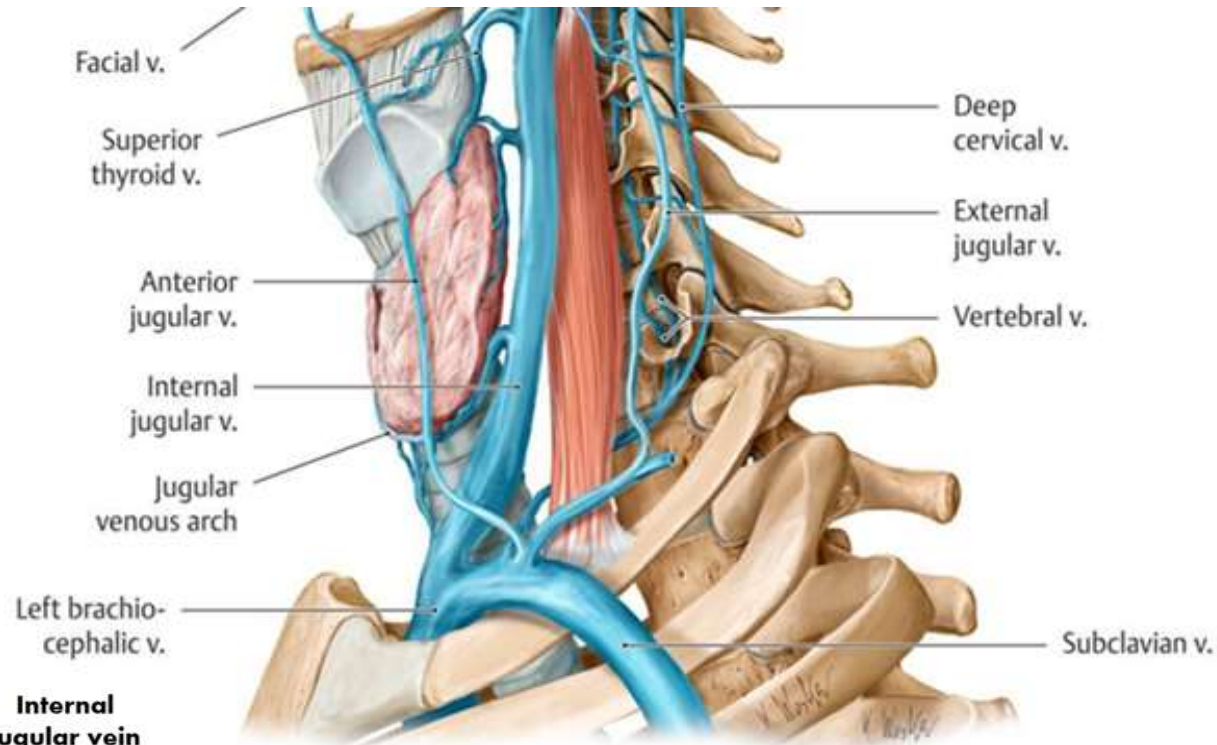
A. v. jugularis externa

B. arcus venosus jugularis

C. v. thyroidea superior

D. v. thyroidea inferior

E. v. jugularis interna



* Небезпечно витискувати гнійники на лиці, особливо **вище ротової щілини**. Через які **венозні анастомози** може поширитися інфекція у **порожнину черепа**?

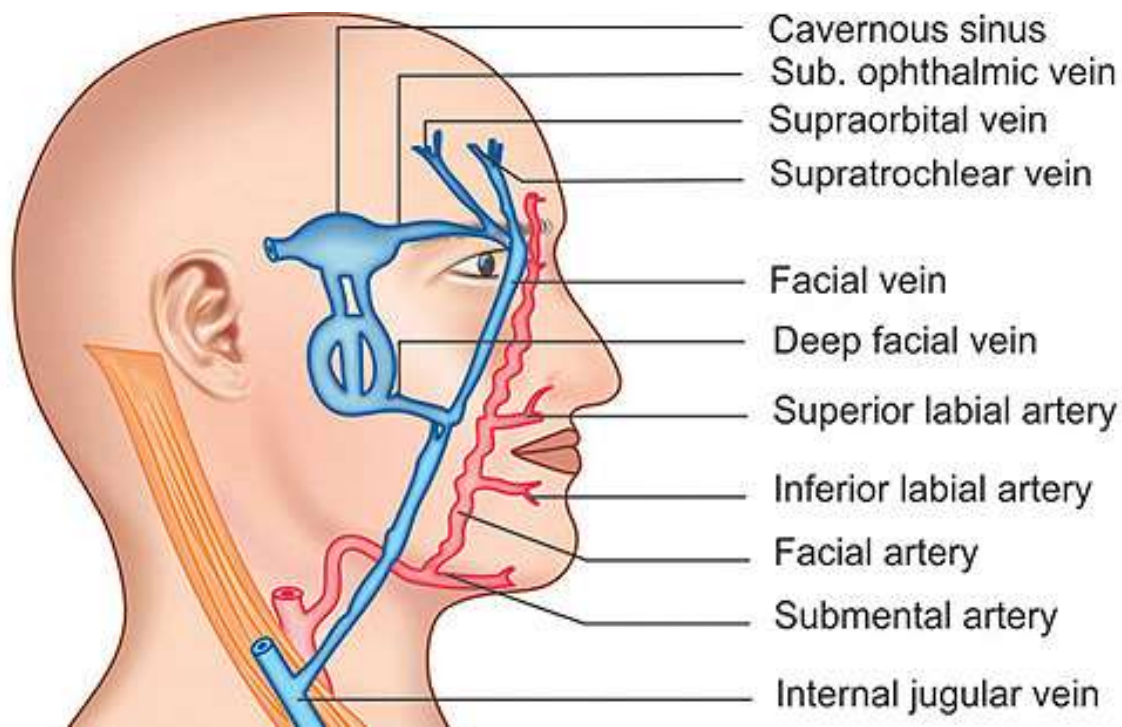
A. Анастомози вен лица з середньою і глибокими скроневими венами

B. Анастомози вен лица з очними венами

C. Анастомози вен лица з передніми вушними венами

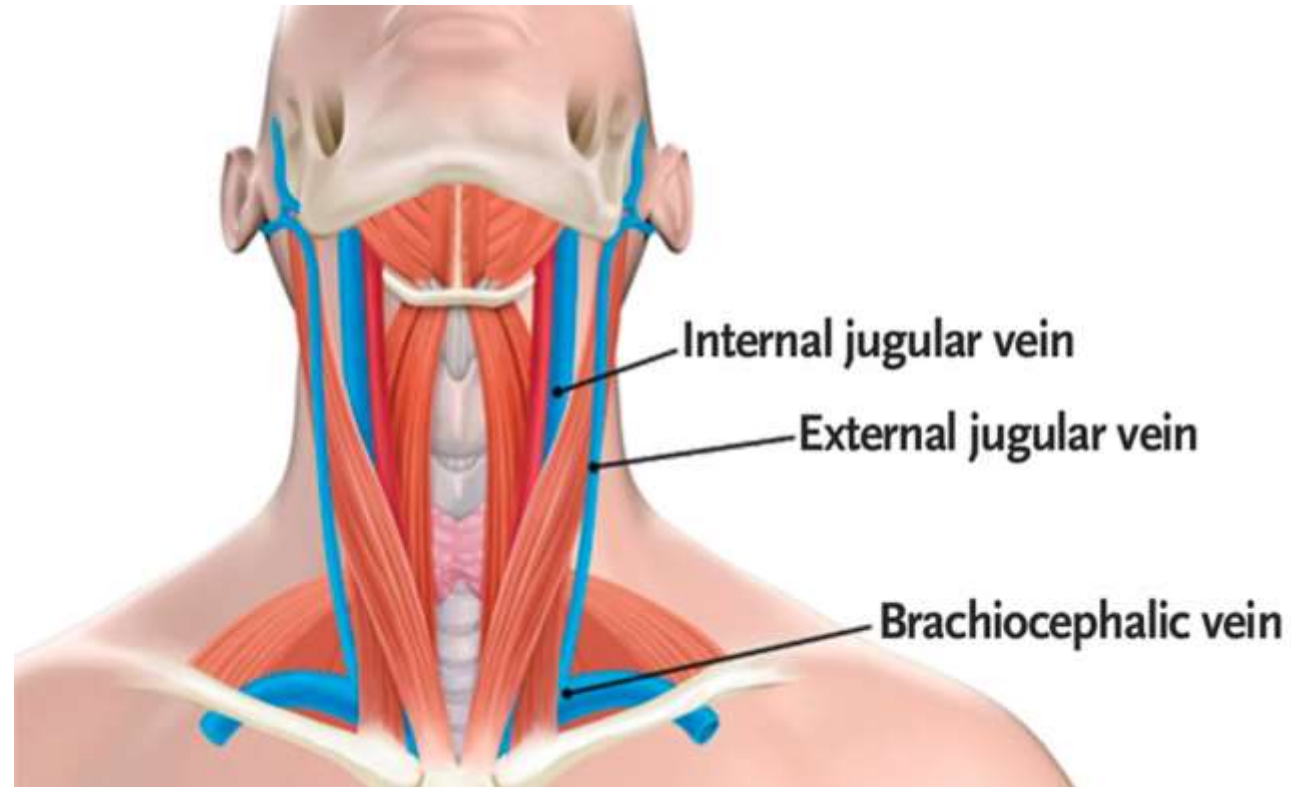
D. Анастомози вен лица з крилоподібним сплетенням

E. Анастомози з потиличною веною



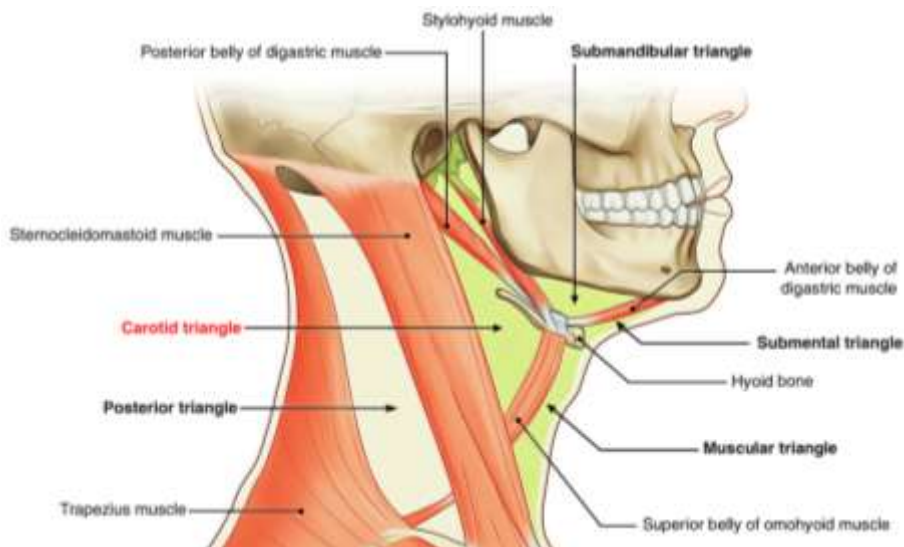
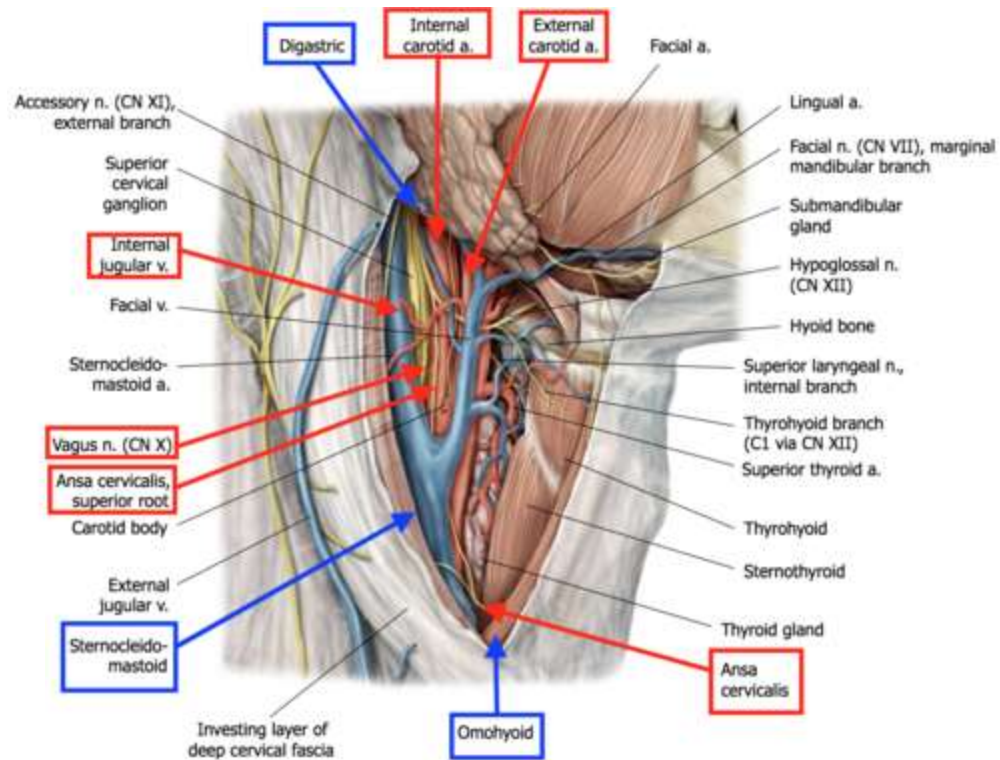
*У постраждалого з ножовим пораненням шії визначається кровотеча. При первинній обробці рани встановлено, що пошкоджена судина яка розташована вздовж латерального краю груднинно-ключично-соскоподібного м'яза. Визначте цю судину.

- A. V. jugularis externa
- B. V. jugularis anterior
- C. A. carotis externa
- D. A. carotis interna
- E. V. jugularis interna



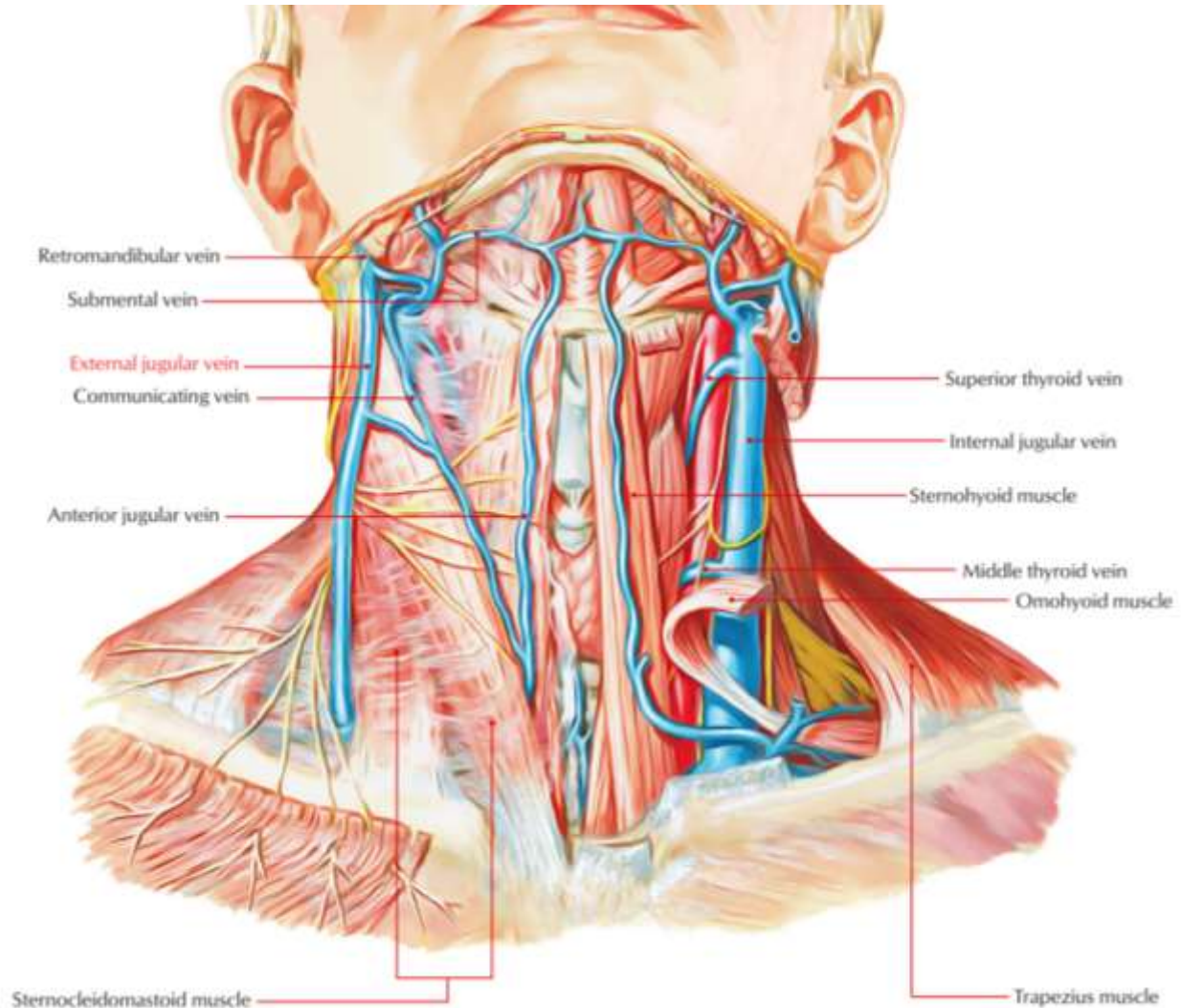
* У хворого внаслідок ножового поранення шиї розпочалась кровотеча з загальної сонної артерії, яка проходить в **сонному трикутнику** у складі **судинно-нервового пучка**. Які складові формують цей пучок разом з артерією?

- A. n. phrenicus, v.jugularis externa
- B. n. vagus, v.jugularis interna**
- C. n. vagus, v.jugularis anterior
- D. n. hypoglossus v.jugularis interna
- E. n. hypoglossus, v.jugularis externa



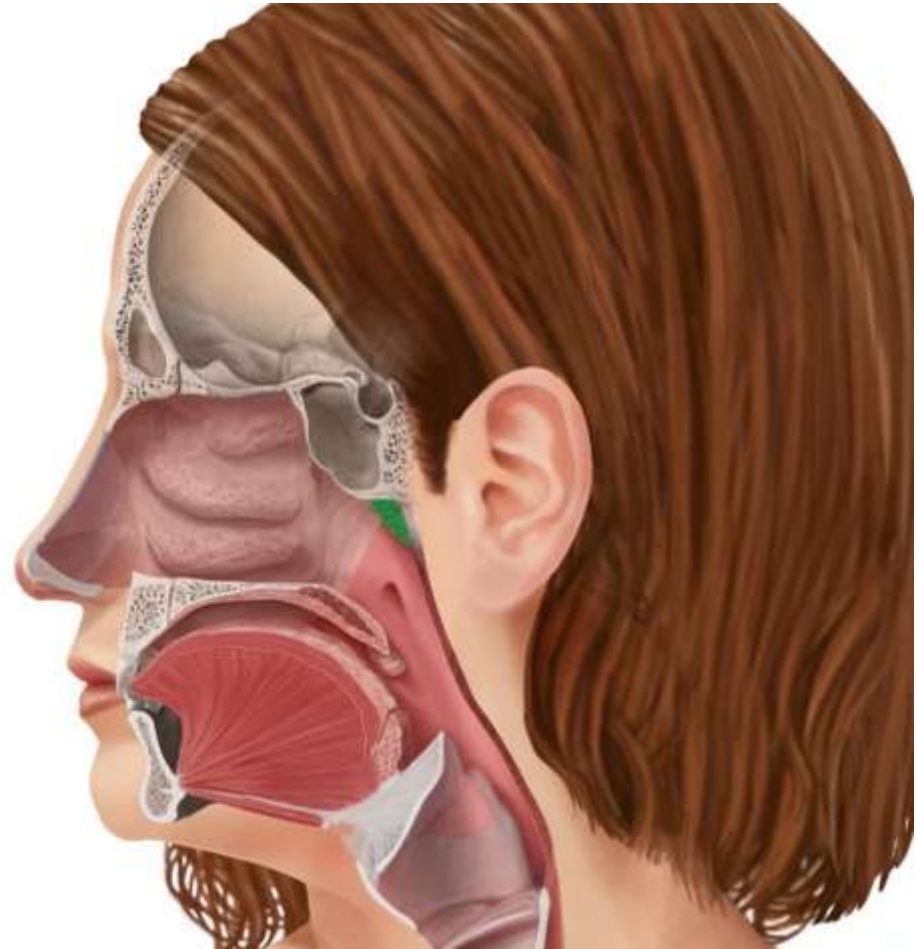
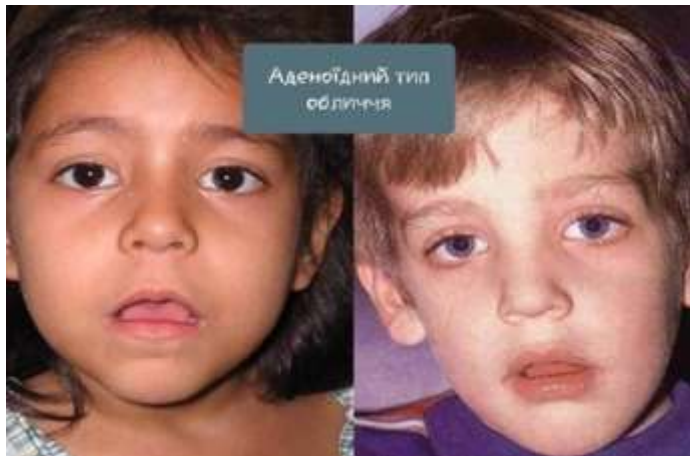* В постраждалого з ножовим пораненням шиї відмічається кровотеча. Кров темного кольору. При обробці встановлено пошкодження судини, яка розташована на **передній поверхні шиї нижче під'язикової кістки**. Яка судина пошкоджена?

- A. A. carotis externa
- B. V. jugularis interna
- C. V. jugularis anterior**
- D. A. carotis communis
- E. V. jugularis externa



*У дитини 7 років **відсутнє носове дихання**. Рот постійно відкритий, гіперсалівація, формується прогенія. Який **мигдалик** уражений?

- A. глотковий
- B. трубні
- C. язиковий
- D. піднебінні
- E. лімфоепітеліальне кільце



*У дітей часто можна спостерігати затруднене **носове дихання**, яке пов'язане з надмірним розвитком **лімфоїдної** тканини слизової оболонки **глотки**. Розростання яких **мигдаликів** може спричинити це явище?

A. Tonsilla pharyngea

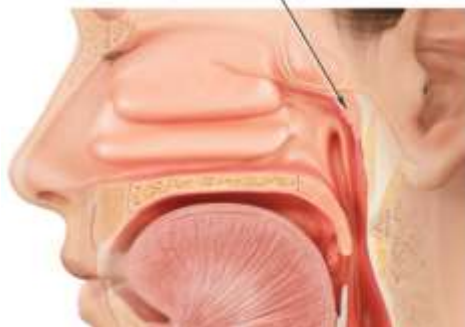B. Tonsilla palatina

C. Tonsilla lingualis

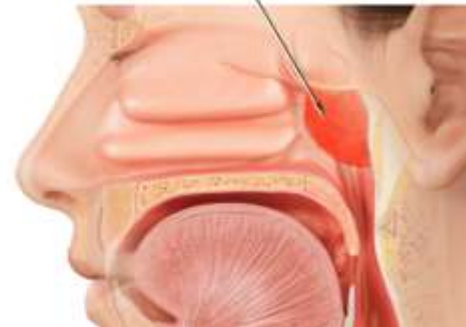D. Tonsilla tubaria

E. Усіх названих мигдаликів

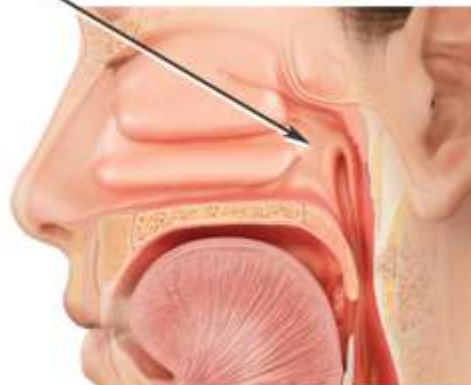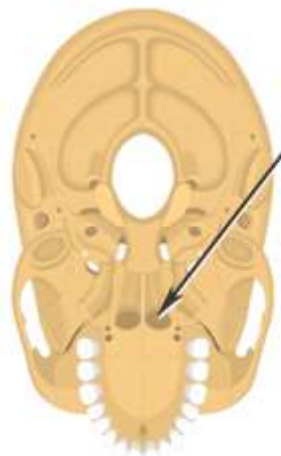Носоглоткові мигдалики (аденоїди) в нормі



Гіпертрофовані (збільшені) носоглоткові мигдалики (аденоїди)

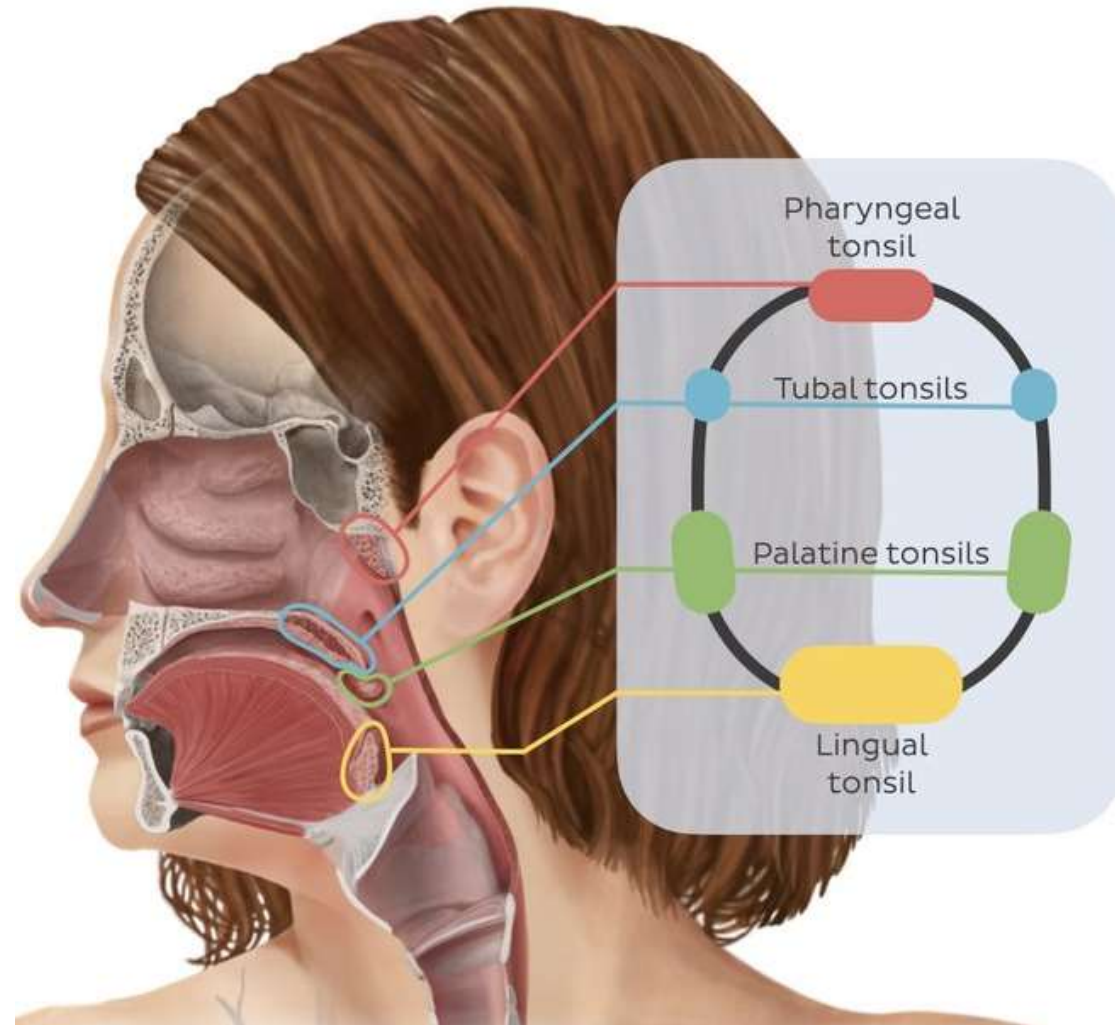


Хоани



*У деяких дітей спостерігається переважно ротове дихання через **надмірне розростання лімфоїдної тканини**. Розростанням яких структур це обумовлено?

- А. Глоткового мигдалика**
- В. Піднебінних мигдаликів**
- С. Язикового мигдалика**
- Д. Трубних мигдаликів**
- Е. Лімфатичних вузлів**



* До лікаря звернувся хворий з **періодонтитом другого нижнього моляра зліва**. При обстеженні виявлено поширення запального процесу на лімфатичні вузли. Які **лімфатичні вузли** залучені в запальний процес?

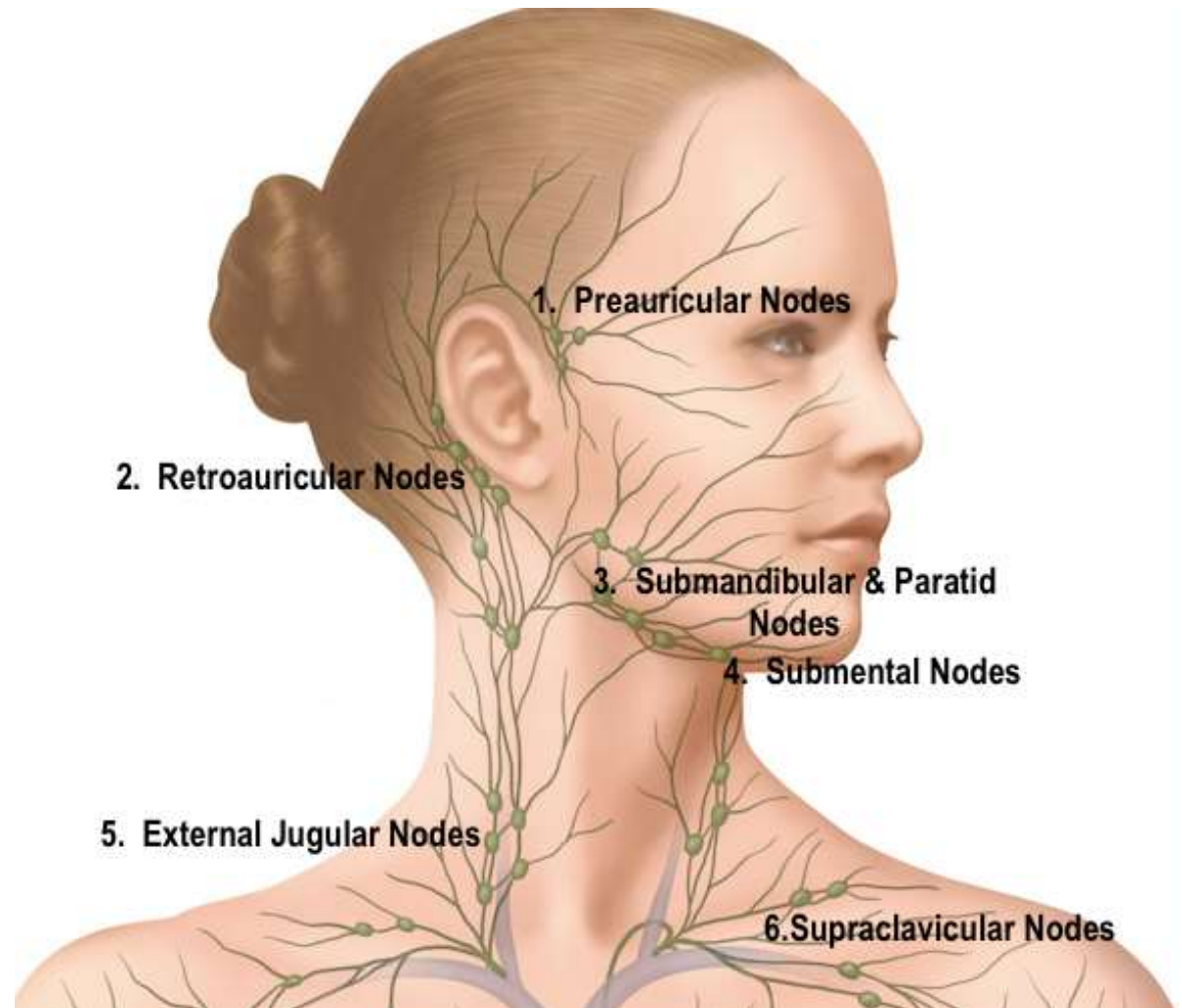
A. піднижньощелепні

B. привушні

C. лицеві

D. щічні

E. латеральні шийні



*Пацієнт звернувся до лікаря-терапевта зі скаргами на підвищення температури, нездужання, біль у горлі при ковтанні. Оглянувши зів хворого, лікар поставив діагноз: **тонзиліт** (запалення піднебінних мигдаликів). При цьому було виявлено **збільшення розмірів лімфатичних вузлів**. Які це вузли?

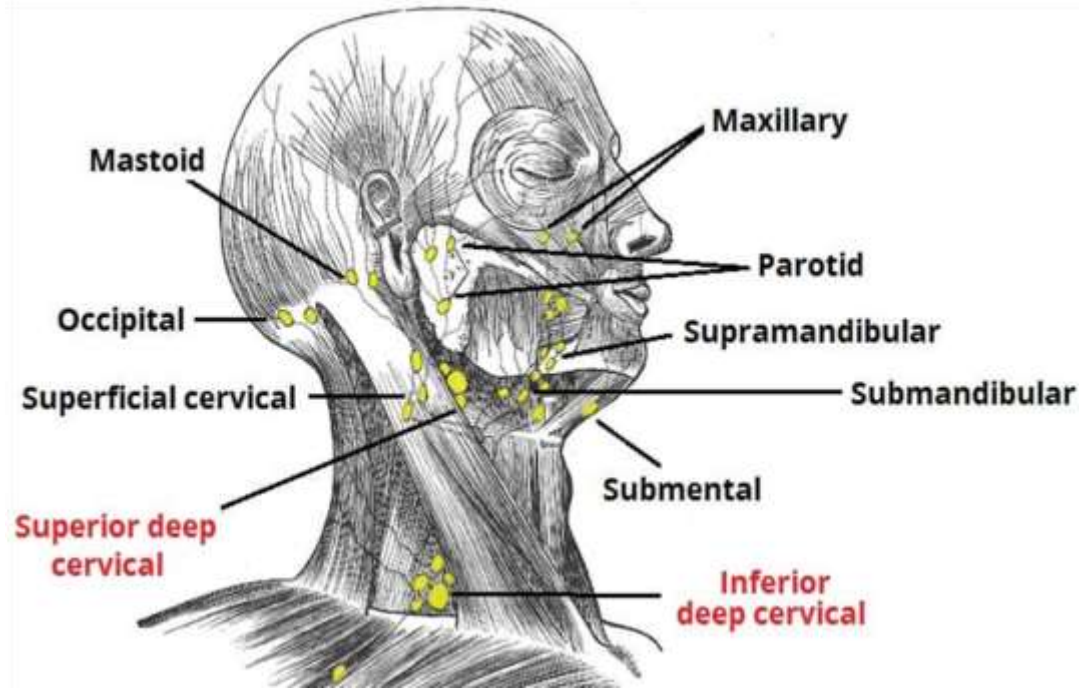
А. Підпідборідні

В. латеральні глибокі шийні

С. підключичні

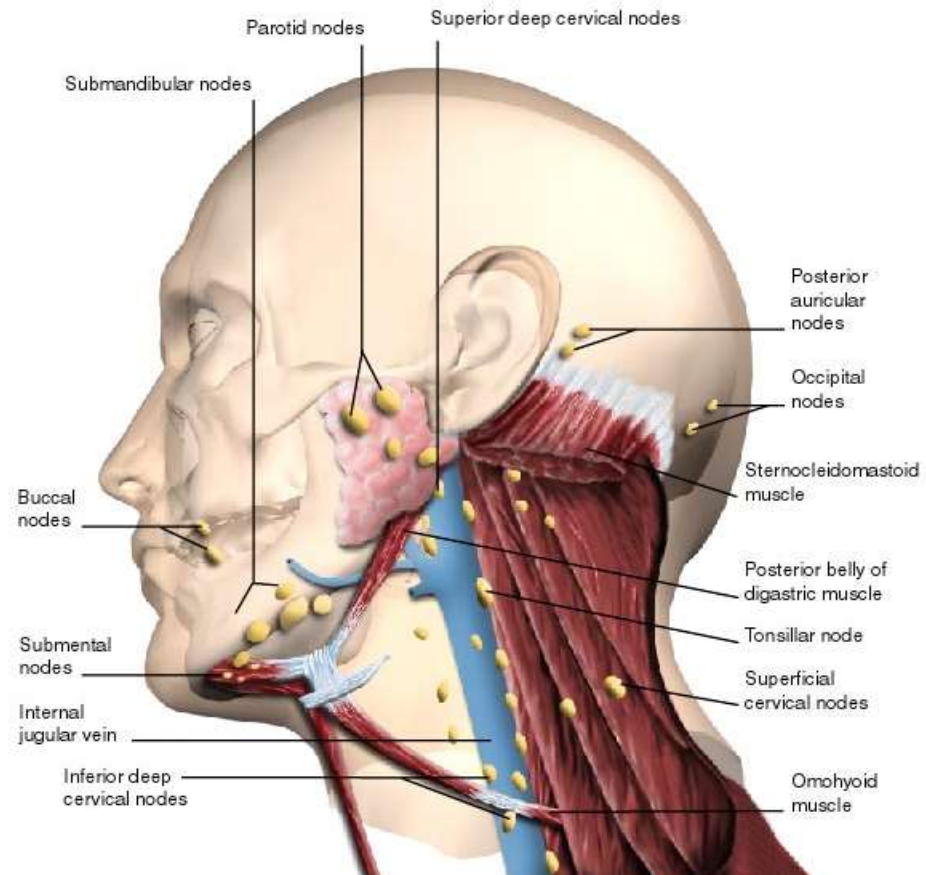
Д. потиличні

Е. поверхневі шийні



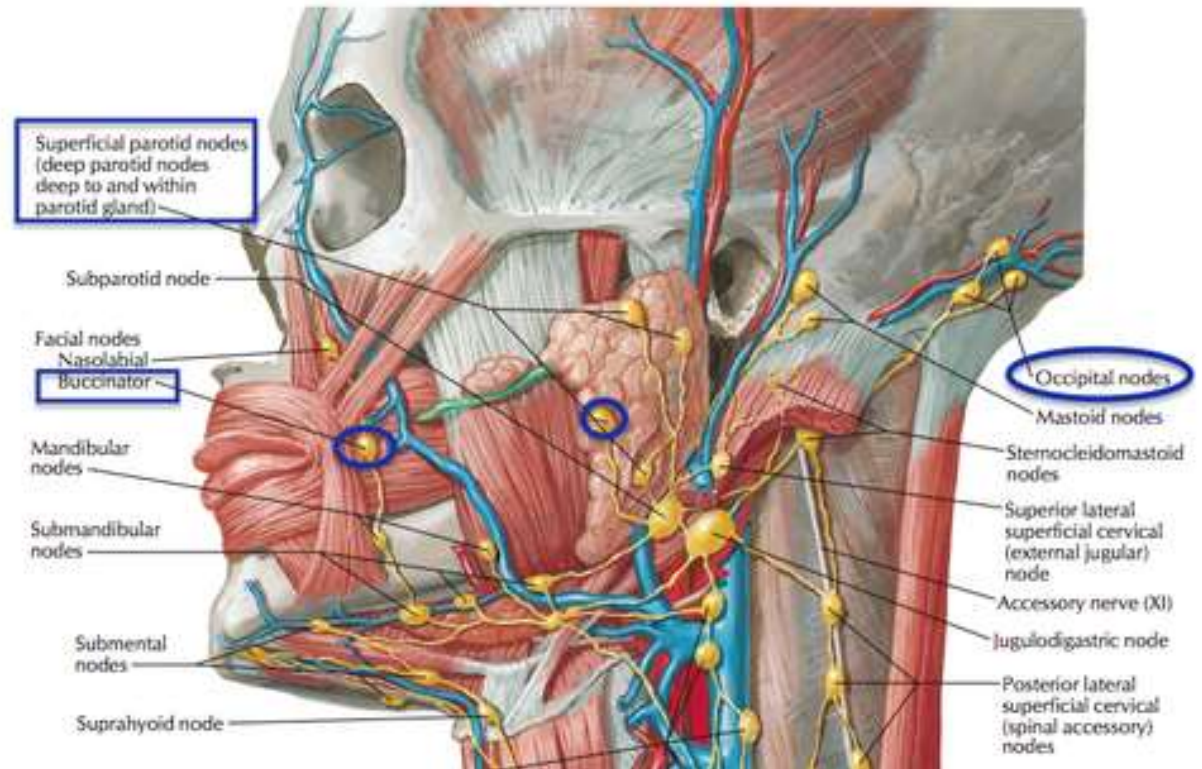
*Пацієнт звернувся до стоматолога зі скаргами на тривалі болі в області передніх зубів нижньої щелепи. При огляді лікар виявив пришийковий карієс **нижніх правих різців**. При цьому було відзначено збільшення в розмірах групи лімфатичних вузлів. В які **лімфовузли** відбувається відтік лімфи від нижніх різців та іклів?

- A. підпідборідні
- B. лицеві
- C. піднижньощелепні
- D. поверхневі шийні
- E. глибокі шийні



*На прийом до стоматолога прийшов пацієнт, який довгий час страждає від болю в зубах нижньої щелепи. При огляді лікар виявив каріозні порожнини на контактних поверхнях **першого і другого нижнього молярів зліва**. Було відзначено збільшення розмірів і болючість **лімфатичних вузлів**. В які лімфатичні вузли йдуть виносні лімфатичні судини **від малих і великих нижніх кутніх зубів**?

- А. підпідборідні
- В. надключичні
- С. лицеві
- Д. заглоткові
- Е. піднижньощелепні



*У хворого, 47 років, діагностовано пухлину **кінчика язика**. В які **регіональні** лімфатичні вузли можливе метастазування?

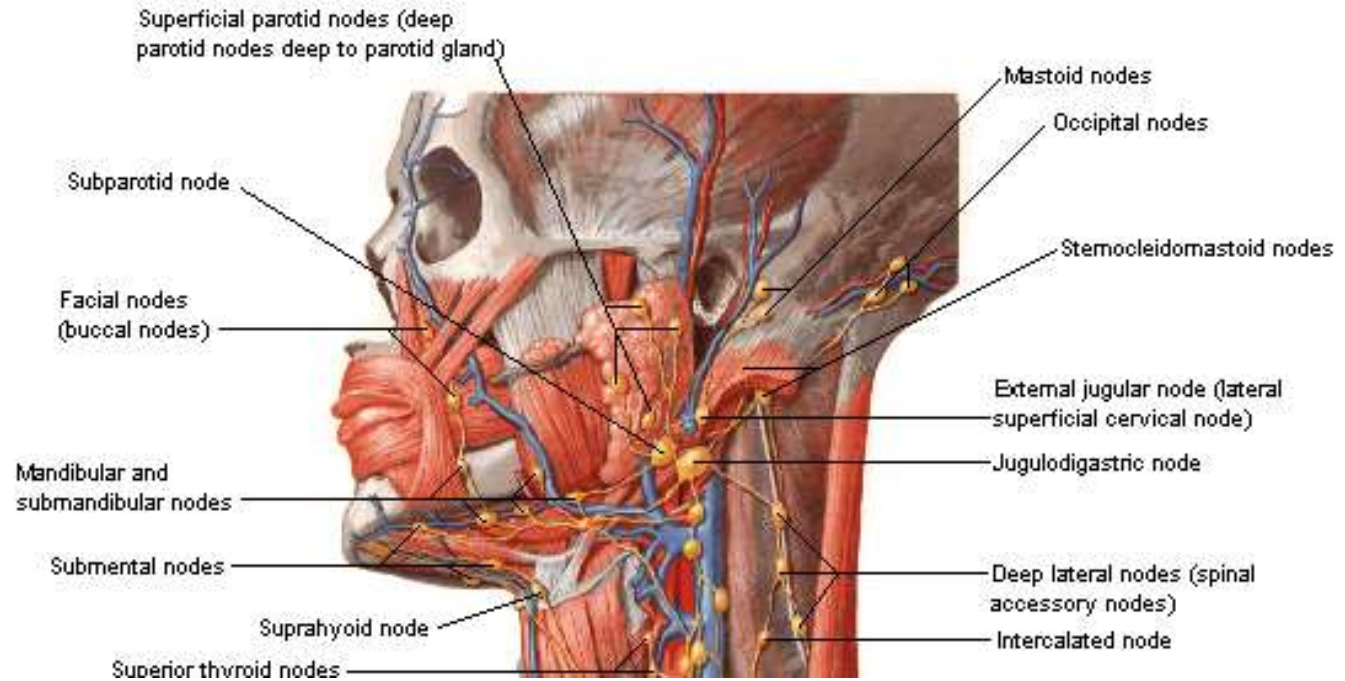
A. підпідборідні

B. соскоподібні

C. потиличні

D. привушні

E. заглоткові



*У хворого, 16 років, фурункул в ділянці **крила носа** праворуч. Процес ускладнився збільшенням лімфовузлів. В які **лімфовузли** відбувається відтік від цієї ділянки обличчя?

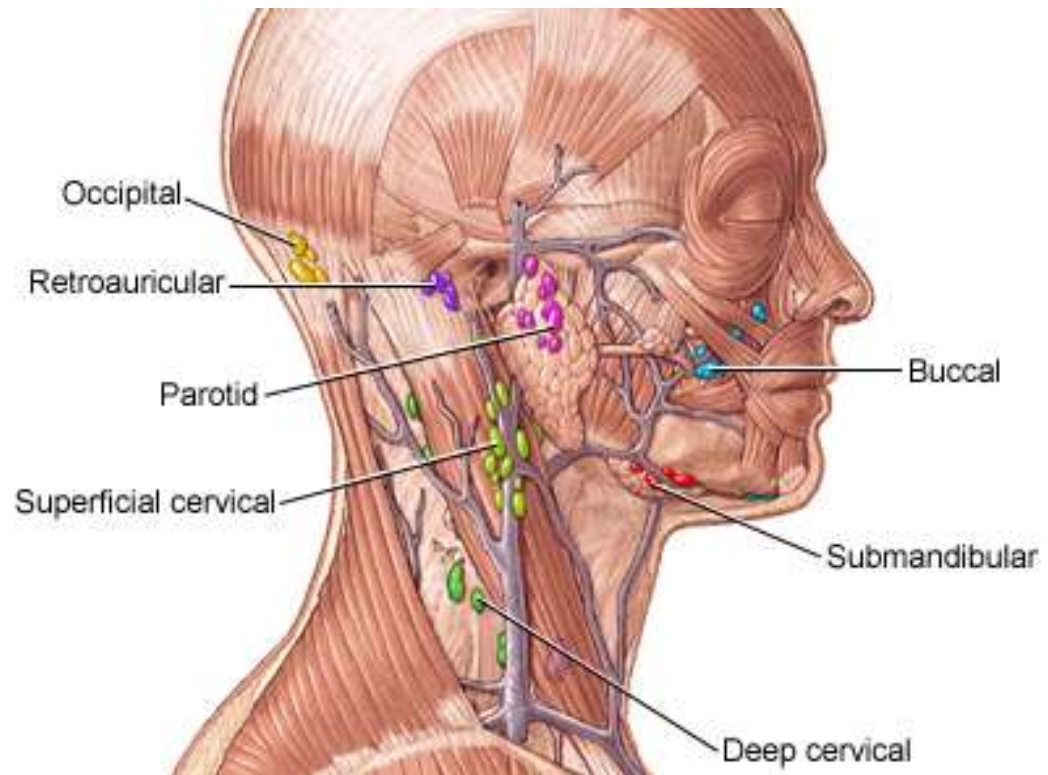
A. nodi lymphatici submandibulares

B. nodi lymphatici occipitales

C. nodi lymphatici mastoidei

D. nodi lymphatici parotidei

E. nodi lymphatici submentales



*У хворого виявлений фурункул у **зовнішньому слуховому проході**. Які з перелічених **лімфатичних** вузлів у першу чергу можуть відреагувати на запальний процес?

- A. **nodi lymphatici parotidei**
- B. **nodi lymphatici retropharyngeales**
- C. **nodi lymphatici mandibulares**
- D. **nodi lymphatici cervicales superficiales**
- E. **nodi lymphatici cervicales profundi**

