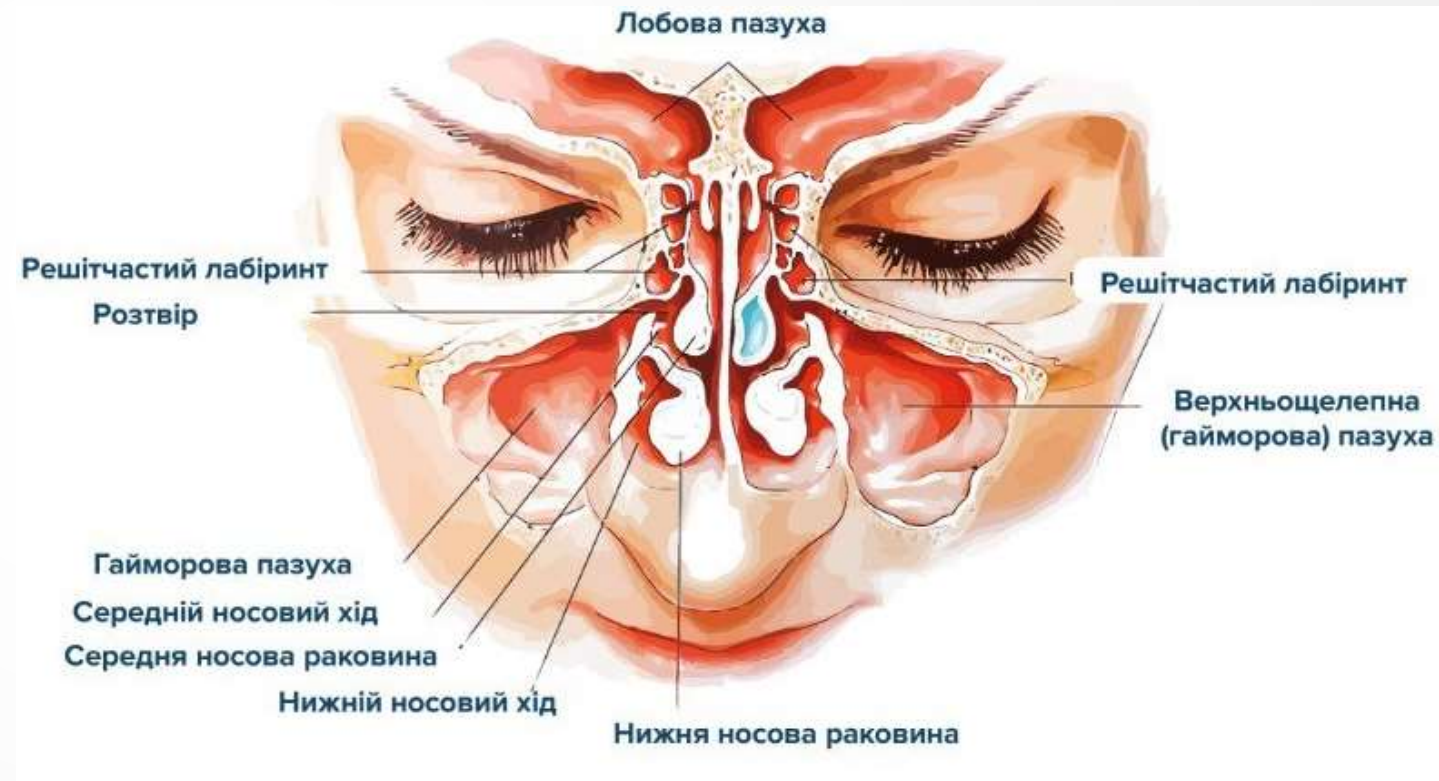
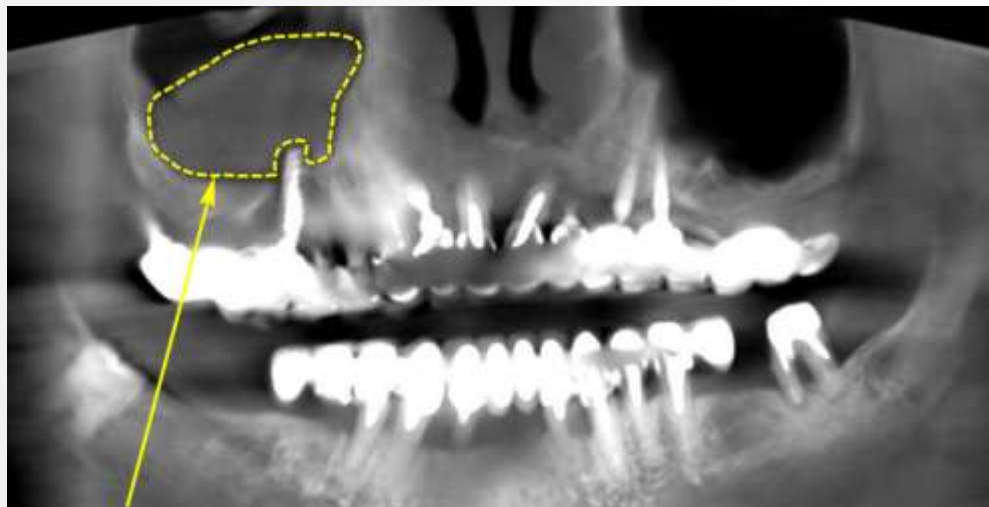

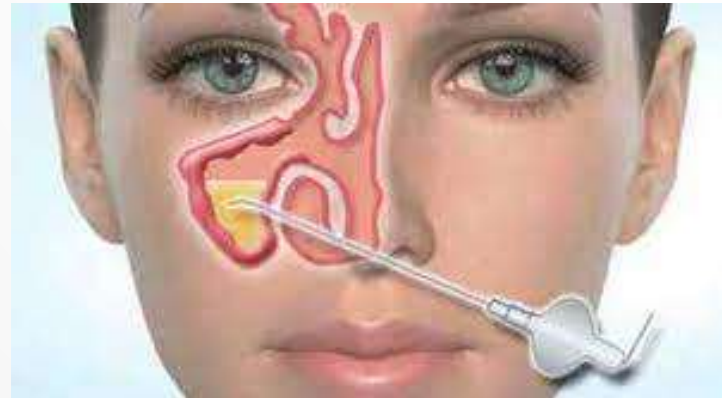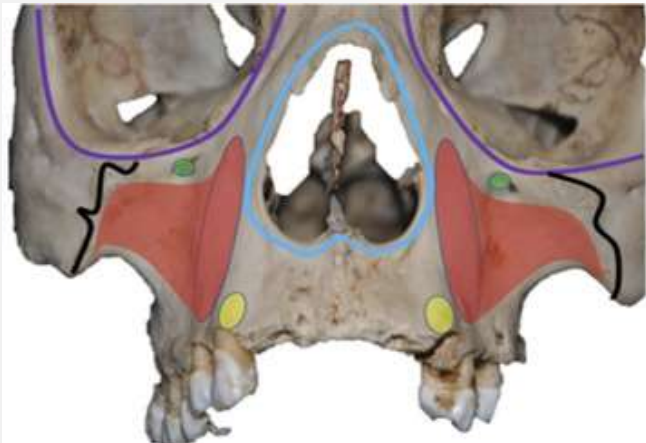
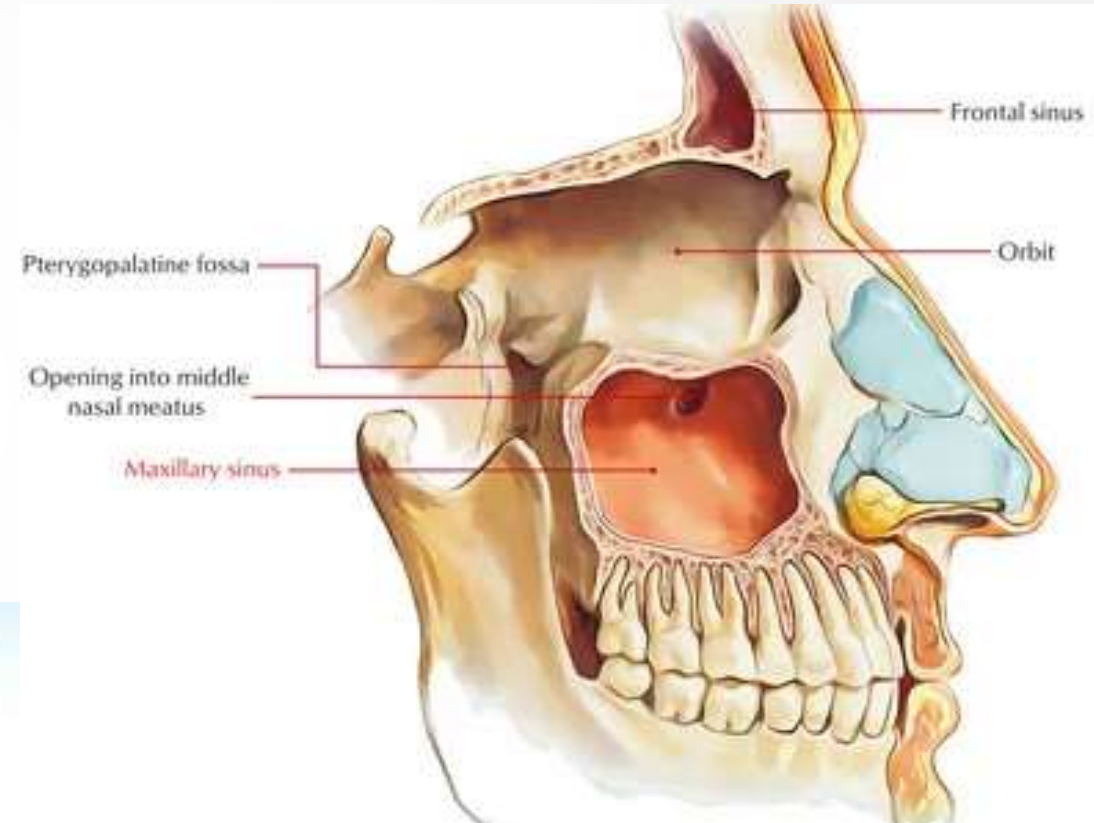
\*Хворий 30 років, із запаленням пульпи **2-го верхнього моляра**, звернувся до лікаря зі скаргами на головний біль та слизові виділення з носа. Після огляду йому встановили діагноз – **пульпіт, ускладнений синуситом**. До якої з пазух потрапила інфекція від кореня зуба?

- А. Лобової
- В. Верхньощелепної**
- С. Клиноподібної
- Д. Решітчастої
- Е. Соскоподібних комірок



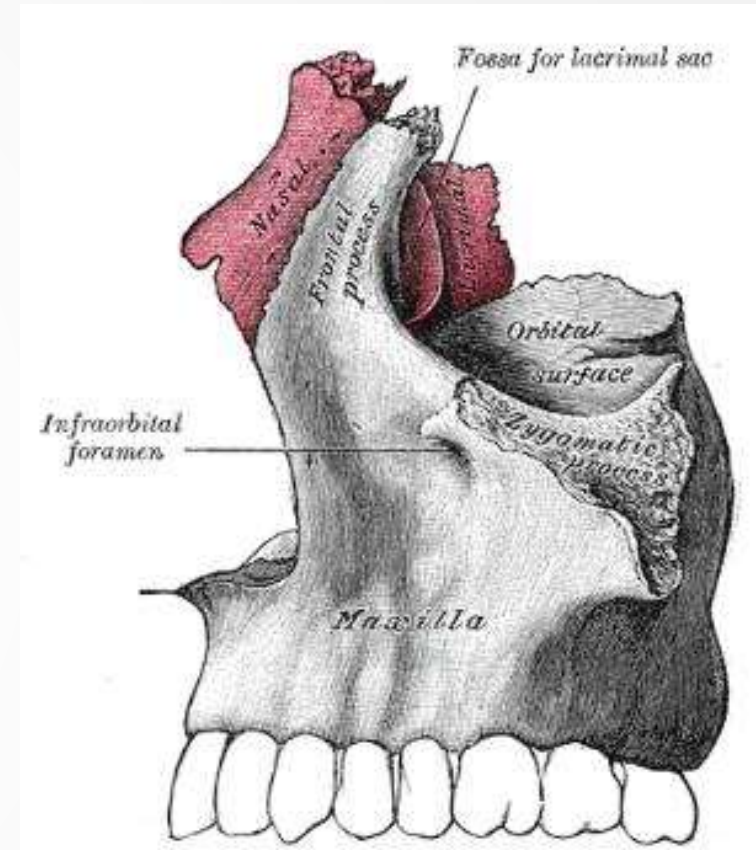
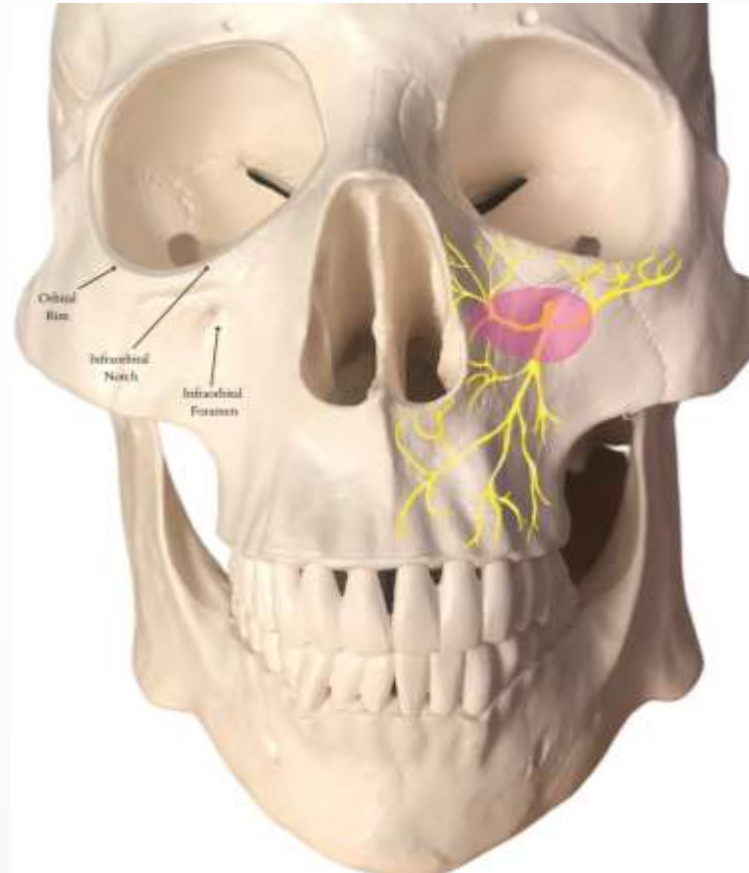
\* Після перенесеного ГРЗ у хворі спостерігається затруднене носове дихання, підвищена температура, головні болі, слезовиділення болючість при пальпації в ділянці **fossa canina справа**. Запаленням якої пазухи ускладнилось захворювання?

- A. Sinus maxillaris dexter
- B. Sinus frontalis dexter
- C. Sinus shenoidalis dexter
- D. Cellulae ethmoidales anteriores
- E. Cellulae ethmoidales posteriores



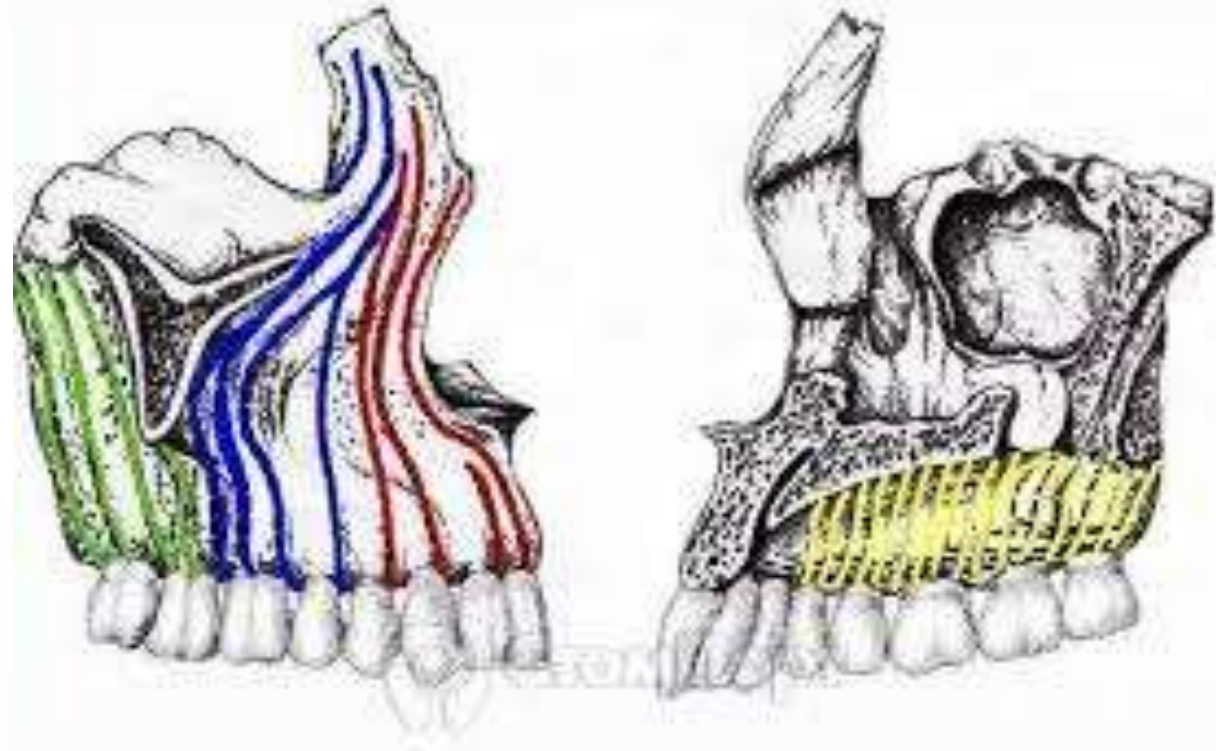
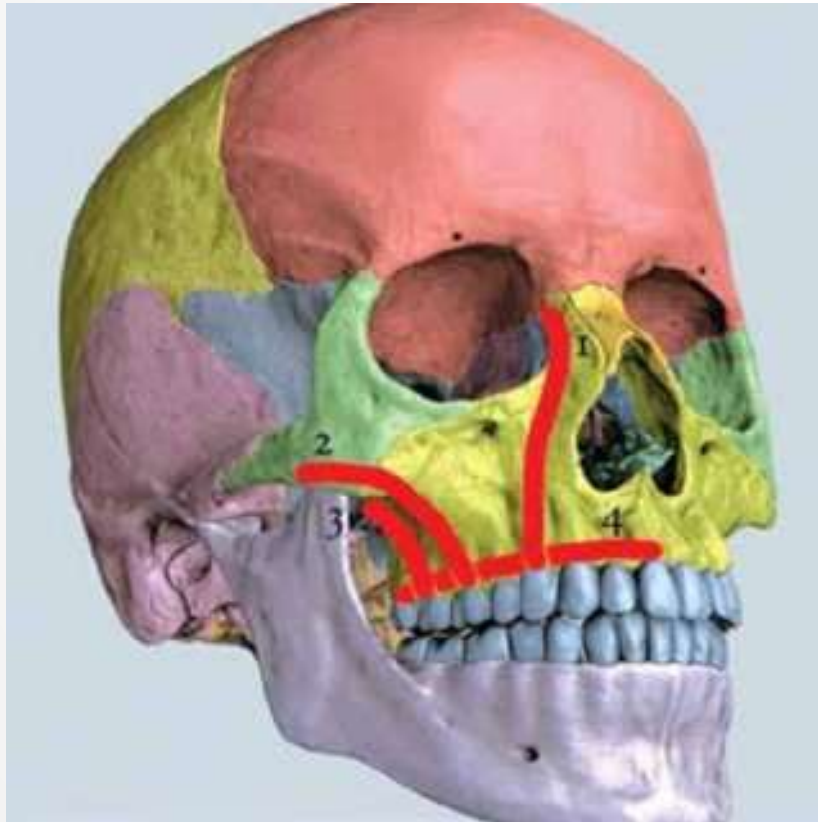
\*Лікар прогнозує можливість запалення клітковини орбіти при гнійному запаленні в ділянці **підочноямкового отвору**. Через яке з утворення можливе поширення інфекції?

- A. Canalis pterigoideus
- B. Canalis nasolacrimalis
- C. Canalis incisivus
- D. Canalis infraorbitalis**
- E. Fissura orbitalis inferior



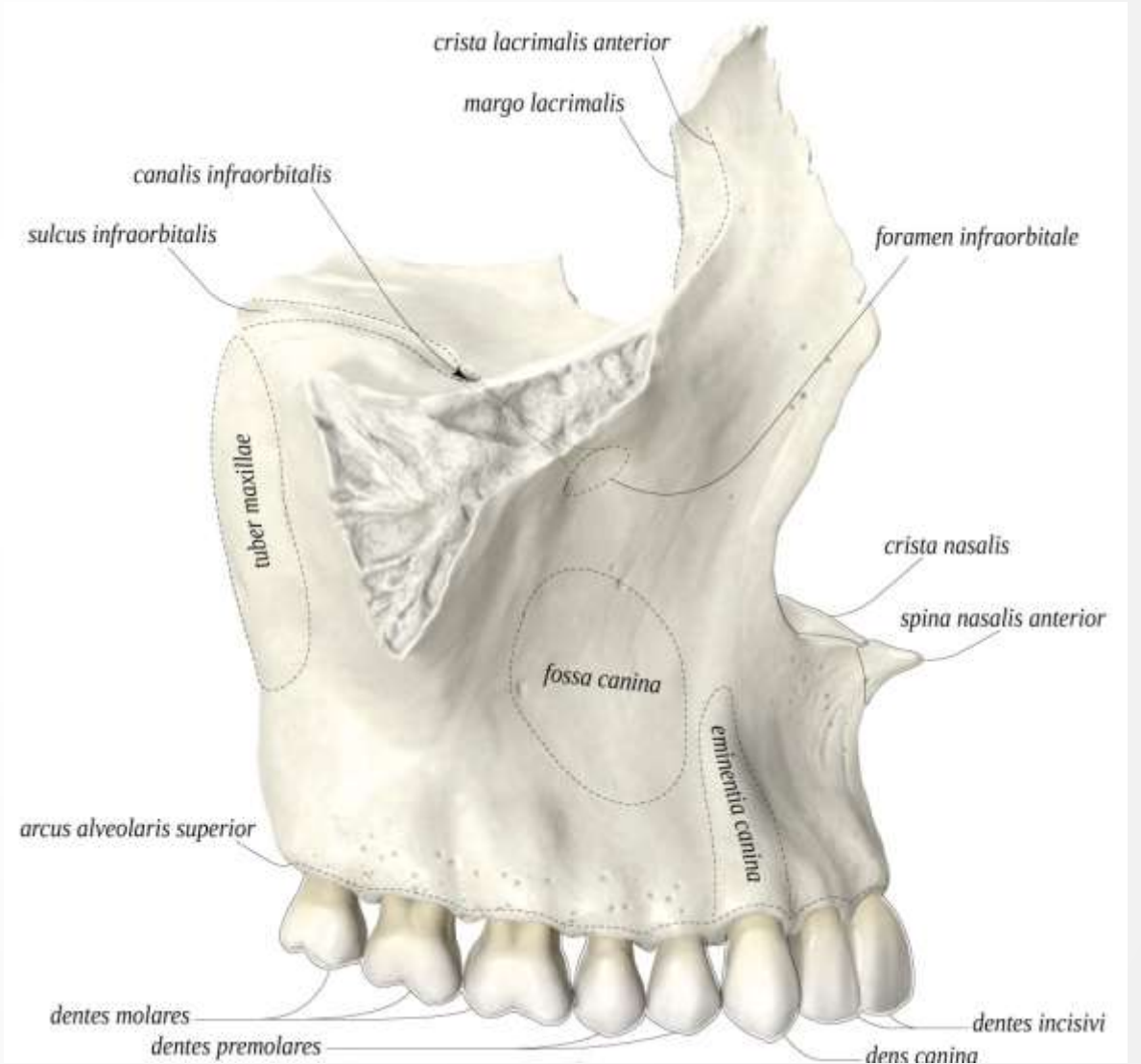
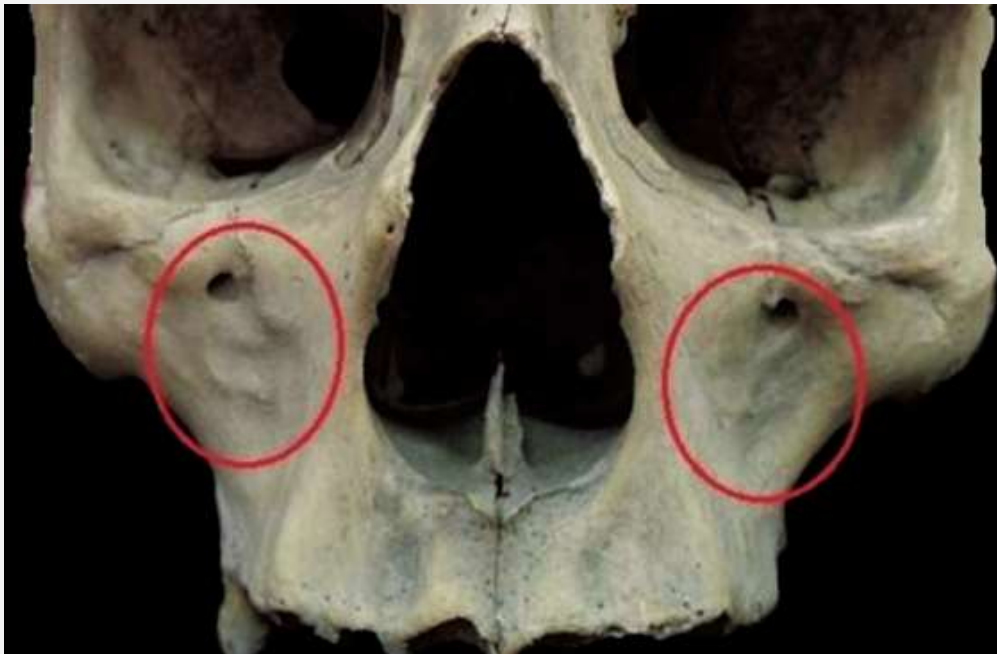
\*Під час обстеження пацієнта у відділенні щелепно-лицевої хірургії лікар вивчає **контрфорси верхньої щелепи**. Скільки основних контрфорсів вона має?

- A.4
- B.6
- C.3
- D.5
- E.2



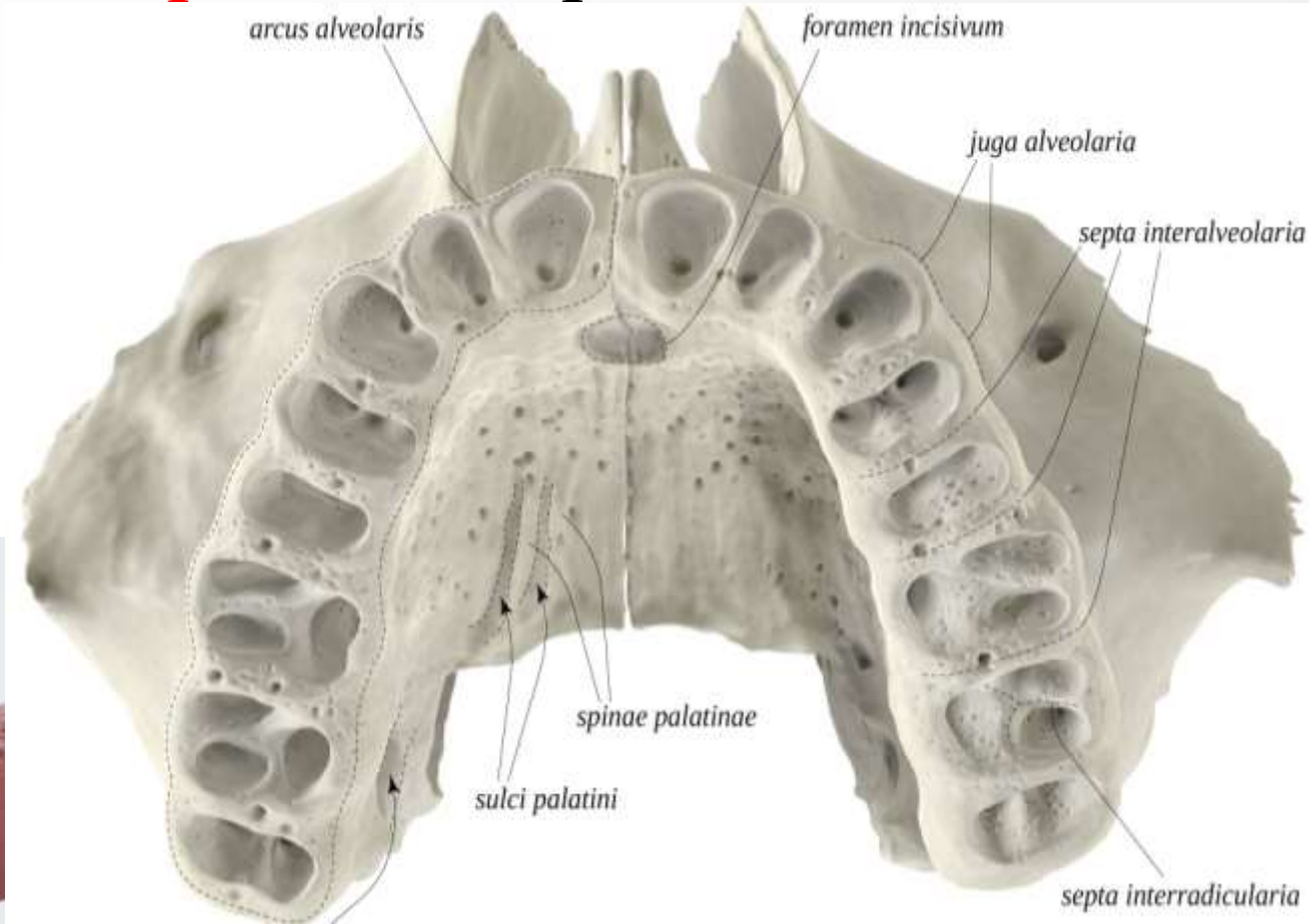
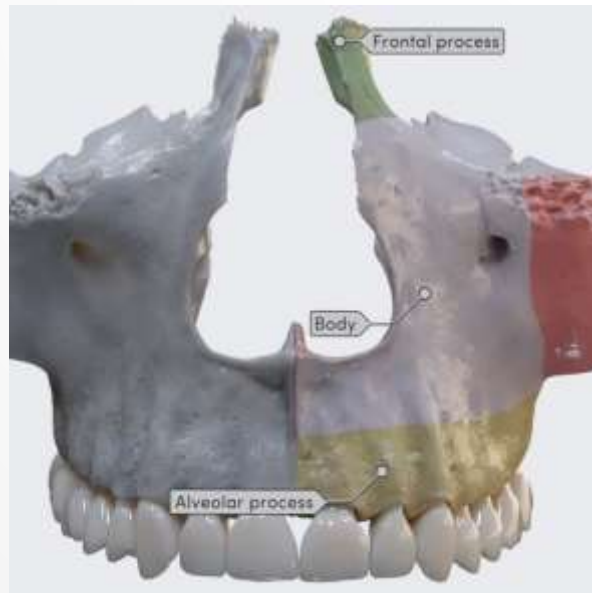
\*У хворого травматолог діагностував перелом кістки ділянці **іклової ямки**. На якій **кістці** розташована дана ямка?

- А. Нижня щелепа
- В. Верхня щелепа**
- С. Лобова кістка
- Д. Піднебінна кістка
- Е. Вилична кістка



\*У потерпілого травмована верхня щелепа - вибитий **перший малий корінний зуб**. Який **відросток** верхньої щелепи пошкоджено?

- А. Альвеолярний**
- В. Виличний
- С. Очноямковий
- Д. Піднебінний
- Е. Лобовий



\*У пацієнта після екстракція **7 верхнього зуба** в лунці з'явилося повітря. Стінка якої **приносової пазухи** найімовірніше пошкоджена у цьому разі?

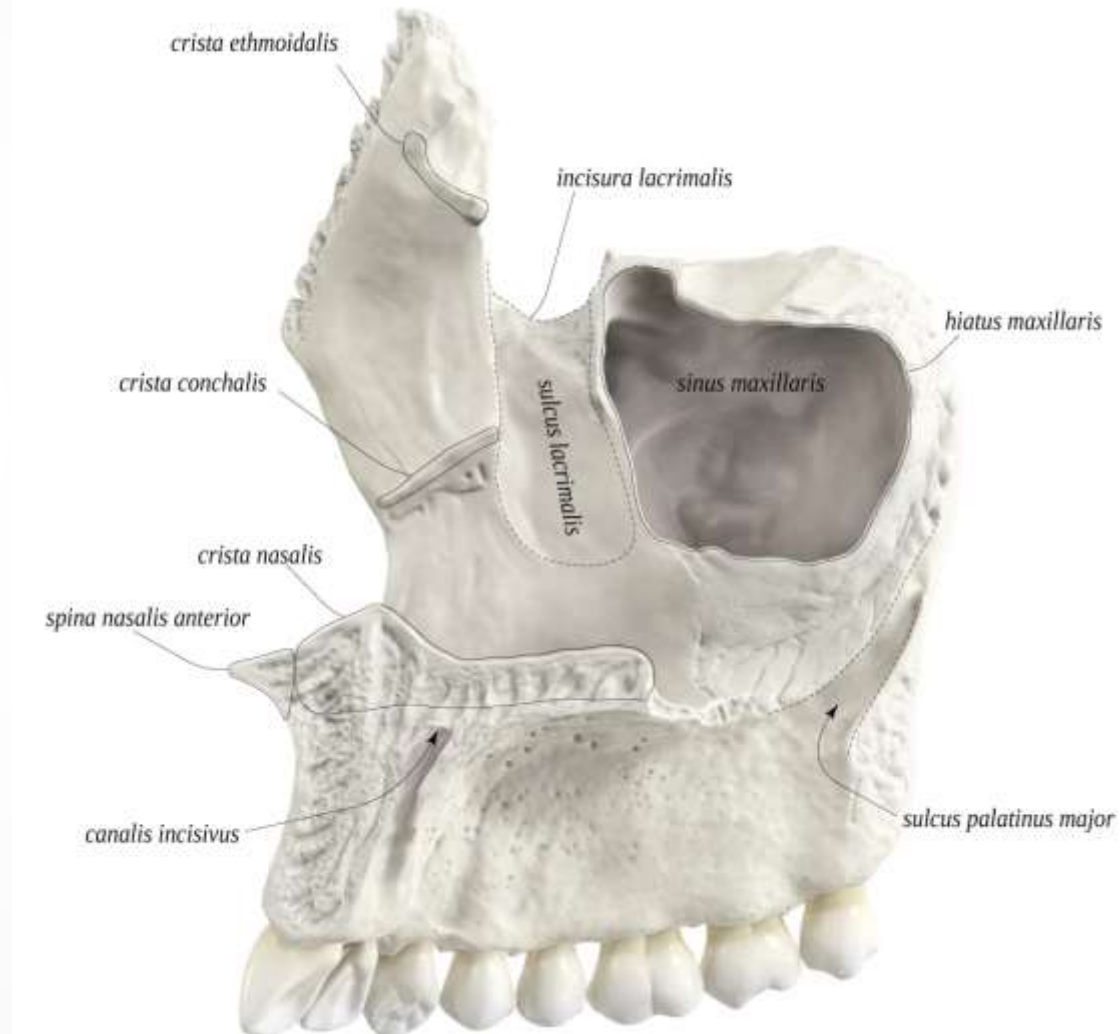
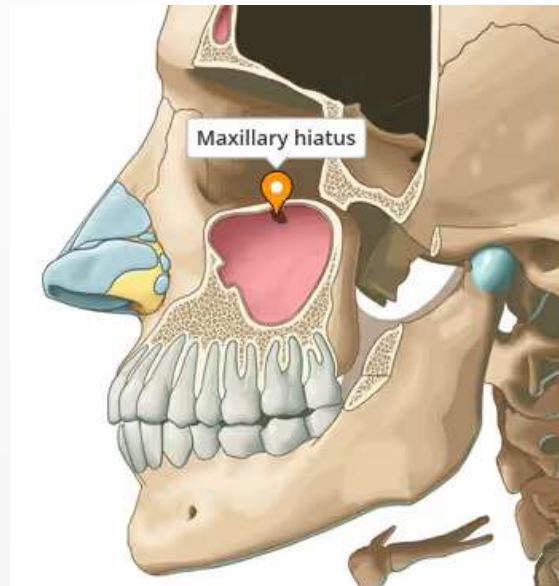
**А. Гайморової пазухи**

В. Клиноподібної пазухи

С. Середні комірочки решітчастої пазухи

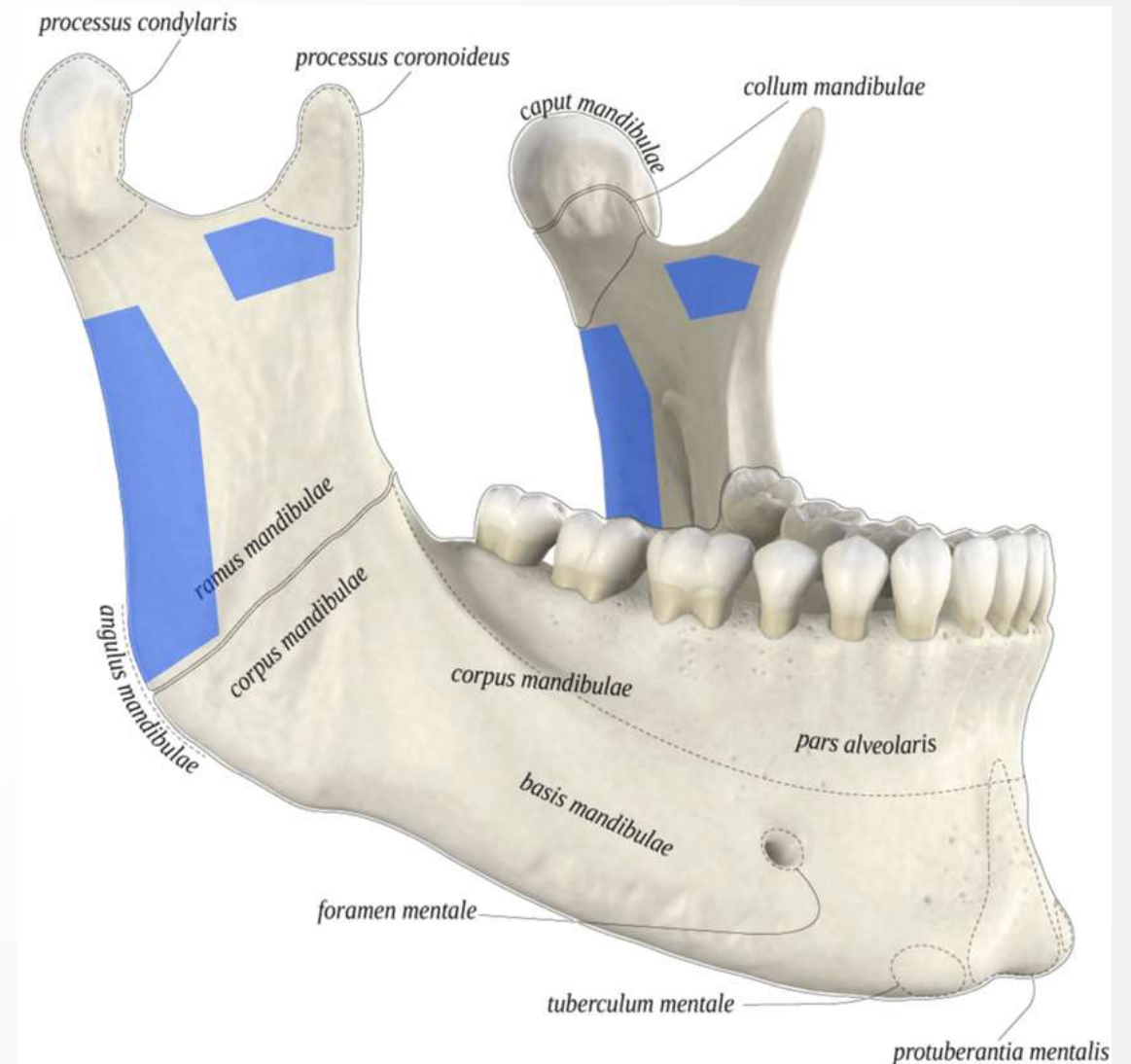
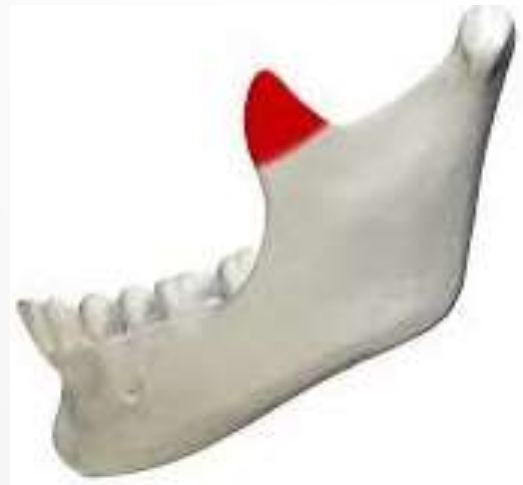Д. Задні комірочки решітчастої пазухи

Е. Лобової пазухи



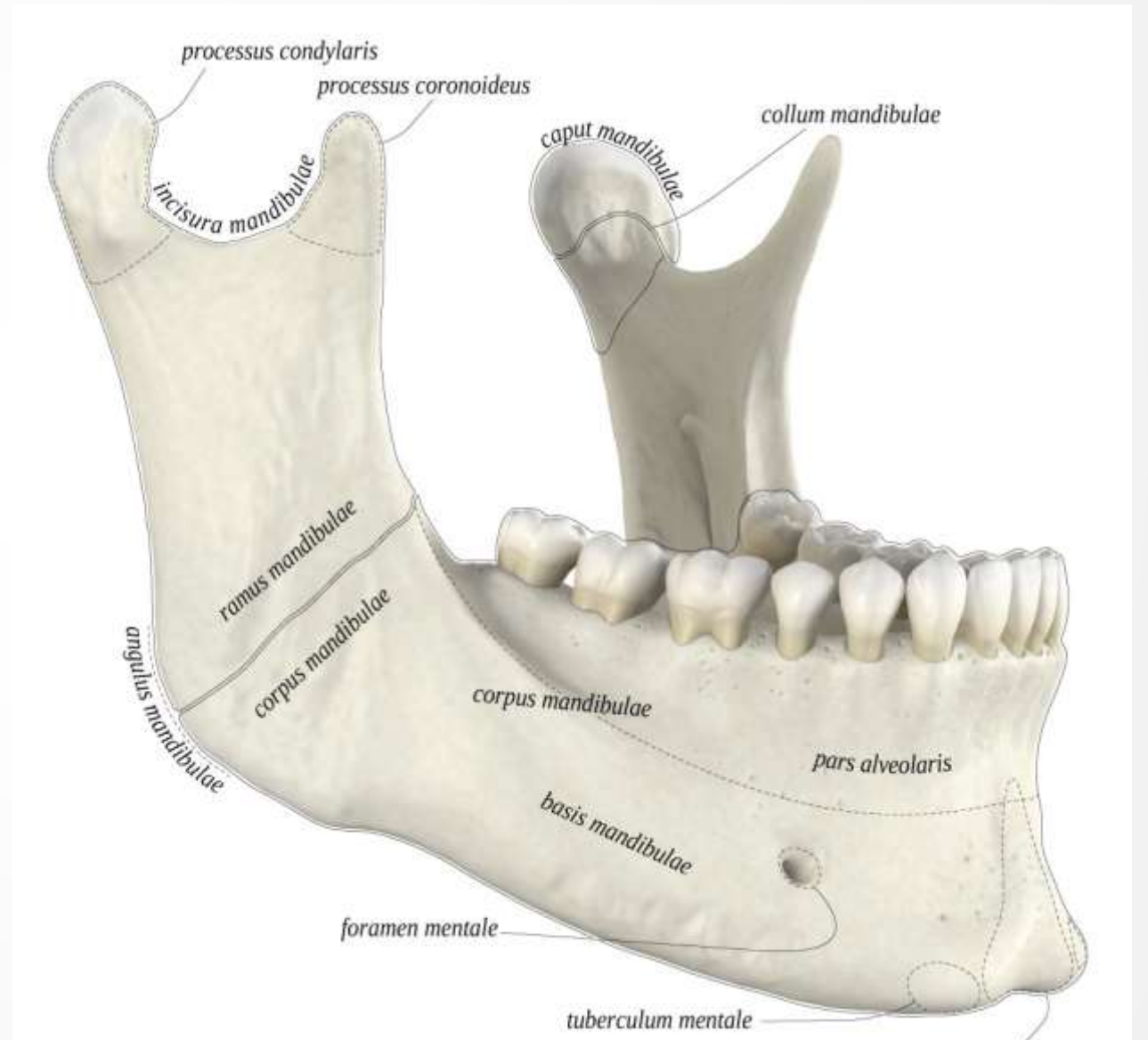
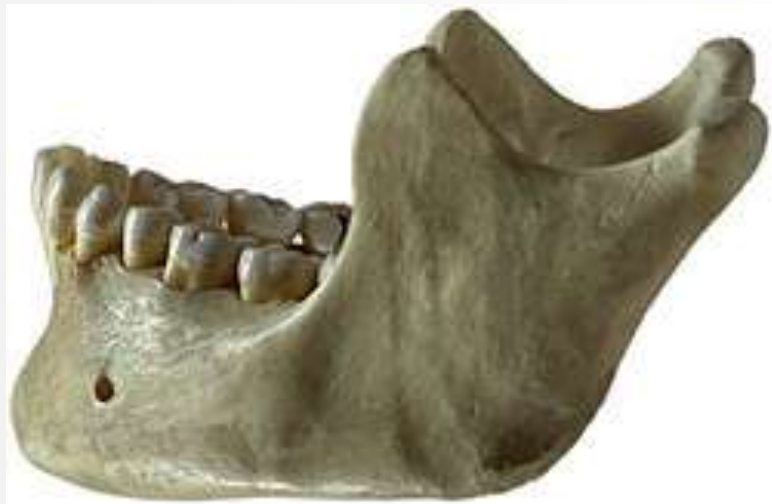\*Машина швидкої медичної допомоги доставила в лікарню чоловіка з черепно-мозковою травмою. Після рентгенологічного дослідження лікар встановив **перелом кістки черепа**. Лінія перелому проходить через **вінцевий відросток**. Яка кістка травмована?

- А.Верхня щелепа
- В.Нижня щелепа**
- С.Лобова кістка
- Д.Піднебінна кістка
- Е.Вилична кістка



\*У потерпілого з вогнепальним пораненням куля пройшла крізь кістку черепа біля **підборідного отвору**. Яка кістка пошкоджена?

- А. Нижня щелепа**
- В. Верхня щелепа
- С. Лобова
- Д. Піднебінна
- Е. Вилична



\*У постраждалого травма верхньої щелепи з пошкодженням підчоямкового отвору. Яка поверхня щелепи ушкоджена?

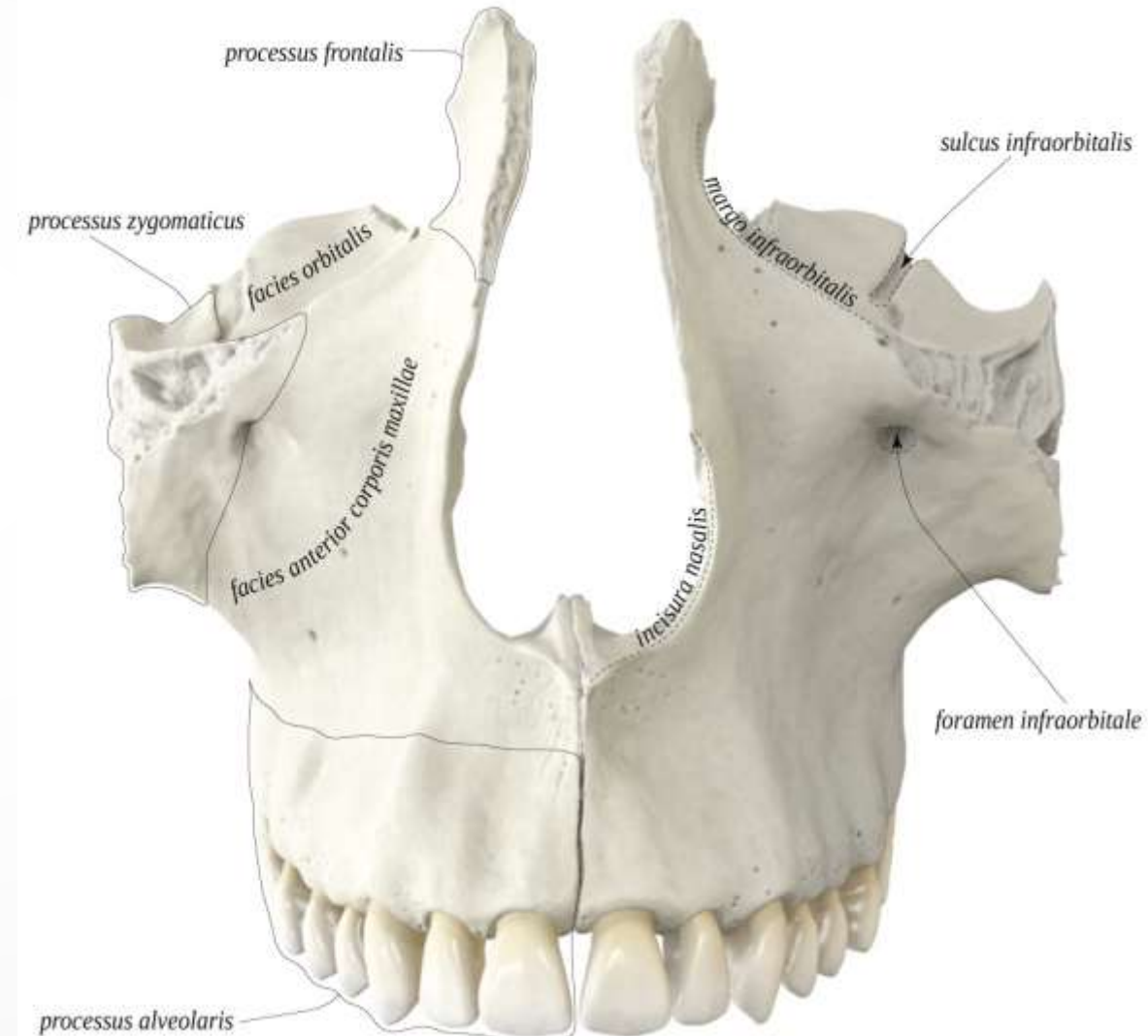
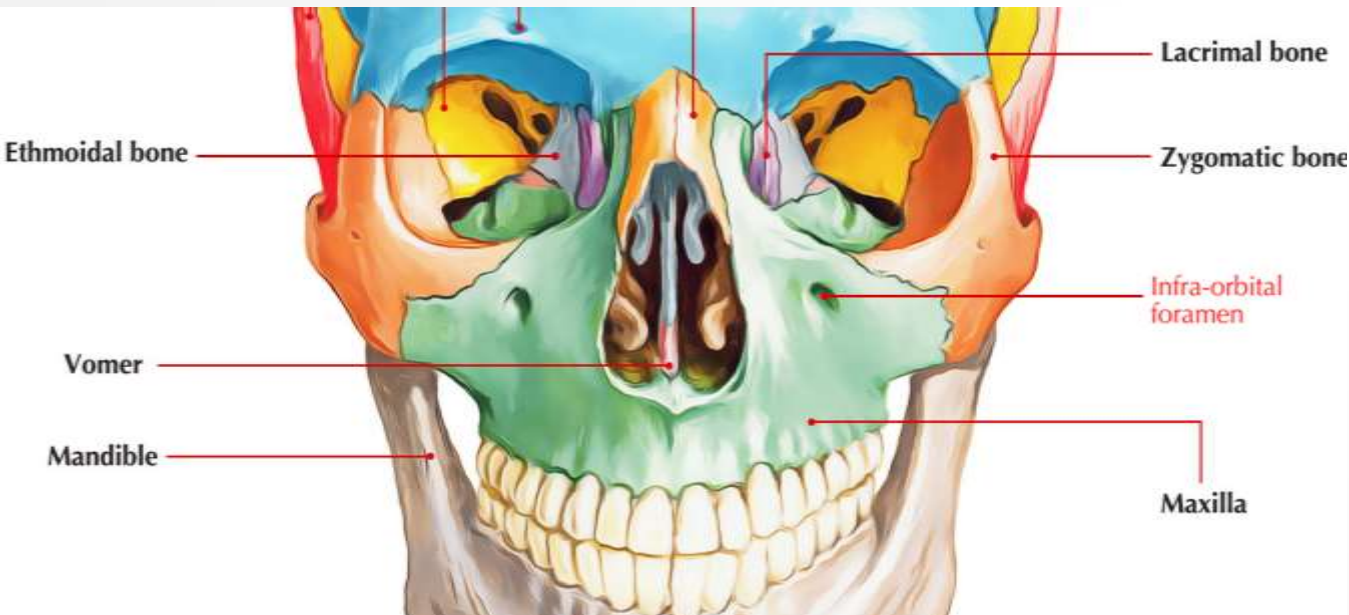
А. Передня

В. Носова

С. Очна

Д. Підскронева

Е. Задня



\*У потерпілого правосторонній перелом **середньої третини нижньої щелепи**. Який канал може бути ушкоджений?

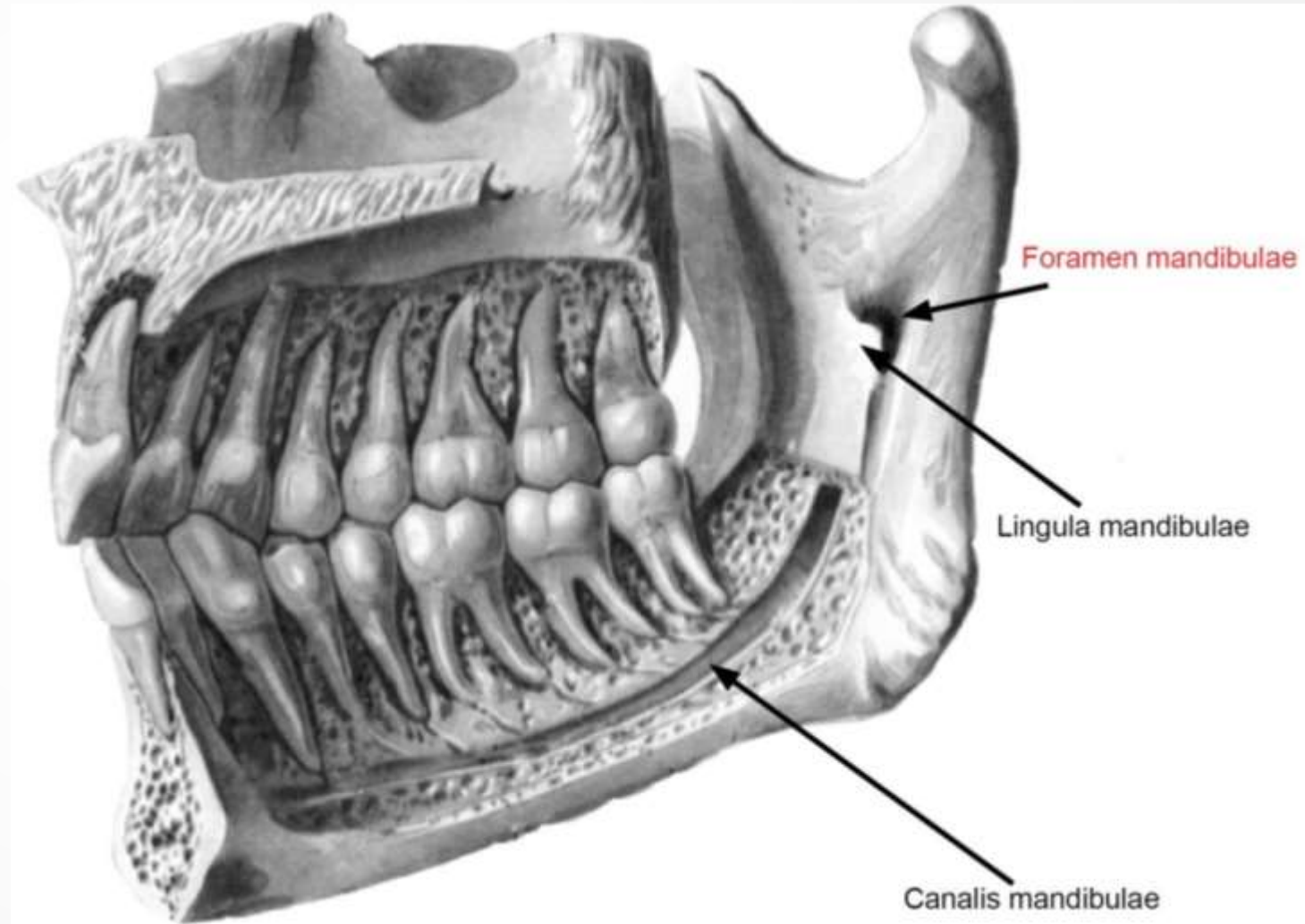
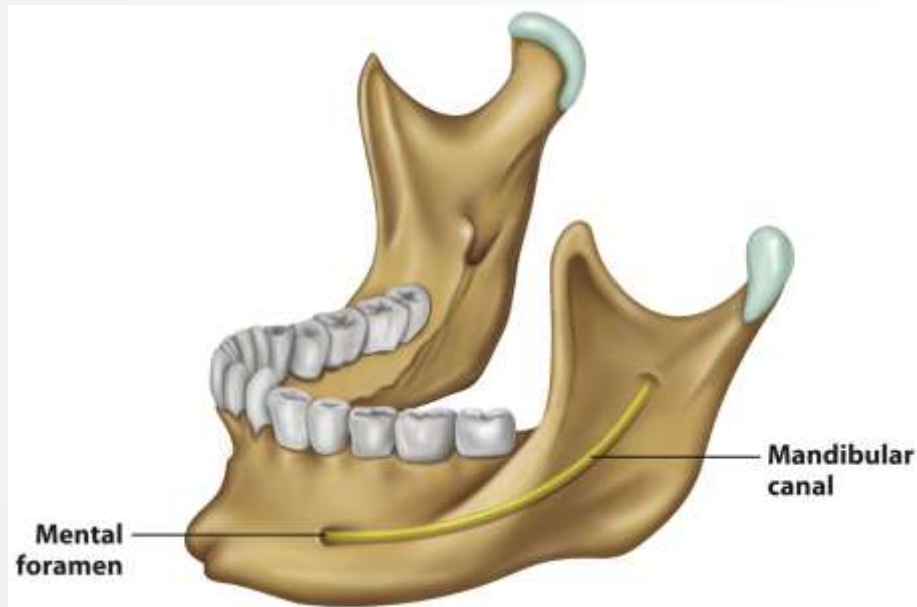
**A. Нижньощелепний**

B. Нижній очноямковий

C. Малий піднебінний

D. Великий піднебінний

E. Крилоподібний



\* На рентгенограмі діагностовано перелом кістки, лінія перелому проходить вздовж **щелепно-під'язикової лінії**. Яка кістка пошкоджена?

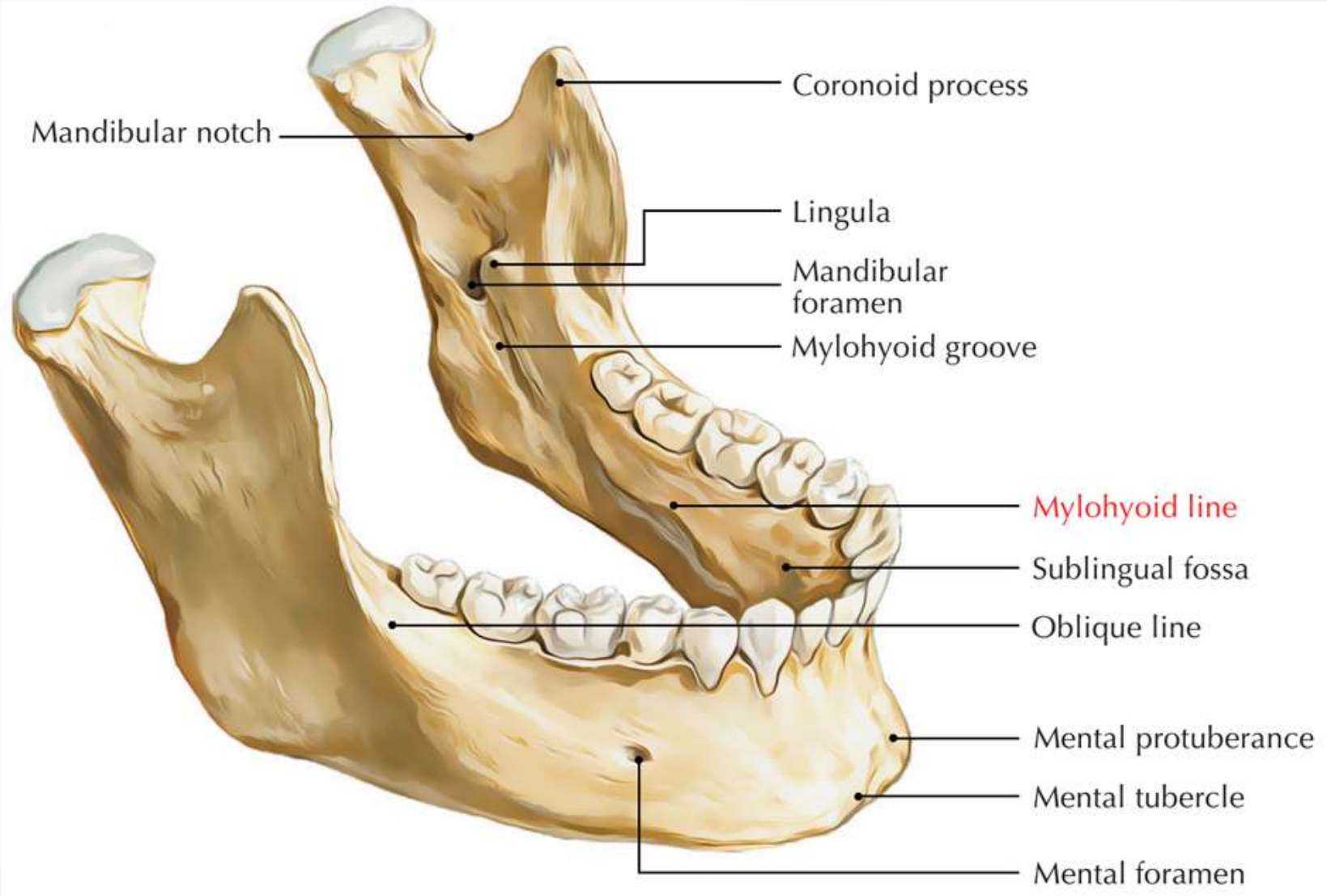
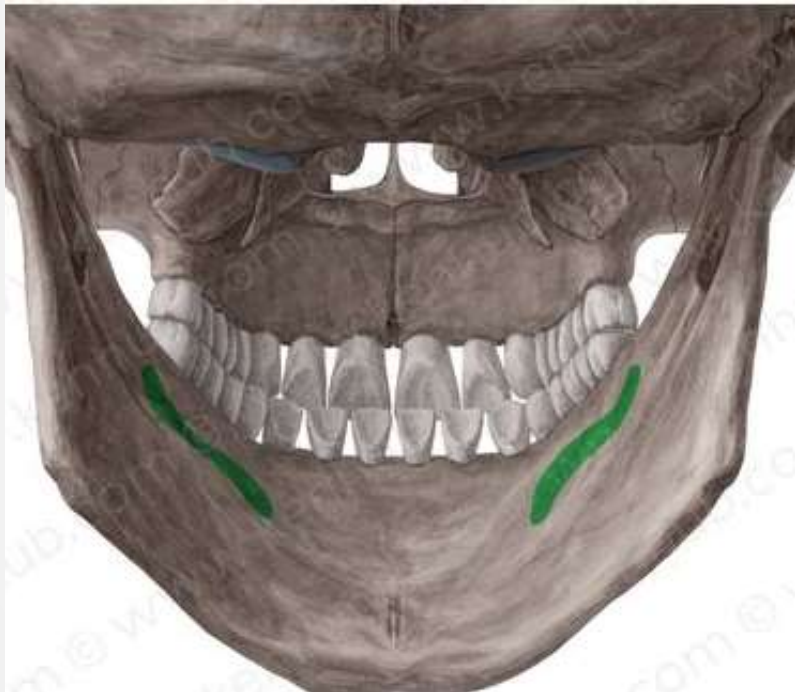**A. Нижня щелепа**

B. Сконева

C. Верхня щелепа

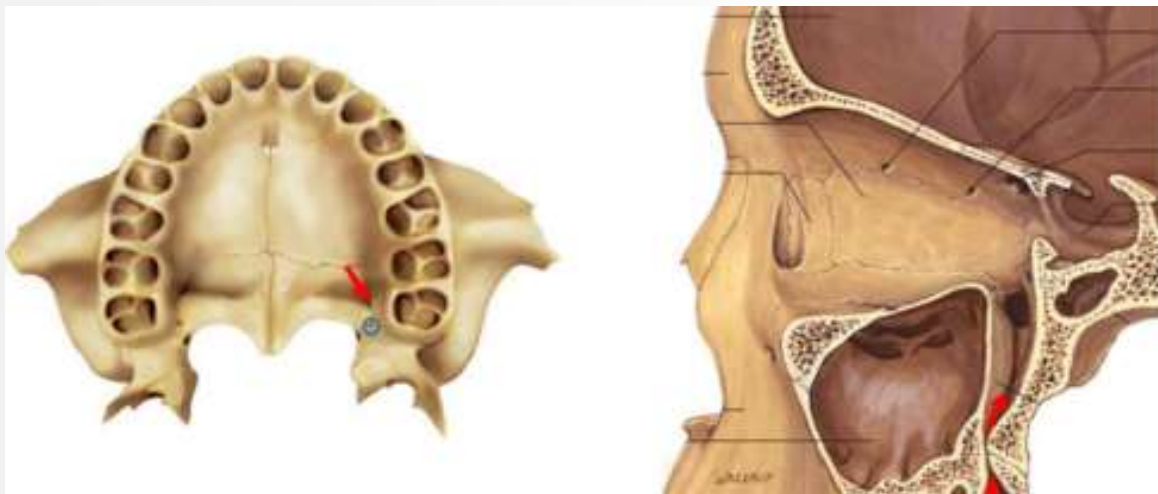
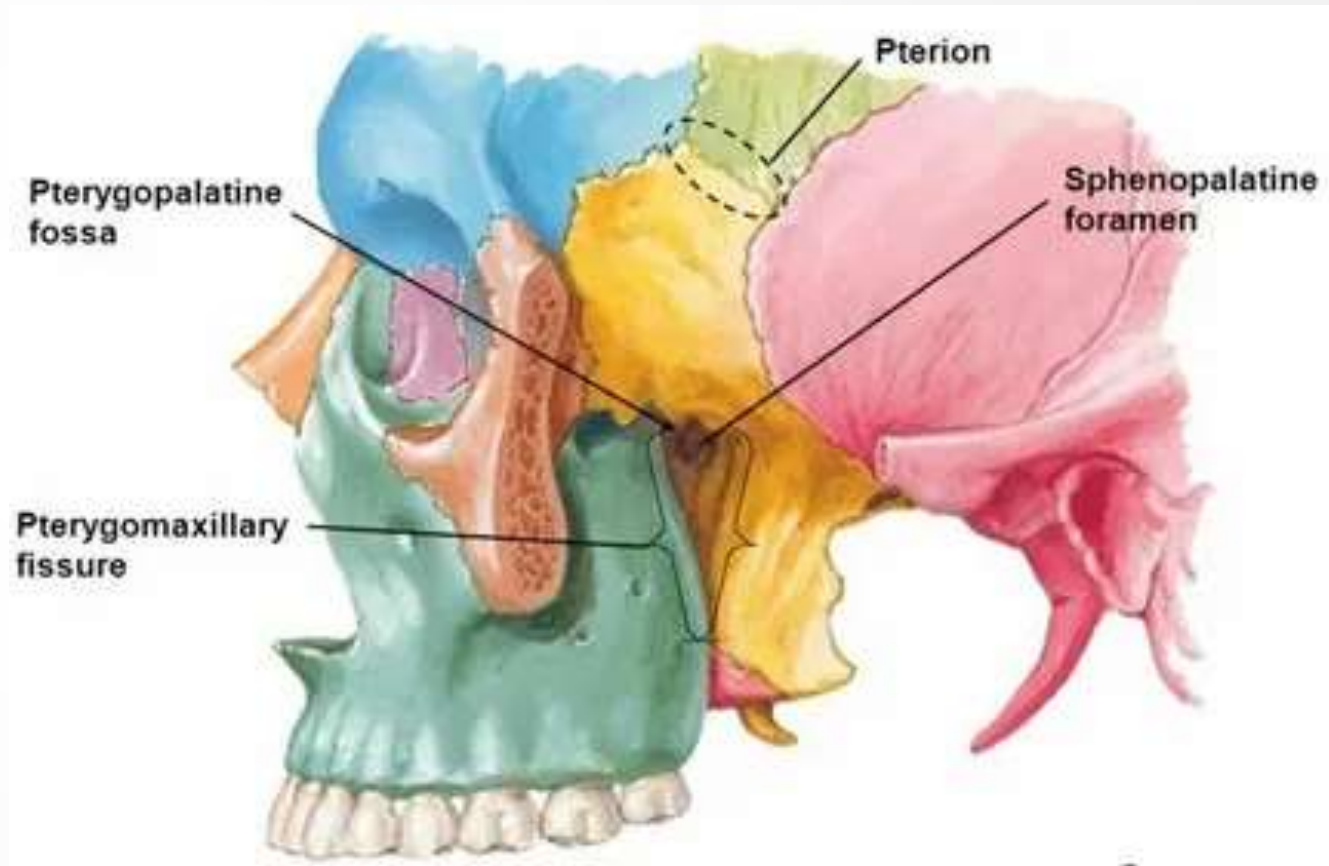
D. Тім'яна

E. Потилична



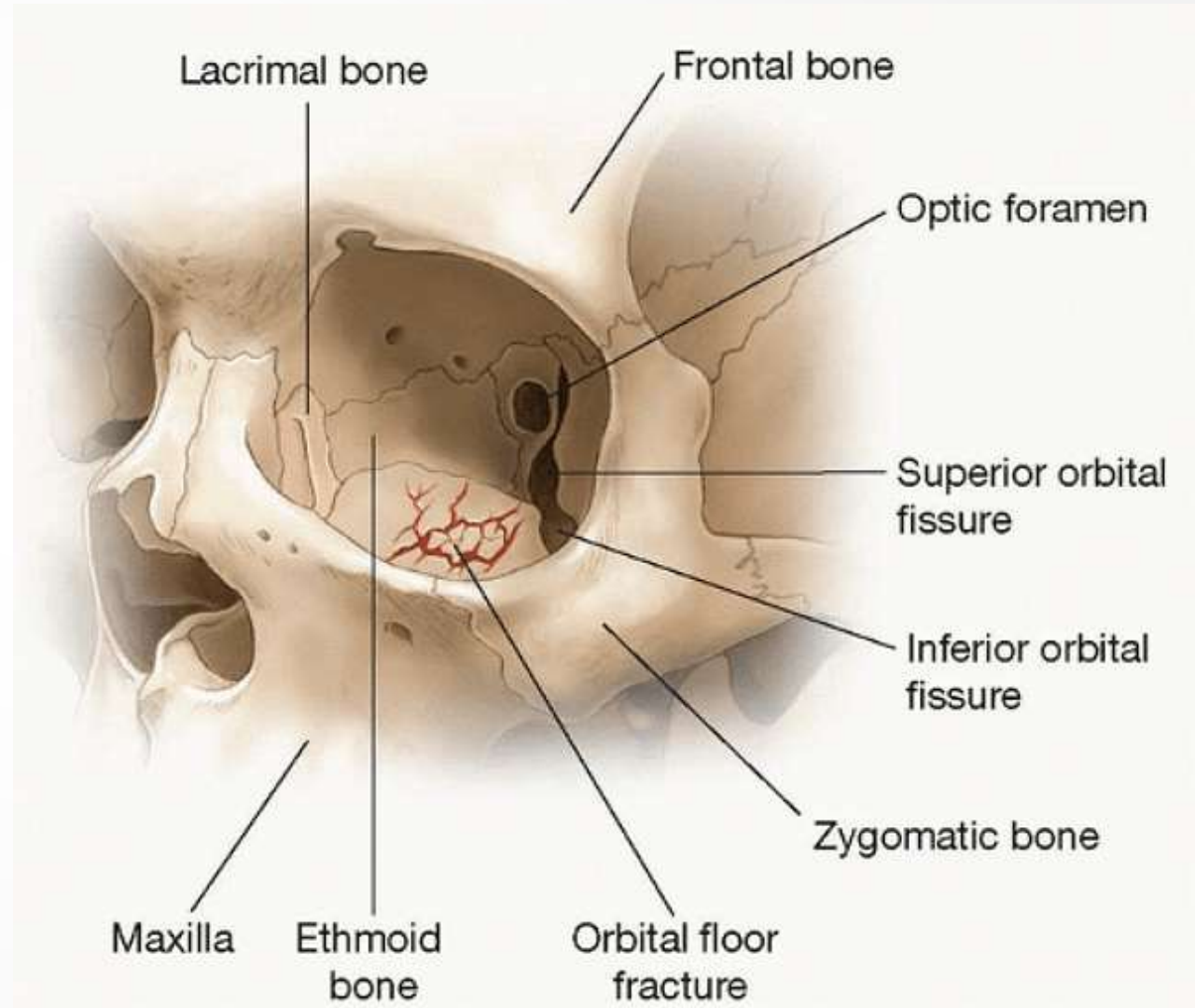
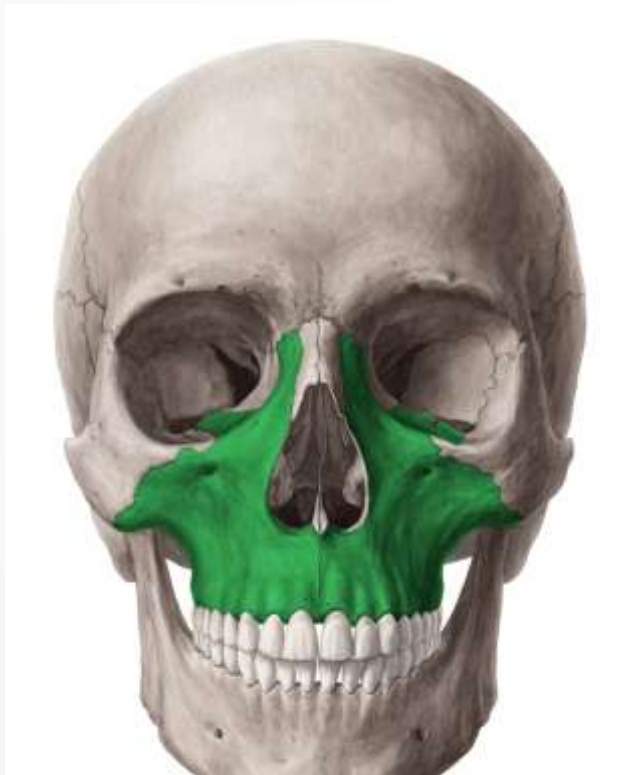\*Лікарю-стоматологу для знеболення необхідно ввести анестетик у **крило-піднебінну ямку** із ротової порожнини. В ділянці якої анатомічної структури потрібно робити ін'єкцію?

- A. Великий піднебінний отвір
- B. Піднижньоочноямковий отвір
- C. Різцевий канал
- D. Нижньощелепний отвір
- E. Підборідний отвір



\*Хворого госпіталізовано з **остеомієлітом верхньої щелепи**, внаслідок чого відбулося розплавлення **стінки орбіти**. Яка стінка очної ямки пошкоджена?

- А. Нижня**
- В. Медіальна**
- С. Верхня**
- Д. Латеральна**
- Е. Задня**



\*Під час рентгенівського дослідження була виявлена деформація **нижньої стінки правої очниці**. Який **параназальний синус** найімовірніше уражений?

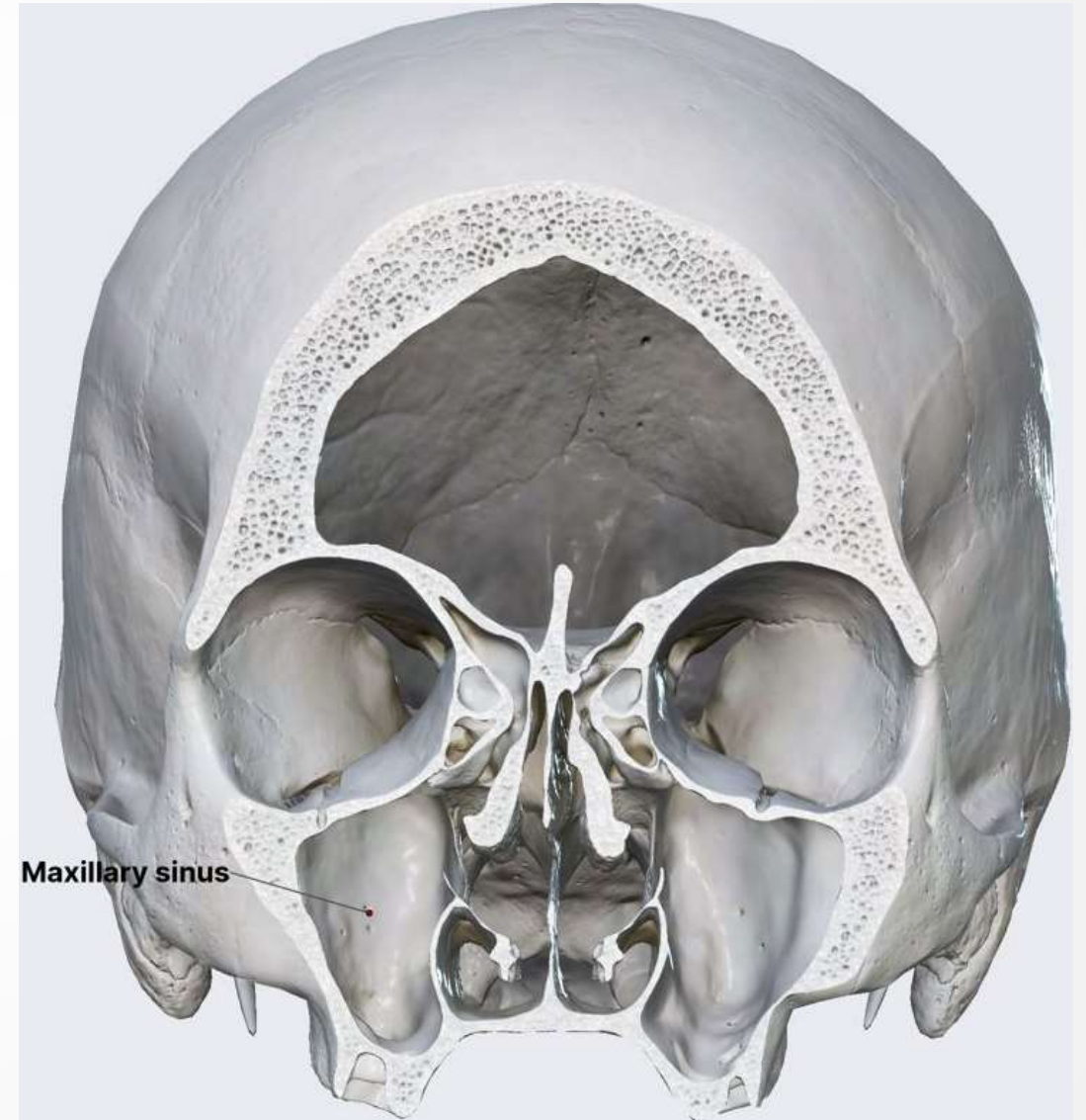
**А. Права верхньощелепна пазуха**

В. Клиноподібна пазуха

С. Лобна пазуха

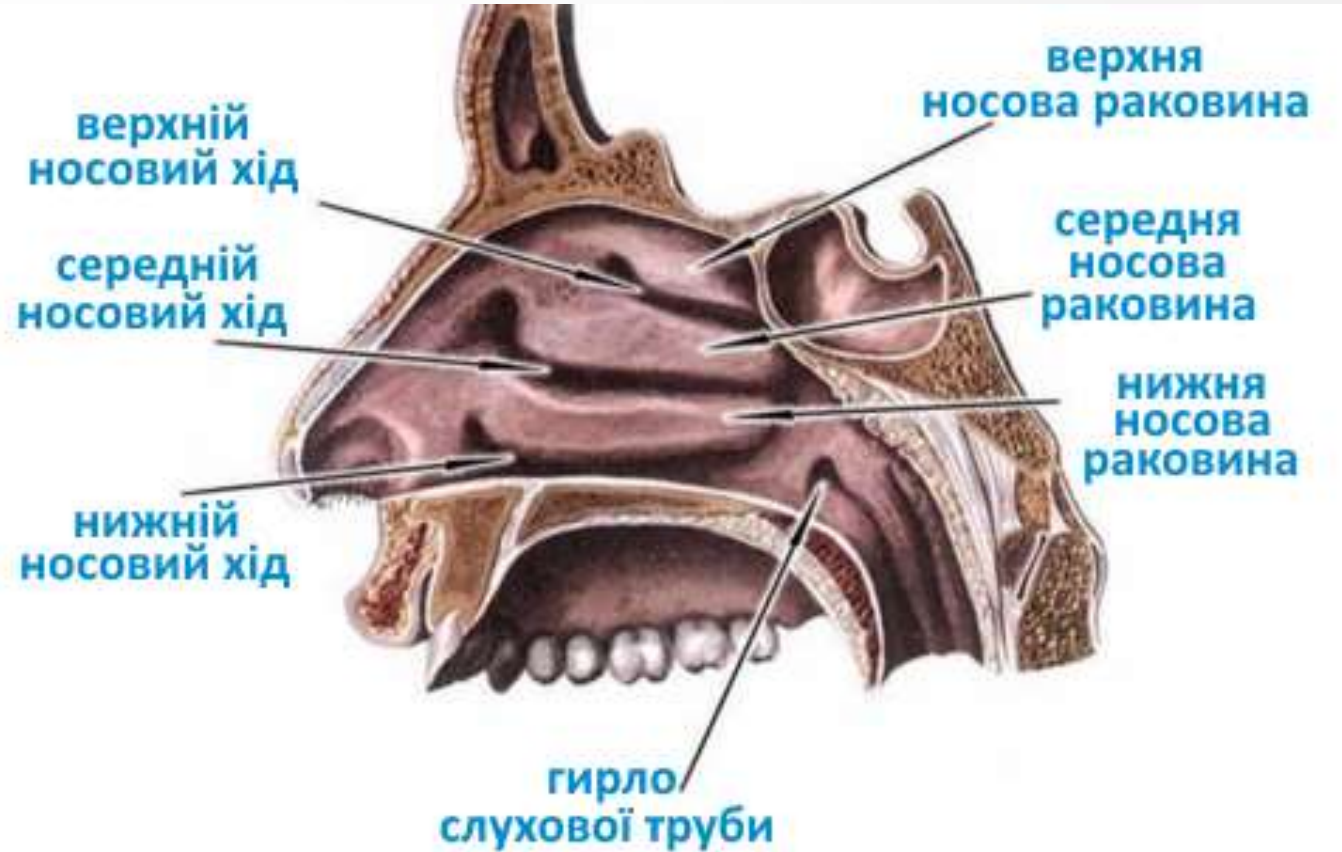
Д.Правий решітчастий лабіринт

Е. Лівий решітчастий лабіринт



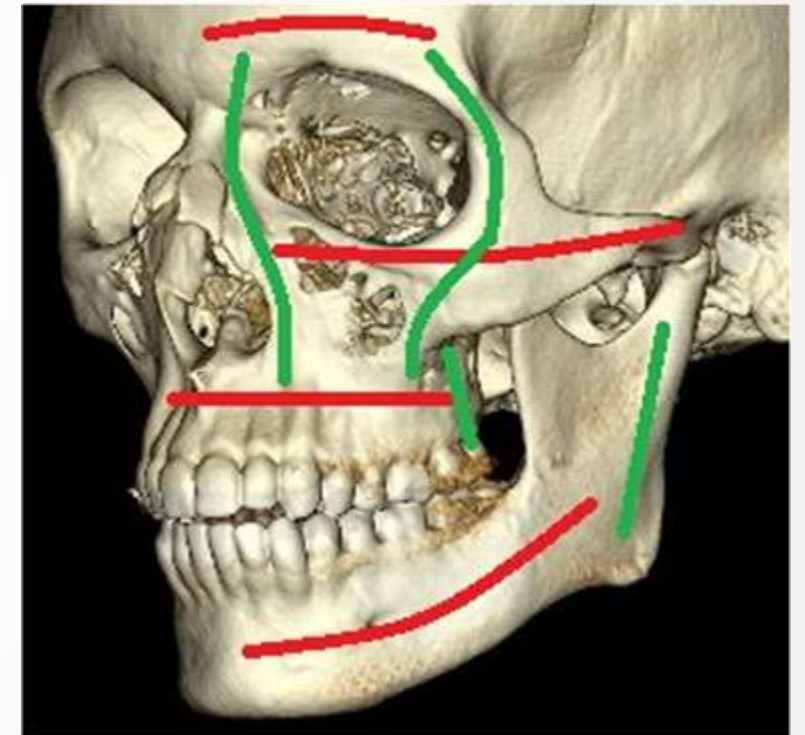
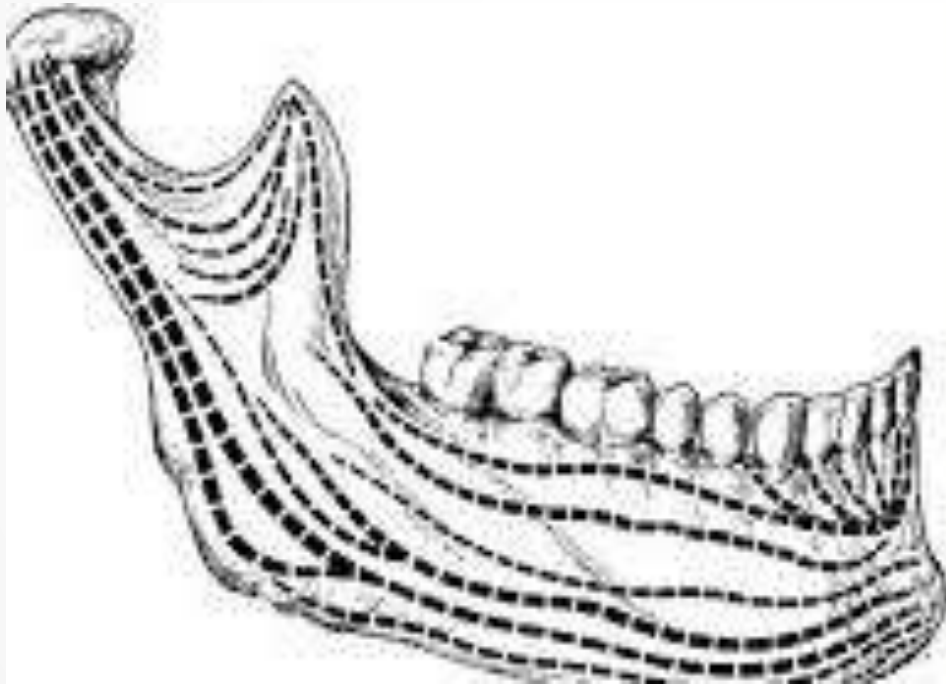
\*У хворого ускладнення нежиті. Рентгенологічно встановлено скупчення гною у **верхньощелепній пазусі зліва**. У який носовий хід виділяється **гній**?

- A. У лівий середній носовий хід
- B. У правий нижній носовий хід
- C. У правий верхній носовий хід
- D. У правий загальний носовий хід
- E. У правий носоглотковий хід



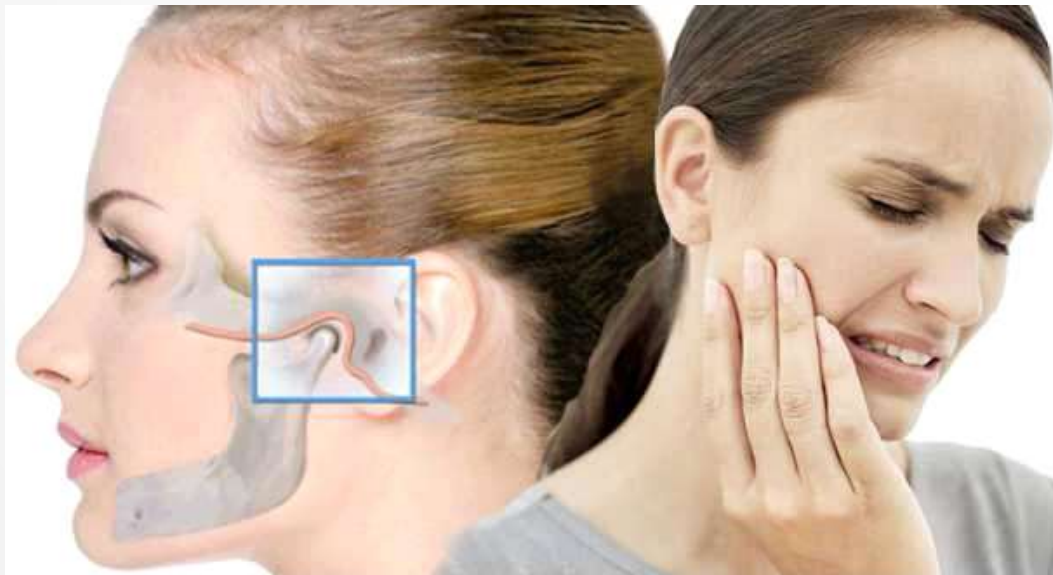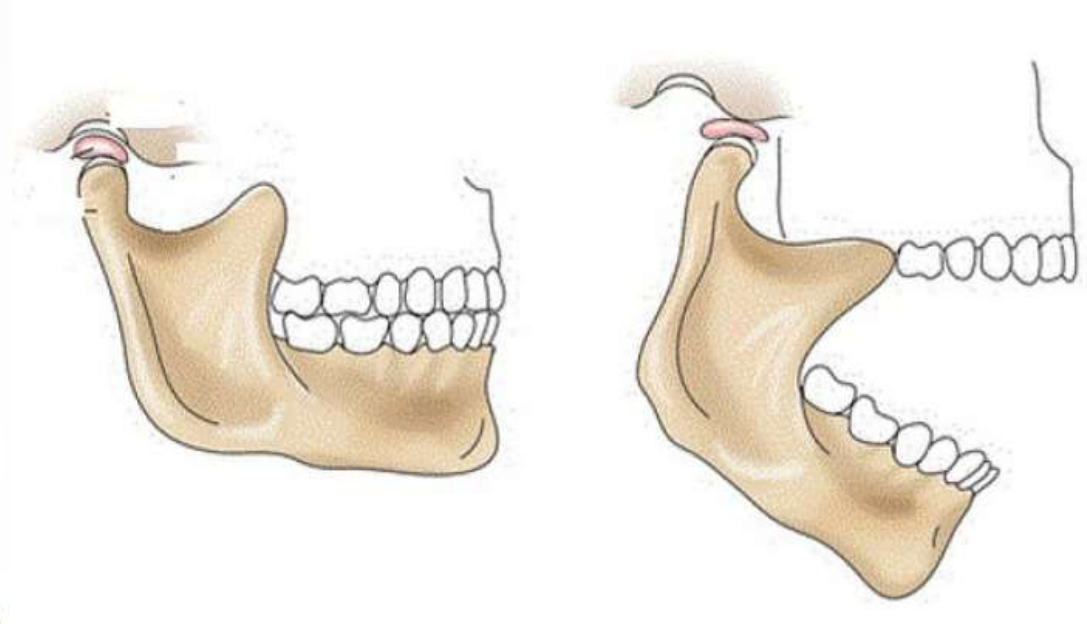
\*При обстеженні пацієнта в відділенні щелепно-лицевої хірургії, лікар вивчає **контрфорси нижньої щелепи**. Скільки основних контрфорсів вона має?

- A. 2
- B. 1
- C. 3
- D. 4
- E. 5



\*У хворого відкритий рот, він не може його закрити і **членороздільно говорити**. Яке ураження у хворого?

- A. Вивих нижньої щелепи
- B. Стрес
- C. Перелом нижньої щелепи
- D. Параліч жувальних м'язів
- E. Ураження рухового центру мови



\* У хворої дитини 10 днів від народження провели операцію з приводу **розщеплення верхньої губи** (“заяча губа”). Розщеплення верхньої губи є наслідком:

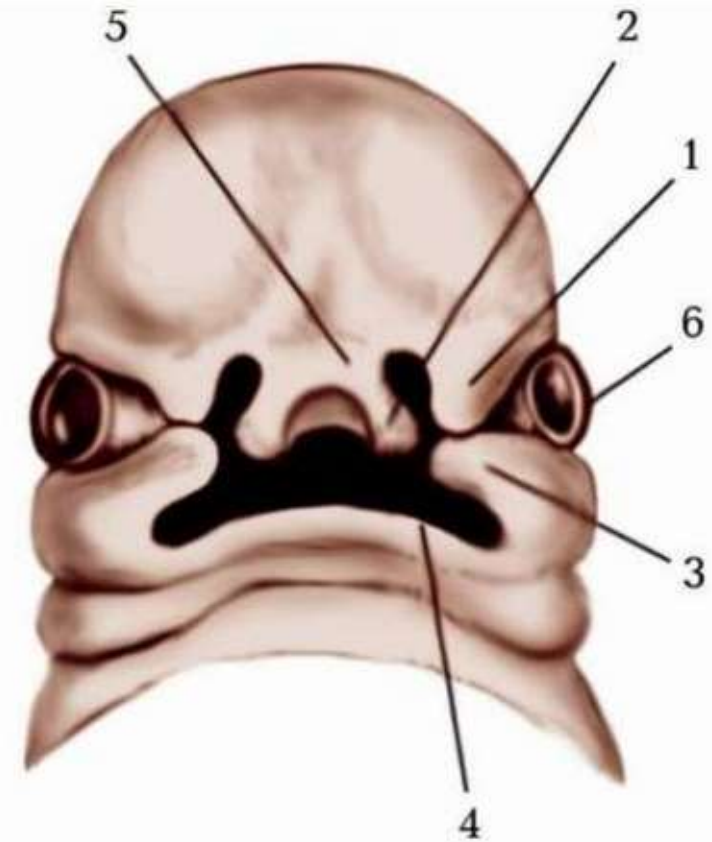
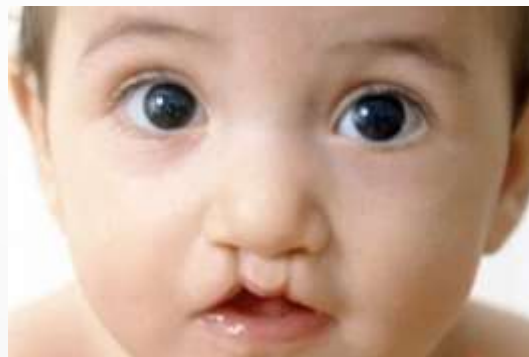**A Незрощення лобового і верхньощелепних відростків I-ої зябрової дуги**

**B Незрощення піднебінних валиків верхньощелепних відростків I-ої зябрової дуги**

**C Незрощення другої зябрової дуги**

**D Незрощення третьої зябрової дуги**

**E Незрощення верхньо- і нижньощелепних відростків I-ої зябрової дуги**

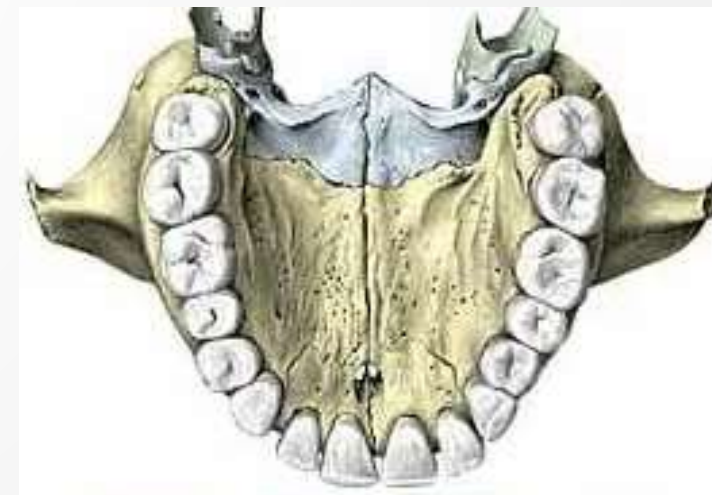
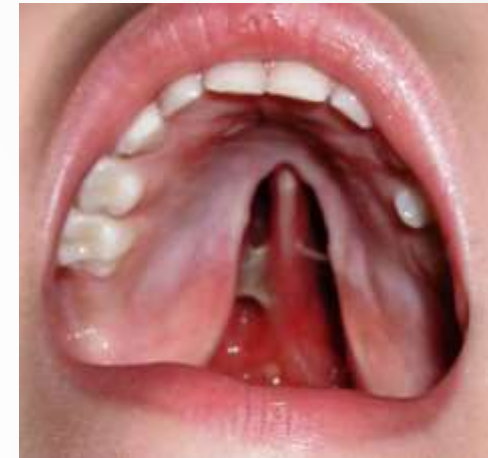
**Голова зародка людини (вигляд спереду):**

1. бічний носовий відросток;
2. середній носовий відросток;
3. верхньощелепний відросток;
4. нижньощелепний відросток;
5. лобний відросток;
6. зачаток ока.

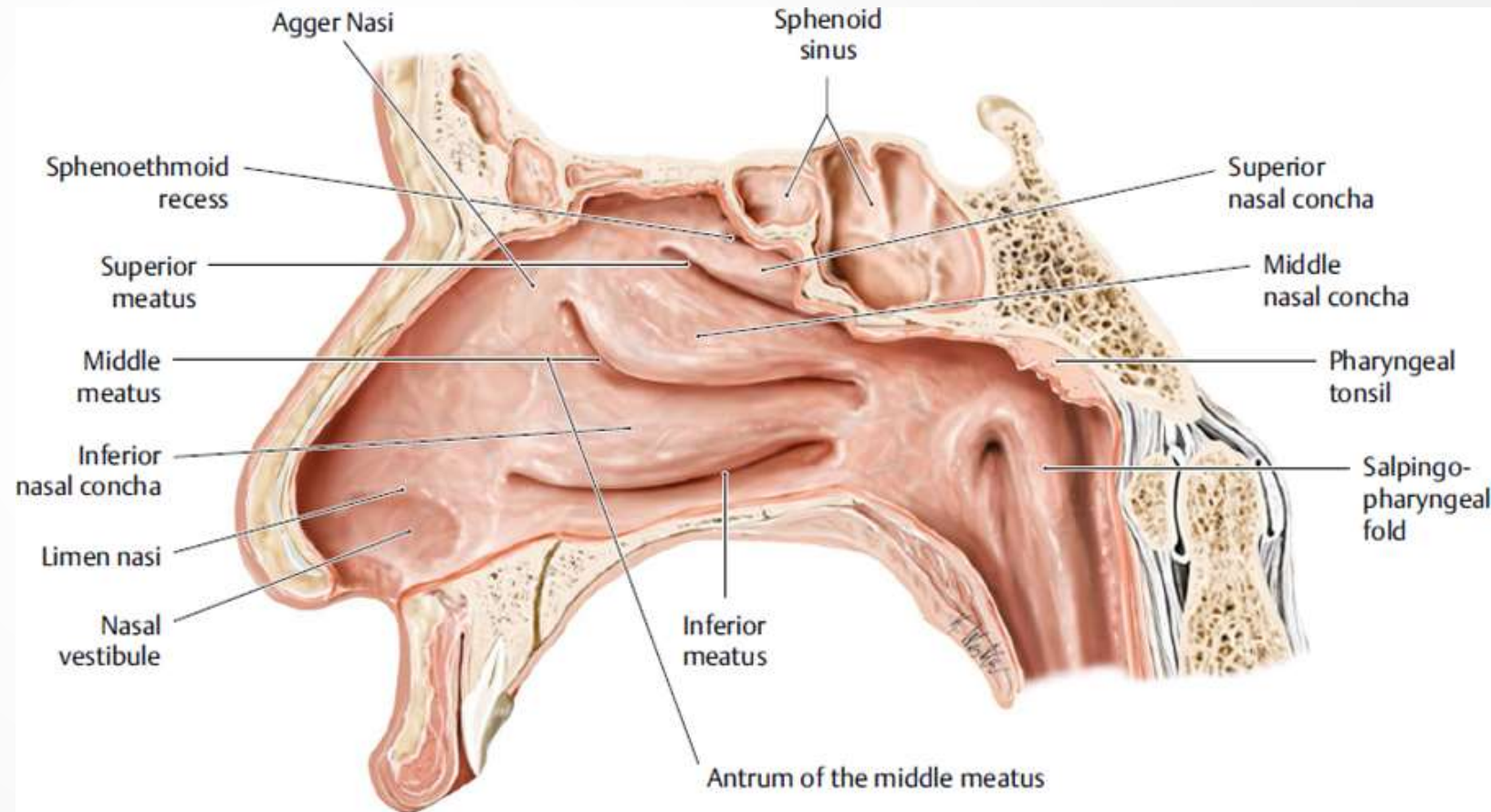
\* У відділення хірургічної стоматології поступила новонароджена дівчинка, яка при смоктанні починала поперхатися. При обстеженні виявлена **розщілина твердого піднебіння**, яка була наслідком незрощення середнього лобового відростка з верхньощелепним відростком I-ої зябрової дуги. В якій ділянці піднебіння знаходилась розщілина? Між:

- A **Os incisivum et processus palatinus maxillae**
- B Processus palatinus maxillae dextrae et sinistrae
- C Lamina horizontalis os palatinum dextrum et sinistrum
- D Processus palatinus maxillae et lamina horizontalis os palatinum
- E В ділянці canalis incisivus



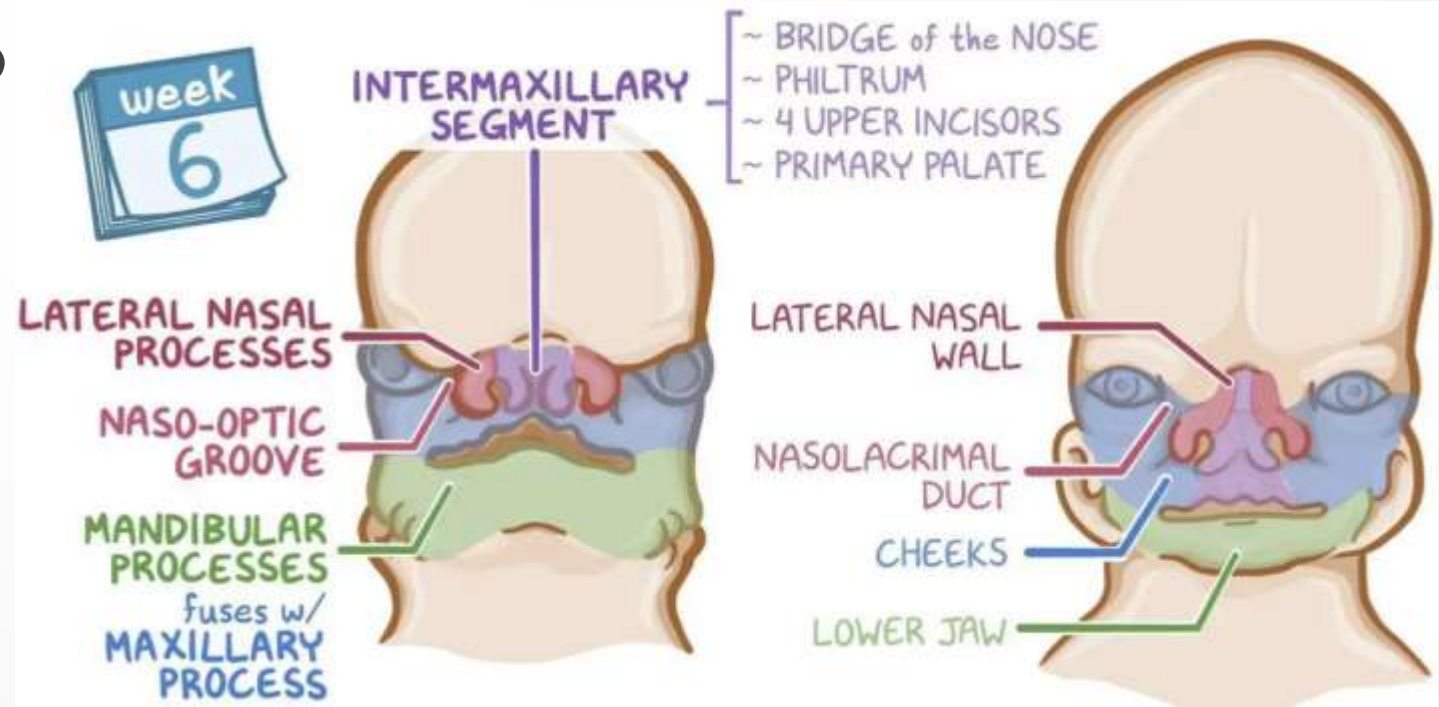
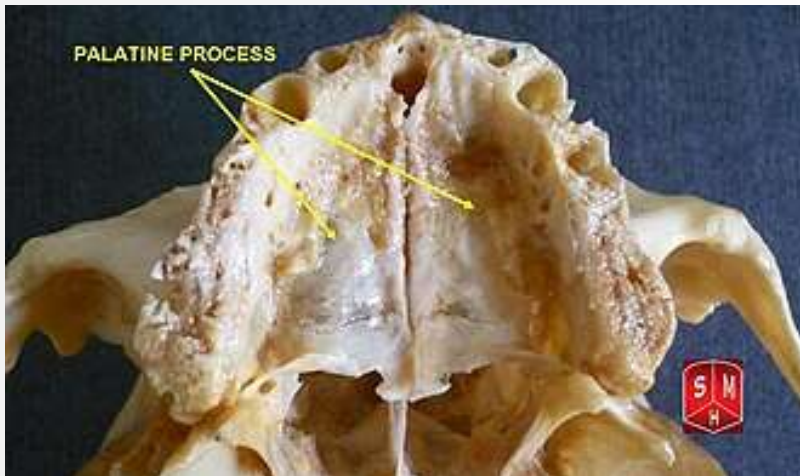
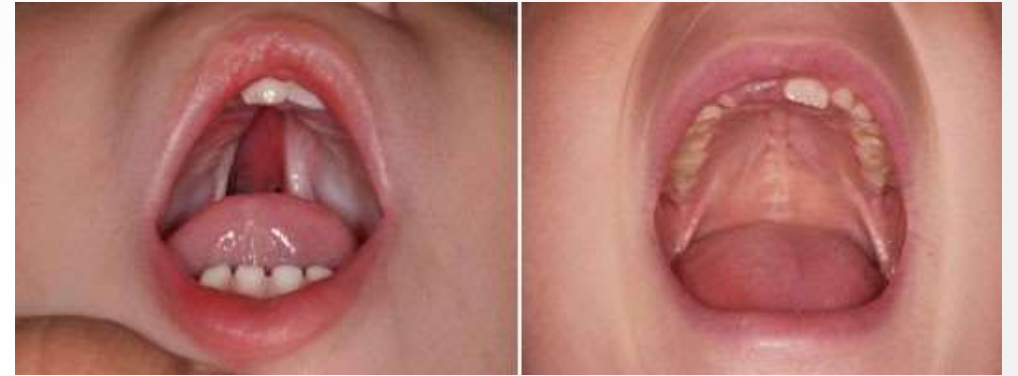\* Хворий поступив у ЛОР-відділення з діагнозом **гайморит** (запалення **верхньощелепної пазухи**). Яким чином інфекція могла проникнути в гайморову пазуху?

- A. Через середній носовий хід
- B. Через передню черепну ямку
- C. Через верхній носовий хід
- D. Через середню черепну ямку
- E. Через нижній носовий хід



\* У дитини встановлена вроджена розщілина верхньої губи (“заяча губа”) та переднього відділу піднебіння (“вовча паща”). Незрошення яких відростків викликаний цей дефект?

- A. Носового, піднебінного
- B. Верхньощелепного, лобового
- C. Піднебінного, нижньощелепного
- D. Нижньощелепного, носового
- E. Носового, лобового



\* У хворого рідка їжа через **верхню стінку ротової порожнини** потрапляє у носову порожнину внаслідок ушкодження кісткового утвору. Який анатомічний утвір ушкоджений?

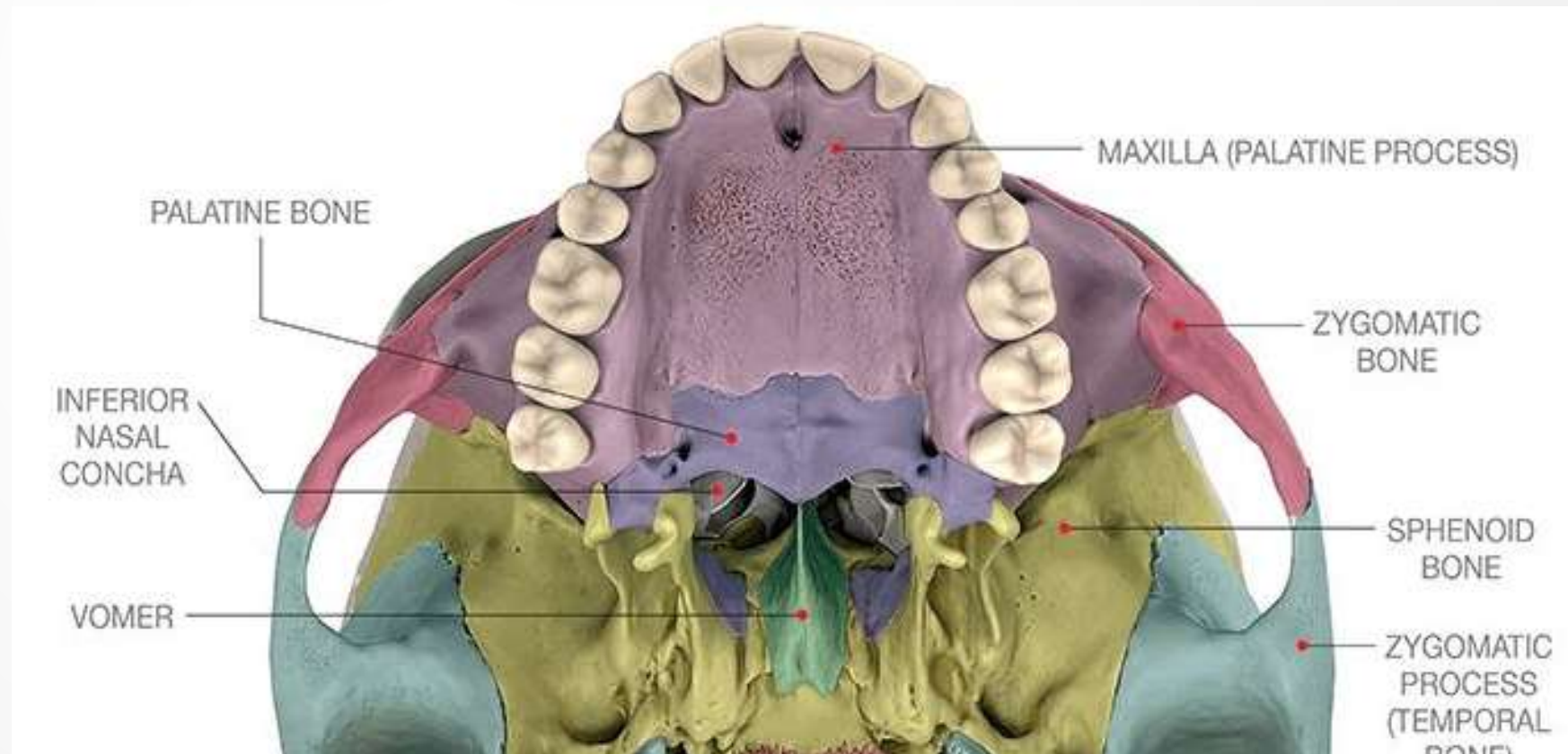
А. Глотковий отвір слухової труби (трубний валик).

**В. Тверде піднебіння.**

С. М'яке піднебіння.

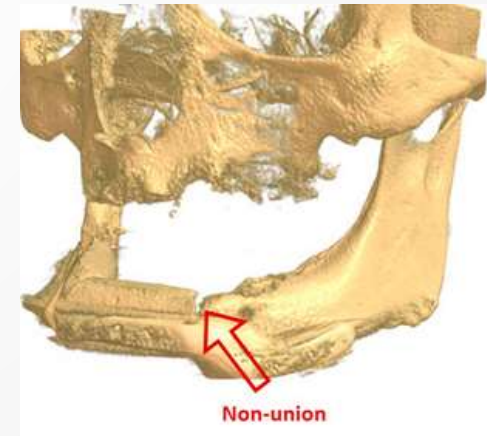
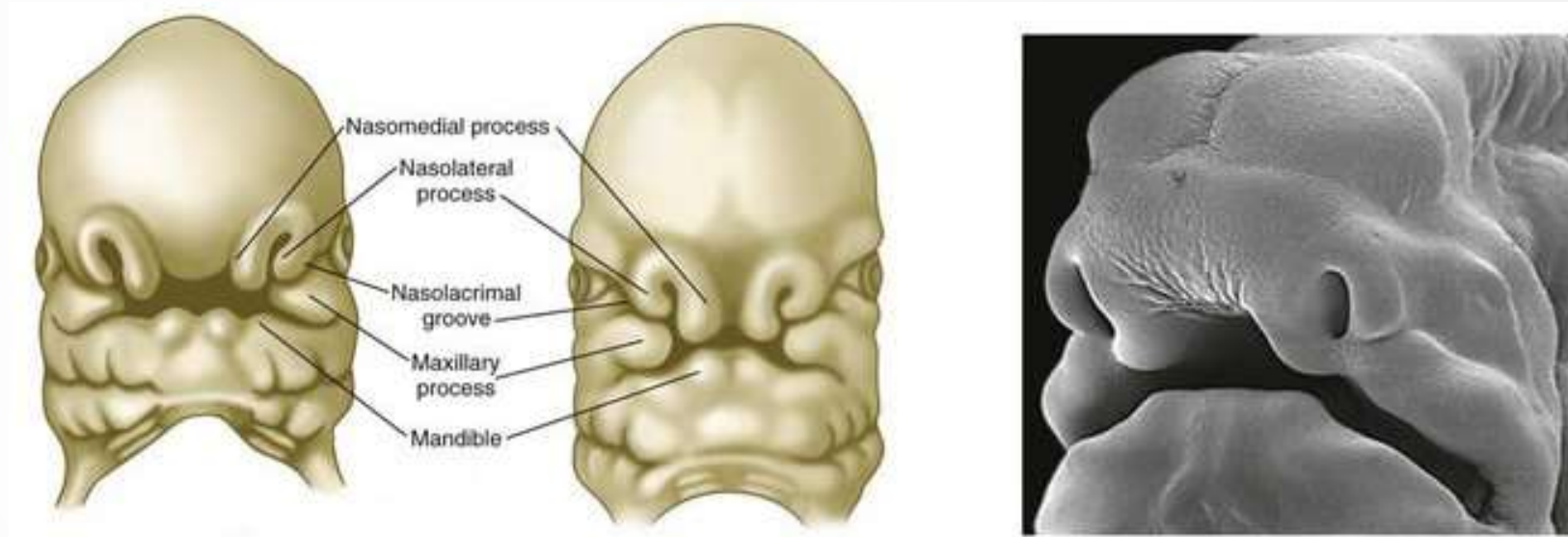
Д. Корінь язика.

Е. Коловий м'яз рота.



\* У новонародженого є дефект у вигляді **серединної розщілини нижньої щелепи**. Незрощення яких відростків призводить до таких аномалій розвитку?

- A. Нижньощелепних
- B. Верхньощелепних
- C. Піднебінних
- D. Лобових
- E. Виличних



\* У хворого гайморитом порушено **сполучення верхньощелепної пазухи з середнім носовим ходом**. Яке утворення в нормі забезпечує надходження повітря з носового ходу до гайморової пазухи?

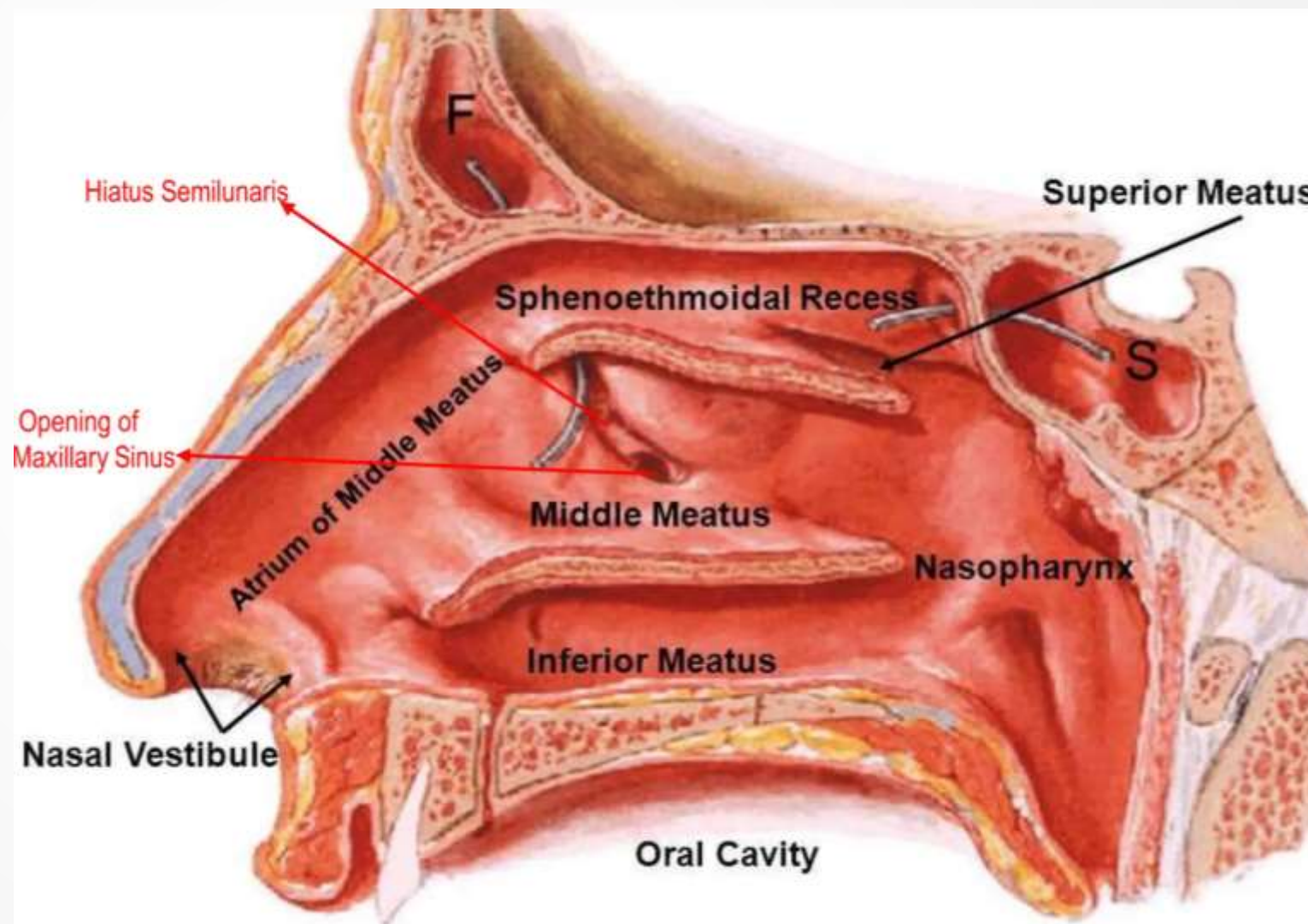
A. Hiatus semilunaris

B. Infundibulum ethmoidale

C. Foramina ethmoidalia

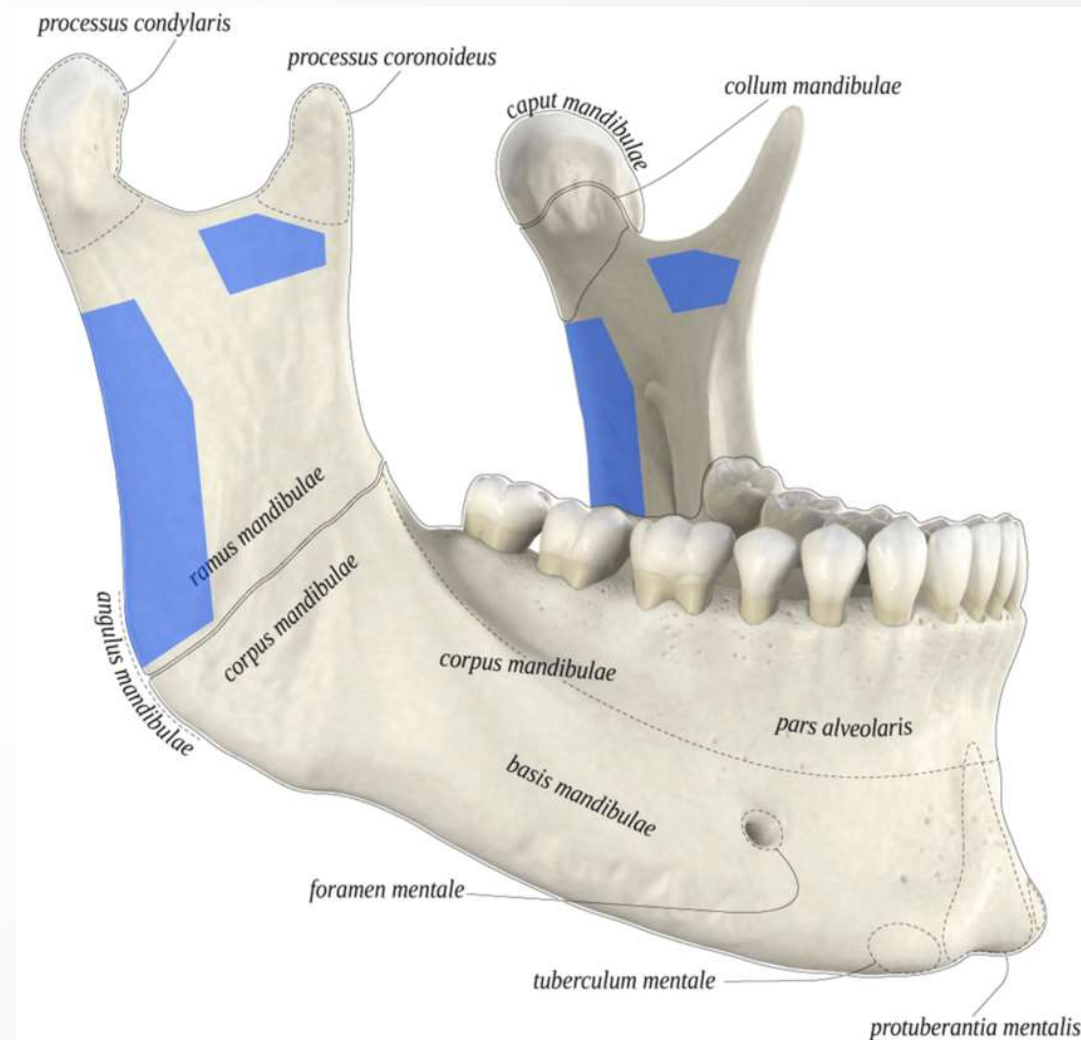
D. Recessus sphenopalatinus

E. Canalis nasolacrimalis



\* У хірургічне відділення доставлено чоловіка, 22 років, з вогнепальним пораненням голови. Встановлено ушкодження **шийки нижньої щелепи** (collum mandibulae). Який відросток нижньої щелепи ушкоджений?

- A. Виростковий відросток (processus condylaris).
- B. Вінцевий відросток (processus coronoideus).
- C. Верхня підборідна ость (spina mentalis superior).
- D. Язичок нижньої щелепи (lingula mandibulae).
- E. Нижня підборідна ость (spina mentalis inferior)



\* До хірурга звернулась жінка з гнійним запаленням шкіри в ділянці підочноямкового отвору. Лікар прогнозує можливість поширення запалення в очну ямку.

Через який анатомічний утвір можливо поширення інфекції в даному випадку?

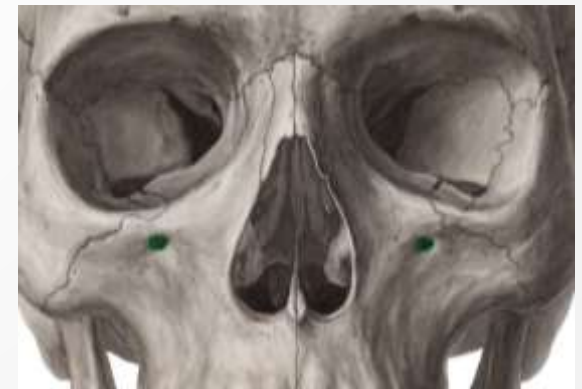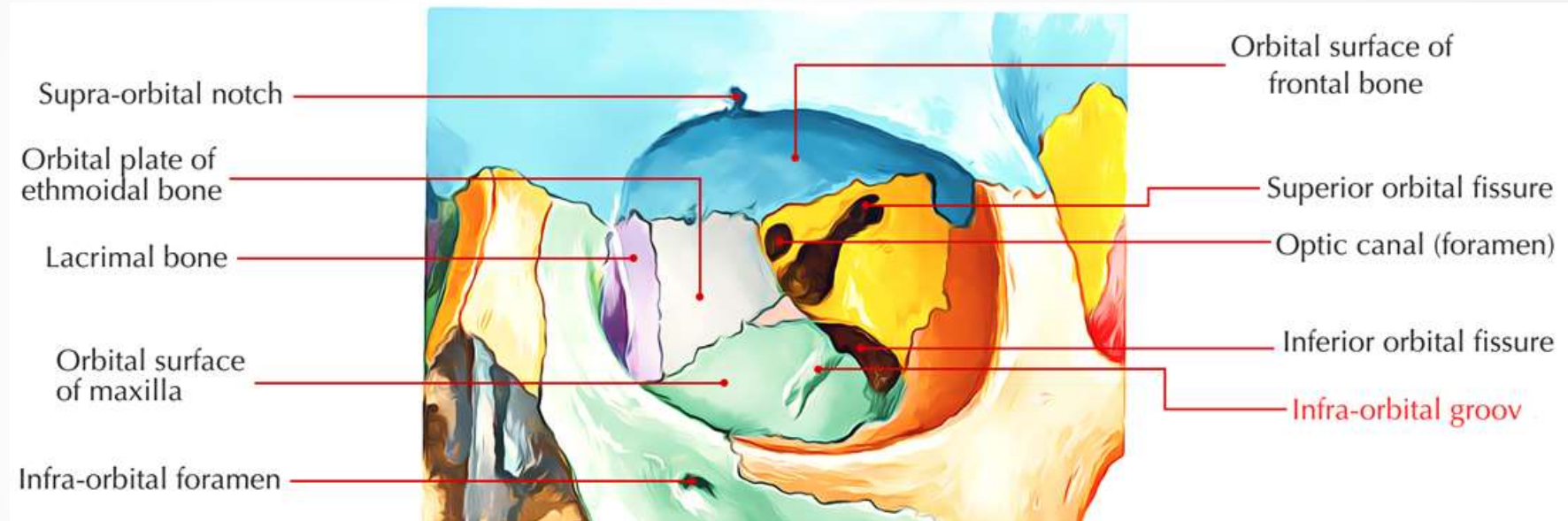
A. Canalis incisivus.

B. Canalis pterygoideus.

C. Canalis nasolacrimalis.

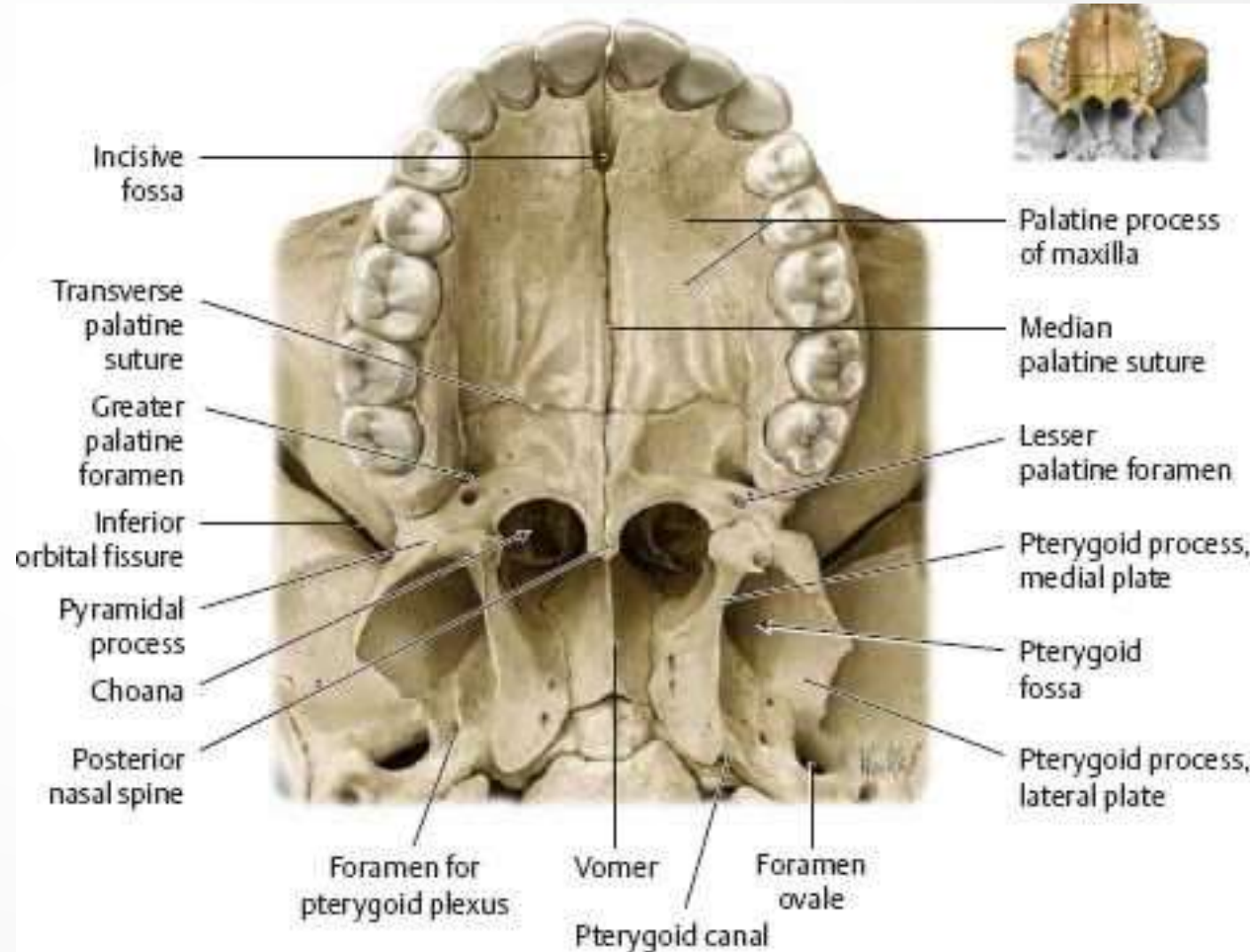
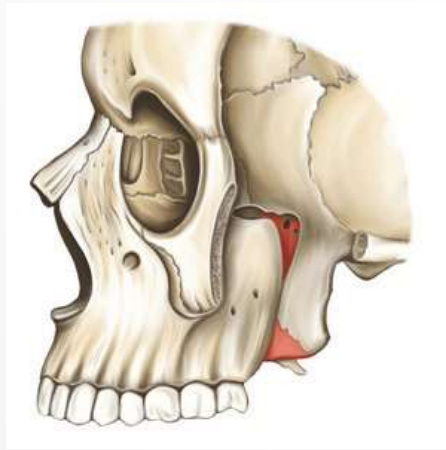
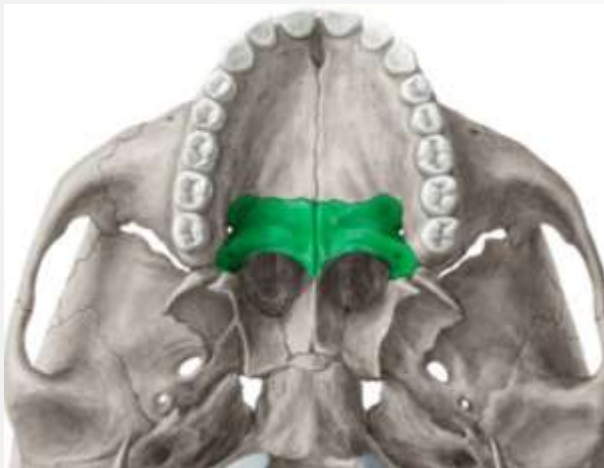
**D. Canalis infraorbitalis.**

E. Fissura orbitalis inferior



\* Після пластичної операції на піднебінні у хлопчика виникло ускладнення у вигляді запалення кістки **в ділянці розташування малих піднебінних отворів** (foramina palatine minora). Яка кістка уражена запаленням?

- A. Верхня щелепа (maxilla).
- B. Решітчаста кістка (os ethmoidale).
- C. Лобова кістка (os frontale).
- D. Клиноподібна кістка (os sphenoidale).
- E. Піднебінна кістка (os palatinum)**



\* З місця спортивних змагань у лікарню доставлений чоловік з травмою обличчя. Лікар встановив перелом кістки лицевого черепа, Лінія перелому проходить через **підочноямковий край** (margo infraorbitalis). Яка кістка травмована?

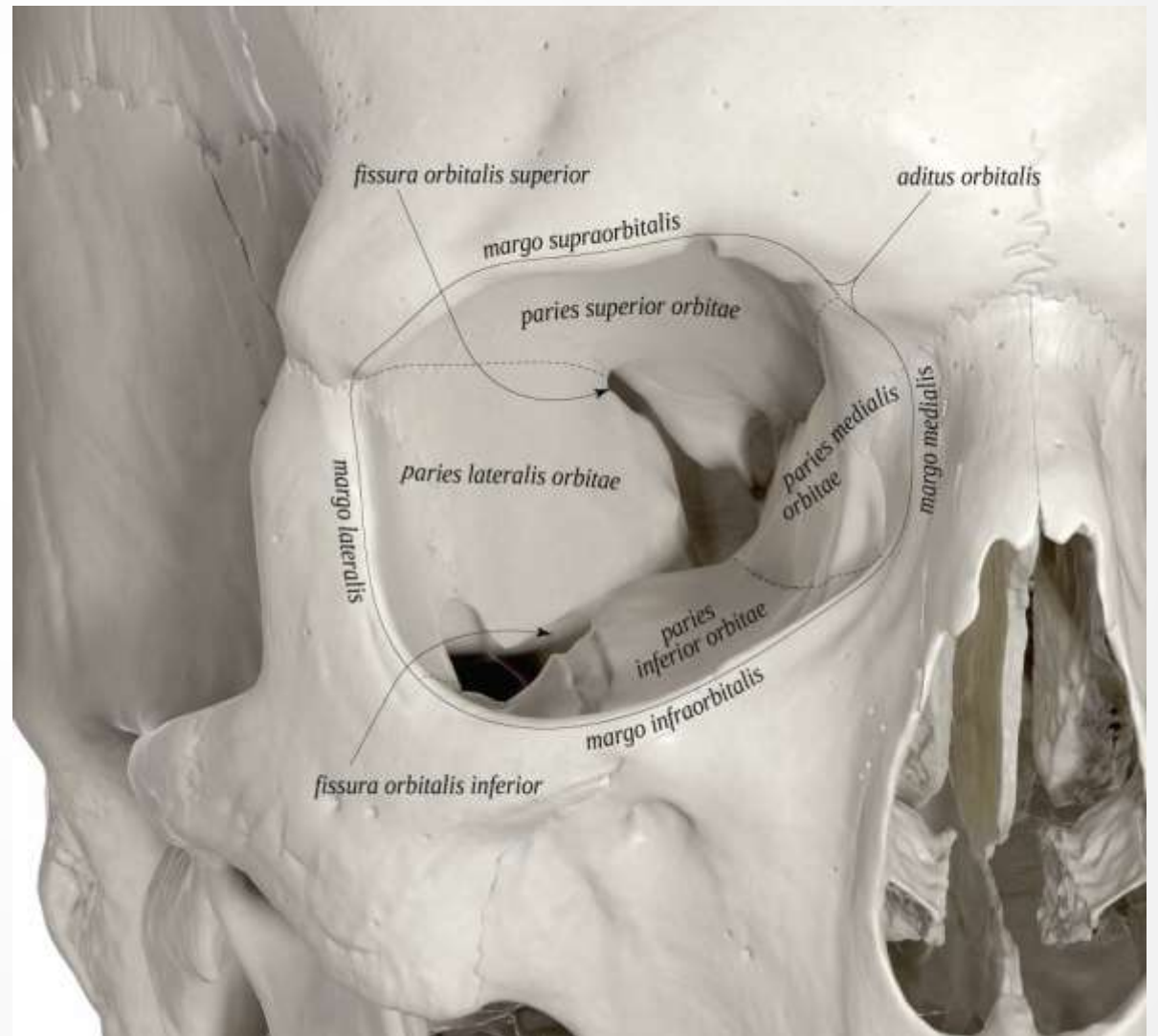
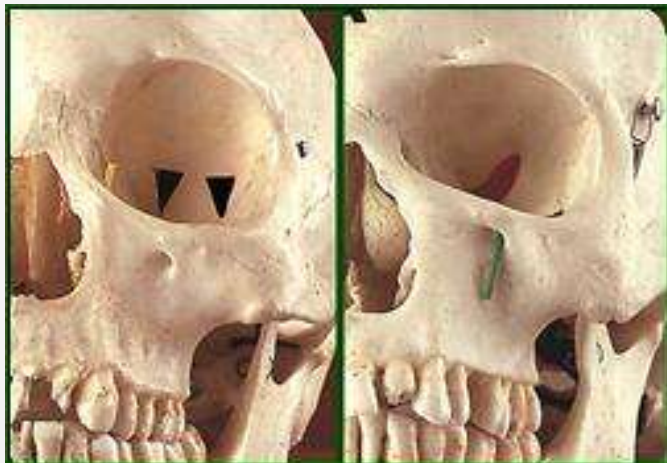
A. Сльозова кістка (os lacrimale).

**B. Верхня щелепа (maxilla).**

C. Носова кістка (os nasale).

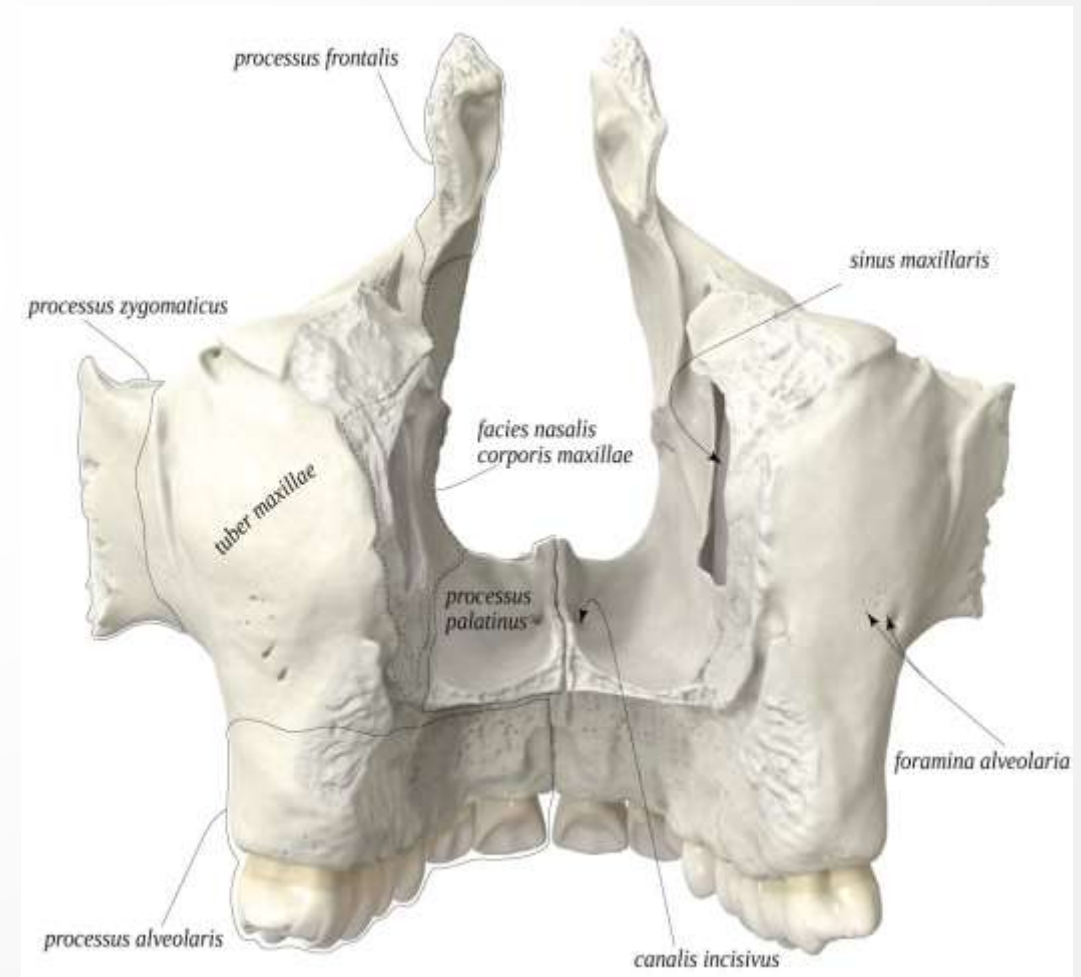
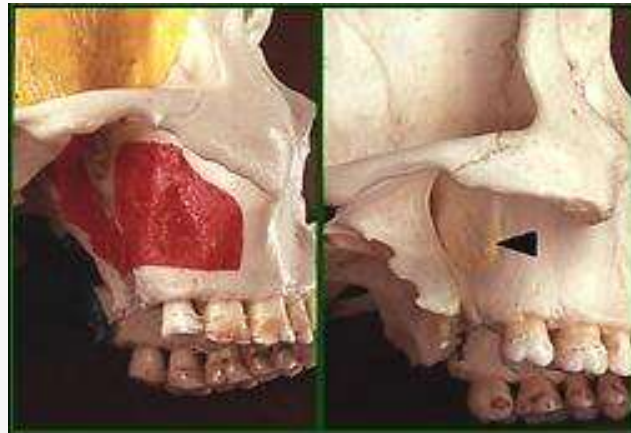
D. Нижня щелепа (mandibula).

E. Піднебінна кістка (os palatinum)



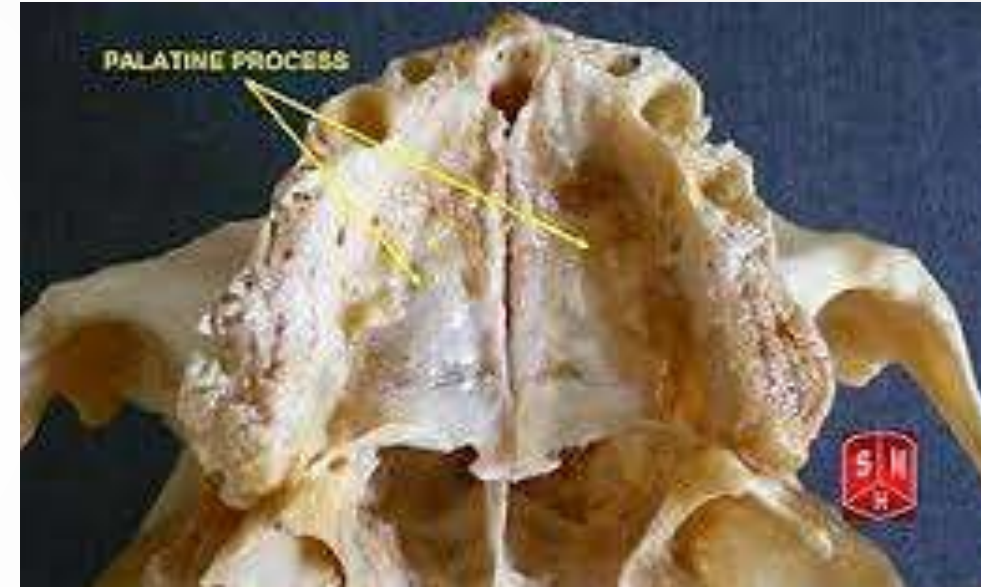
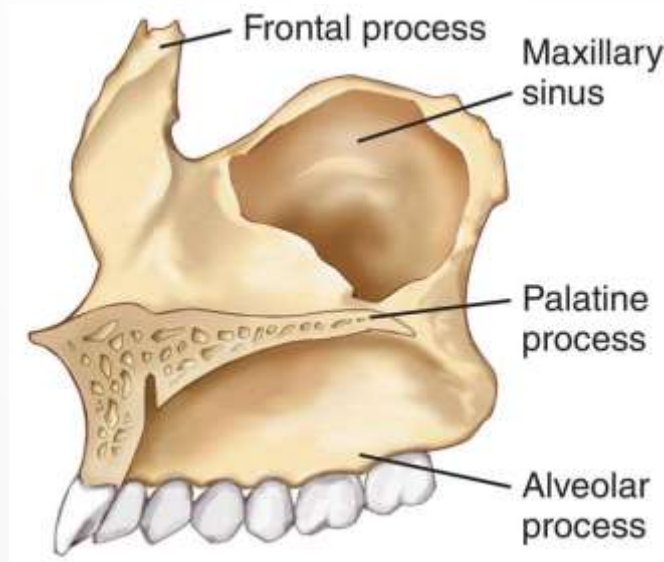
\* Лікар з метою знеболювання великих кутніх зубів зробив ін'єкцію анестетика (знеболюючої речовини) до утвору верхньої щелепи, що є місцем входу нервів з підскроневої ямки через **foramina alveolaria** до задніх зубних комірок. Де лікар зробив ін'єкцію анестетика?

- A. Sinus maxillaris.
- B. Processus frontalis.
- C. Processus palatinus.
- D. Processus alveolaris
- E. Tuber maxillae**



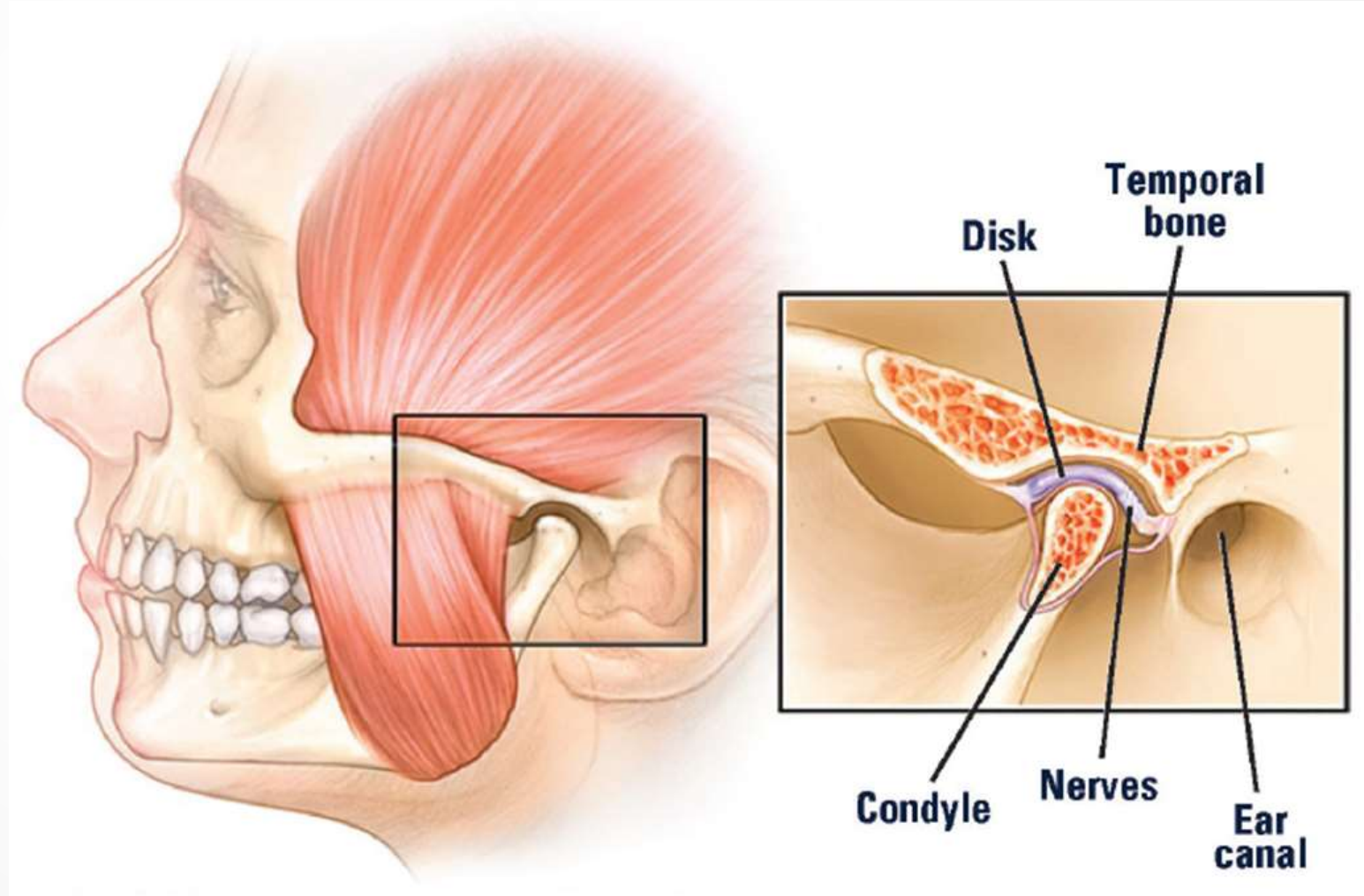
\* Хірург, оперуючи жінку з пухлиною твердого піднебіння, видалив разом з пухлиною і **третину частини верхньої щелепи**, що приймає участь в утворенні **кісткового піднебіння**. Третину якої частини верхньої щелепи видалив хірург?

- A. Тіла верхньої щелепи
- B. Лобового відростка
- C. Виличного відростка
- D. Піднебінного відростка**
- E. Коміркового відростка



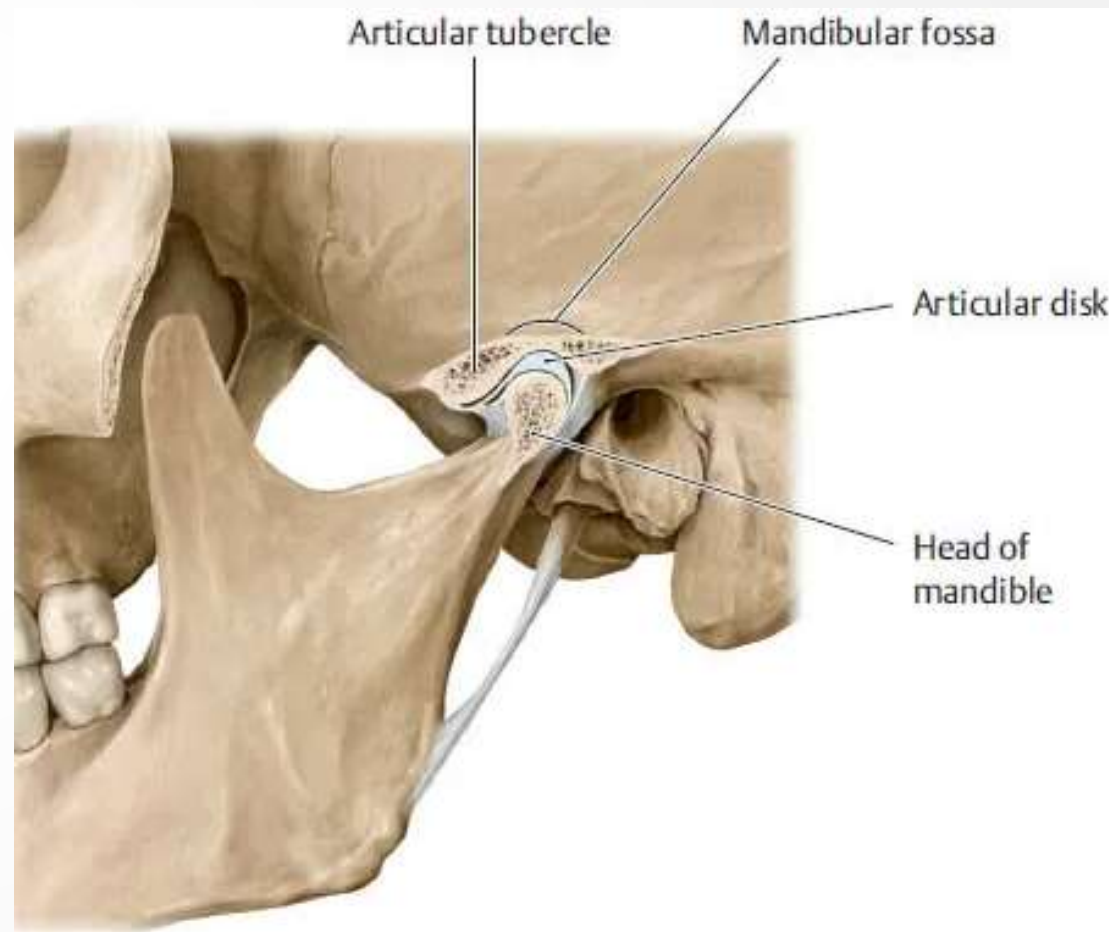
\* У лікарню потрапив чоловік з травмою голови. Після обстеження лікар встановив перелом кістки лицевого черепа. Лінія перелому проходить через **виростковий відросток** (processus condylaris). Яка кістки травмована?

- А. Верхня щелепа
- В. Нижня щелепа**
- С. Вилична кістка
- Д. Сльозова кістка
- Е. Піднебінна кістка



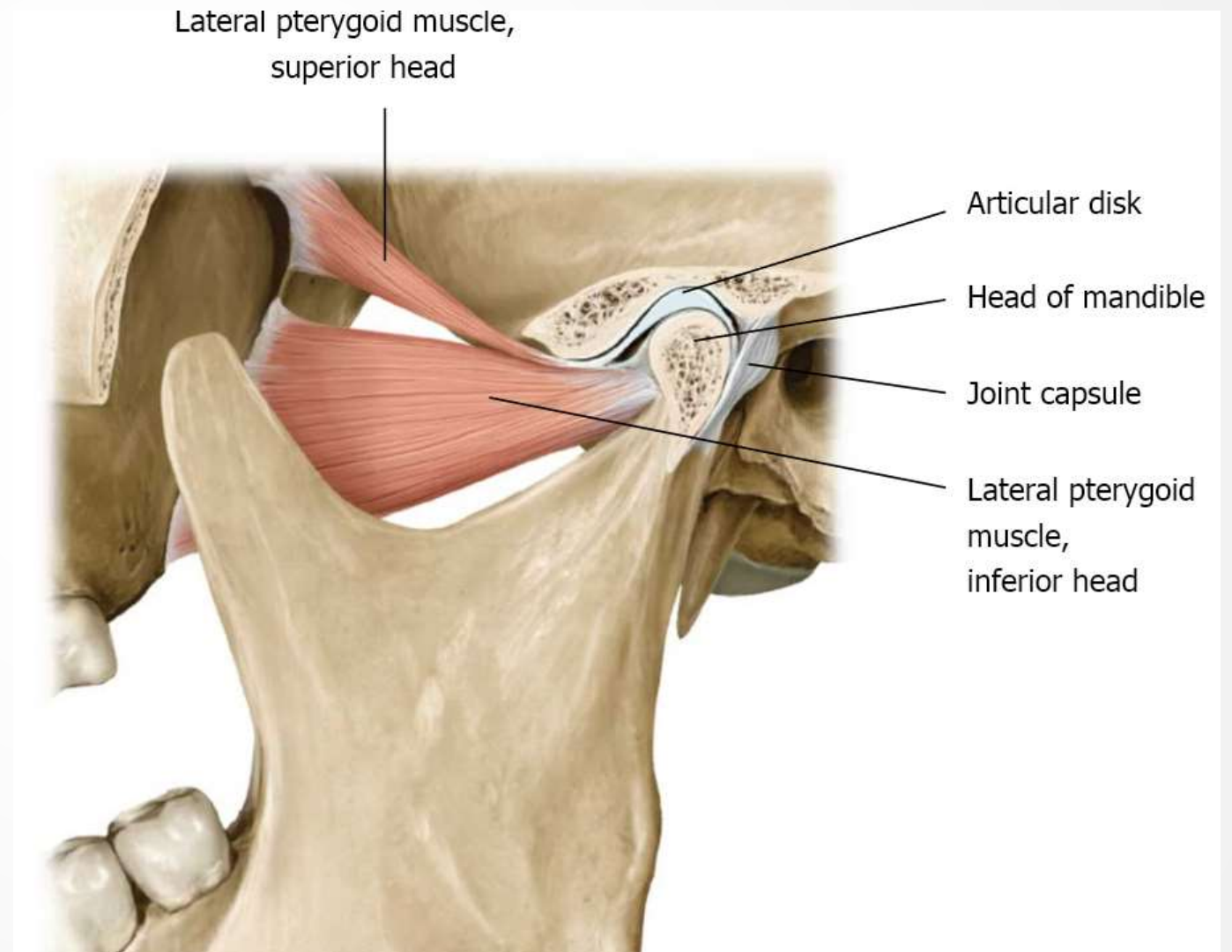
\*Після звільнення з під завалу у постраждалого відзначається затемнення свідомості, багато підшкірних крововиливів на голові та шиї, дрібні рани на обличчі та **перелом скронево-нижньощелепного суглобу**. **Які кістки** можуть бути пошкоджені?

- A. Сконева кістка та нижня щелепа
- B. Клиноподібна кістка та нижня щелепа
- C. Лобна та носові кістки
- D. Сконева кістка та верхня щелепа
- E. Вилична кістка та слізна кістка



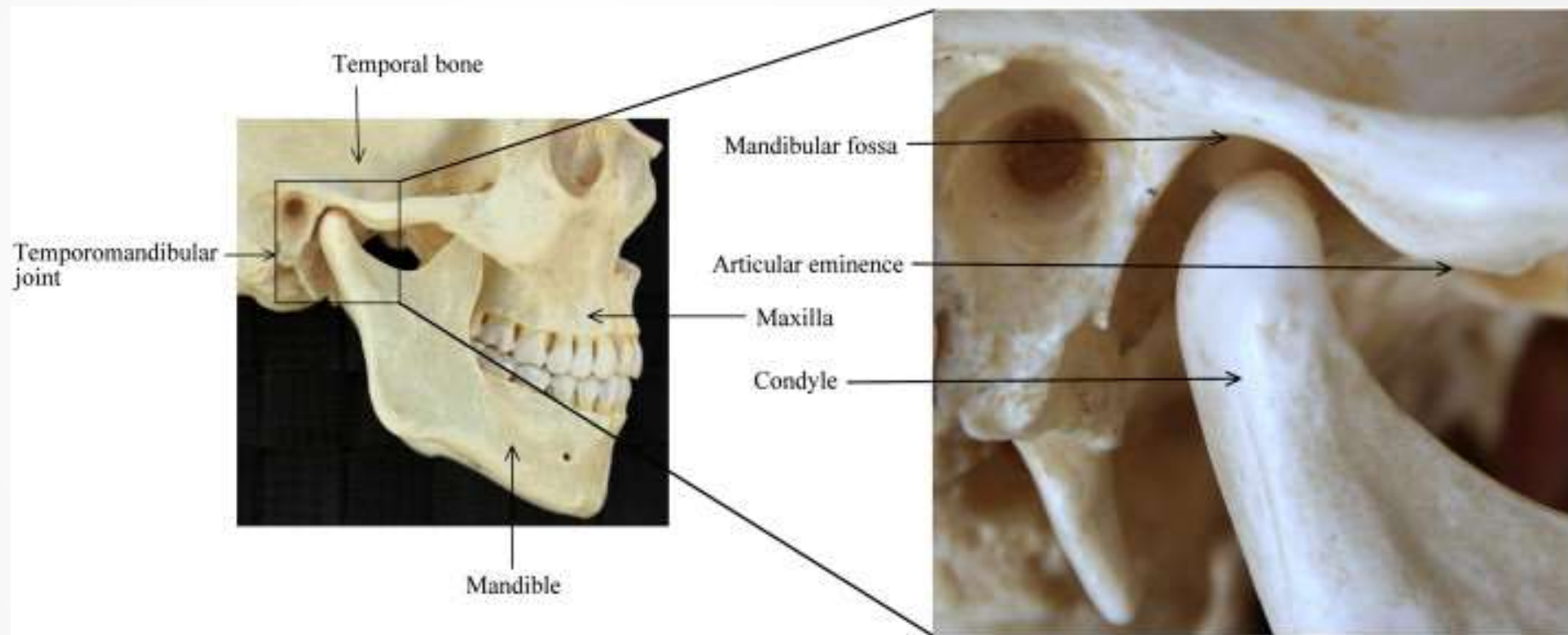
\*Хворого оперують з приводу **травми скронево-нижньощелепного суглоба**. Під час розсічення виявлена структура, що доповнює конгруентність суглобових поверхонь. Що це за структура?

- А. Складка
- В. Зв'язка
- С. Меніск
- Д. Диск**
- Е. Губа

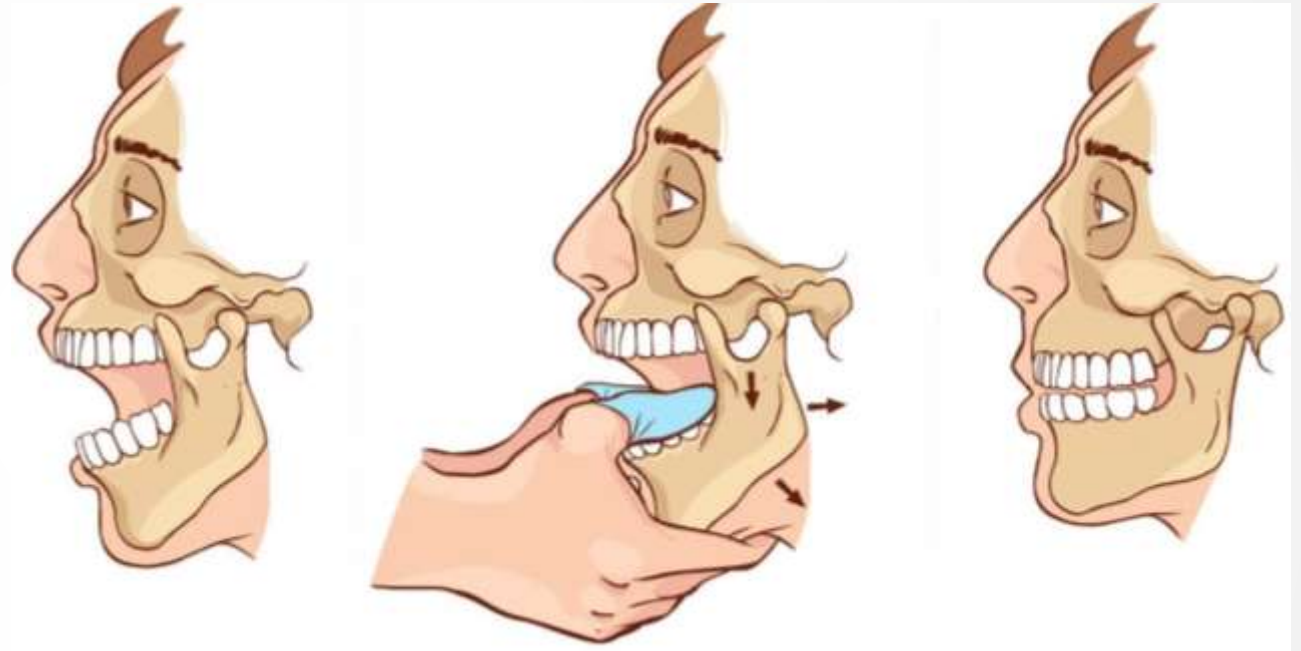

\*Пацієнт звернувся до лікаря з приводу **вивиху головки нижньої щелепи**. До якого **виду** сполучення кісток належить даний суглоб?

- А. Синхондроз
- В. Геміартроз
- С. Діартроз**
- Д. Синостоз
- Е. Синдесмоз



\*Травматолог кладе свої великі пальці обернуті марлею на жувальні поверхні нижніх молярів хворого, другими пальцями **захоплює нижній край нижньої щелепи та сильно тягне її до низу**, а підборіддя у цей час повертає вверх. Далі щелепа відводиться назад. Що лікує травматолог?



- A. Перелом основи нижньої щелепи
- B. Вивих нижньої щелепи**
- C. Перелом тіла нижньої щелепи
- D. Артроз скронево-нижньощелепного суглоба
- E. Запалення ясен

\* У травмованого двосторонній вивих скронево-нижньощелепного суглоба. Які основні зв'язки суглоба будуть пошкоджені?

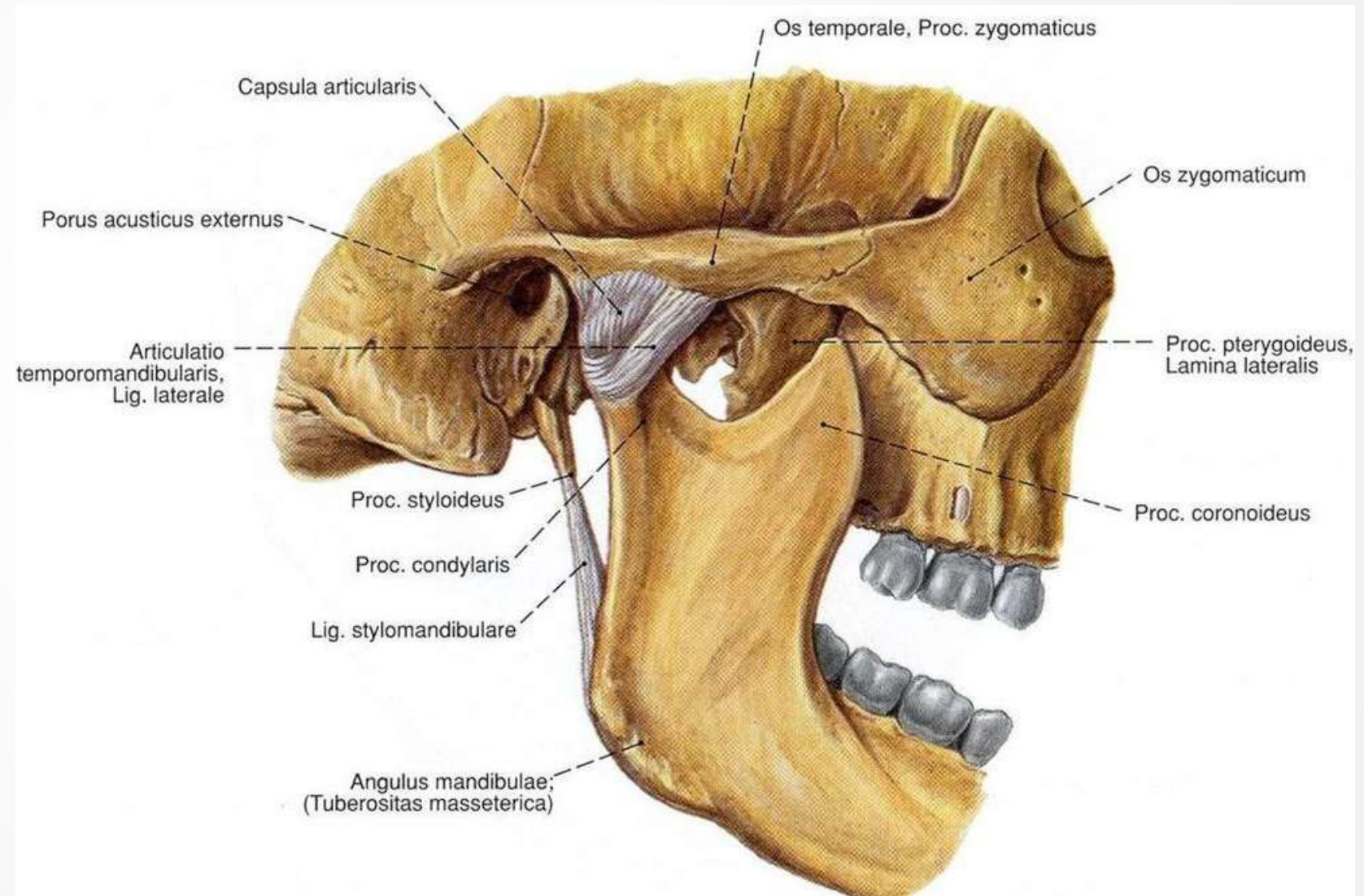
А. Латеральні

В. Ши́ло-нижньощелепні

С. Крило-нижньощелепні

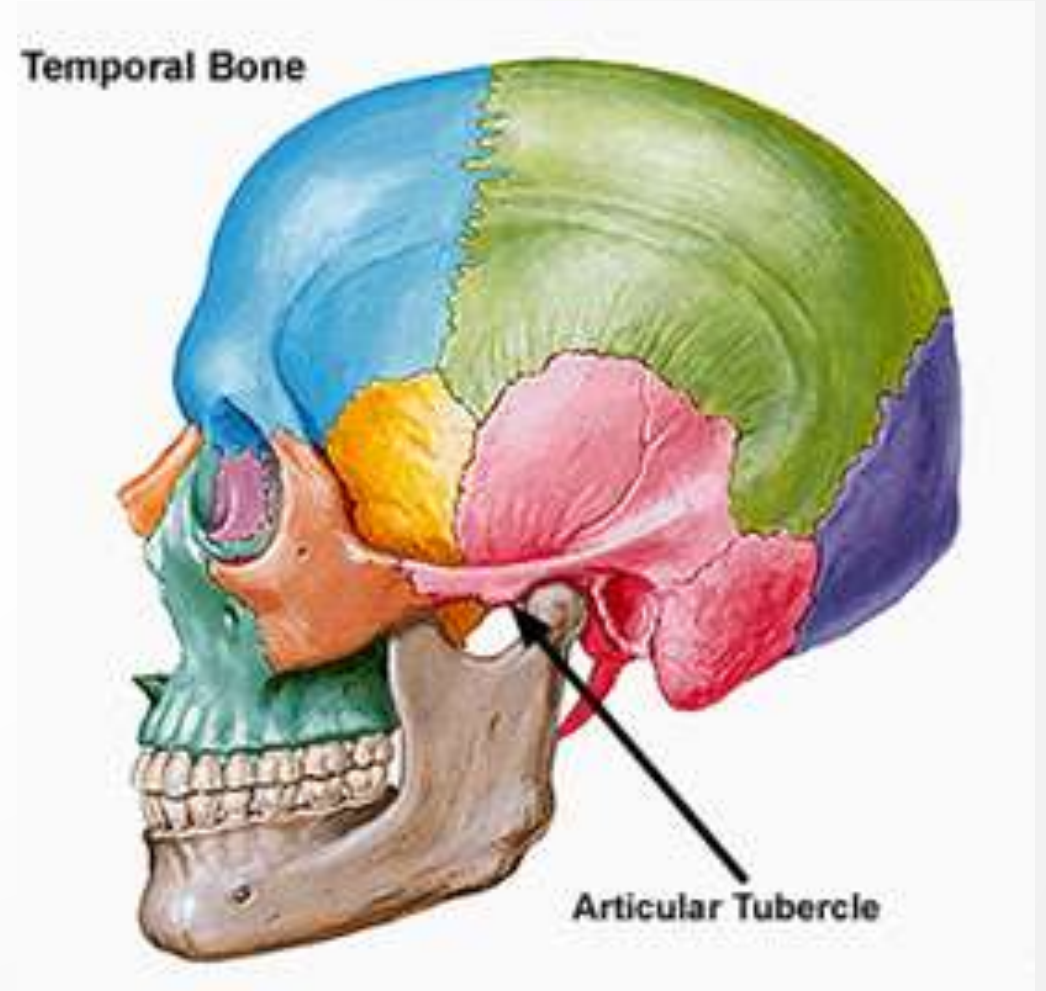
Д. Клино-нижньощелепні

Е. Внутрішньосуглобові



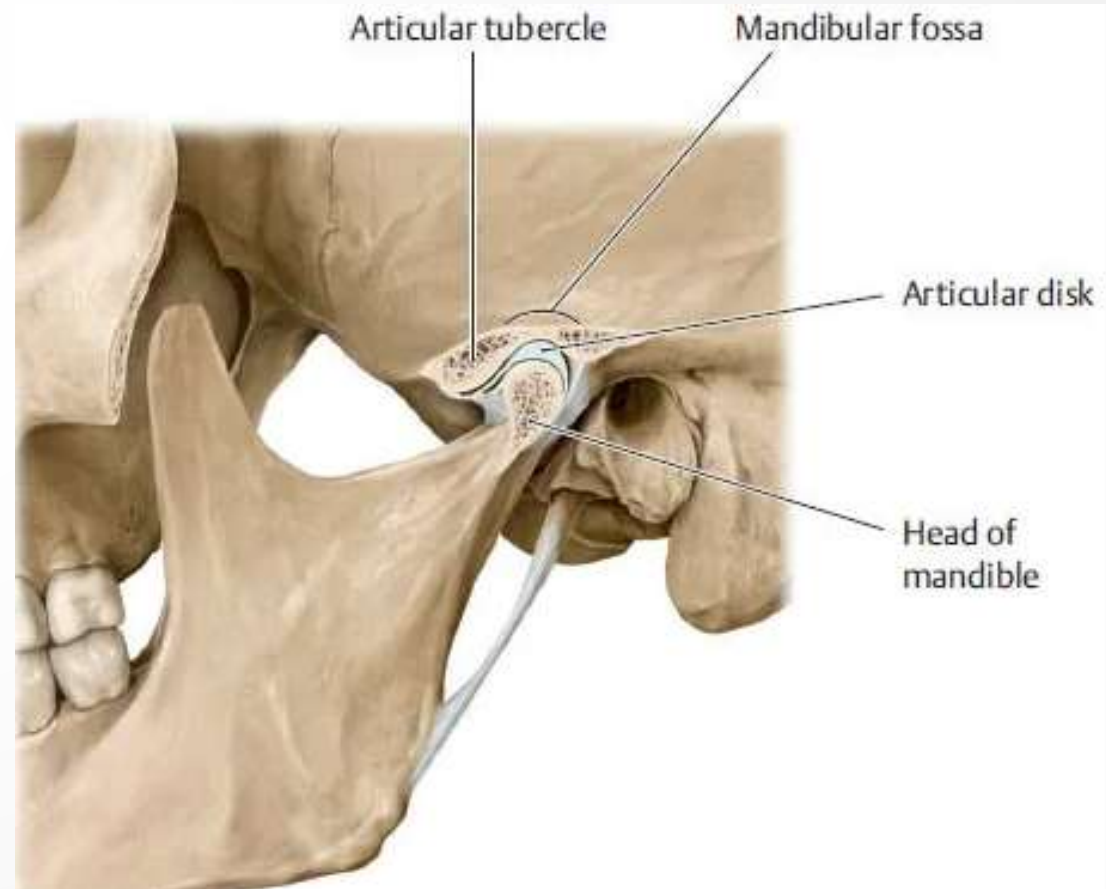
\* Для **вправлення вивиху нижньої щелепи** необхідно звести її донизу.  
Яка анатомічна структура обумовлює таку дію?

- A. Суглобовий горбок скроневої кістки
- B. Нижньощелепна ямка скроневої кістки
- C. Виростковий відросток нижньої щелепи
- D. Вінцевий відросток нижньої щелепи
- E. Вирізка нижньої щелепи



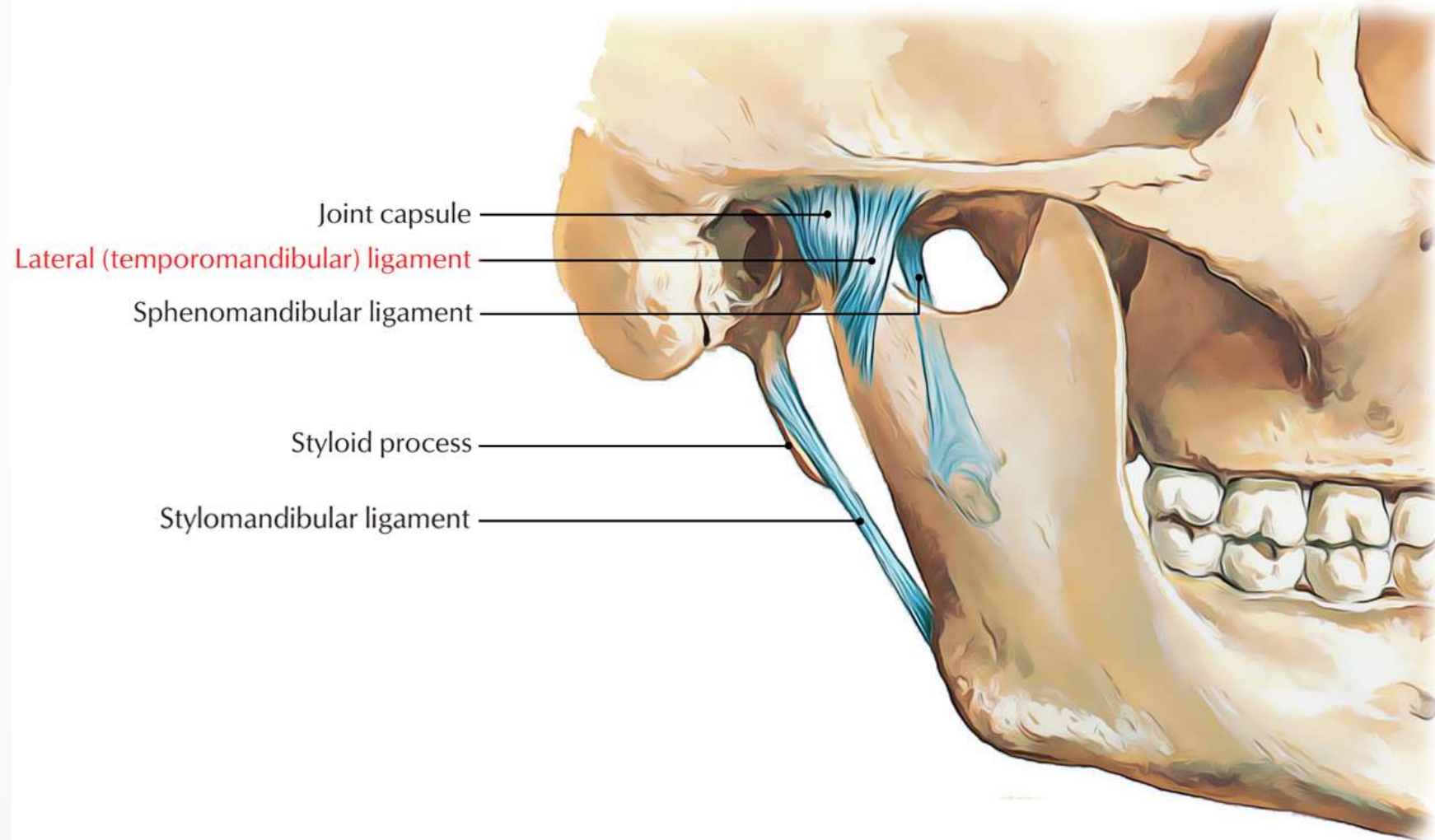
\* До стоматолога звернувся чоловік зі скаргами на біль в ділянці скронево-нижньощелепного суглоба, що виникає під час жування. Після обстеження лікар встановив запалення **утвору** скроневої кістки, що розташований **спереду від нижньощелепної ямки** і під основою виличного відростка. Який утвір скроневої кістки уражений запальним процесом?

- A. Суглобовий горбок
- B. Соскоподібний відросток
- C. -
- D. Шилоподібний відросток
- E. Дугове підвищення



\* Хворий поступив у відділення щелепно-лицьової хірургії з **вивихом скронево-нижньощелепного суглоба** та з пошкодженням **основної його зв'язки**. Назвіть цю зв'язку?

- А Латеральна
- В Нижньощелепна
- С Шило-нижньощелепна
- Д Крило-нижньощелепна
- Е Медіальна



\* У хворого артроз **скронево-нижньощелепного суглоба**. Рухи в суглобі різко обмежені. До яких суглобів відноситься скронево-нижньощелепний за формою суглобових поверхонь та кількістю осей обертання?

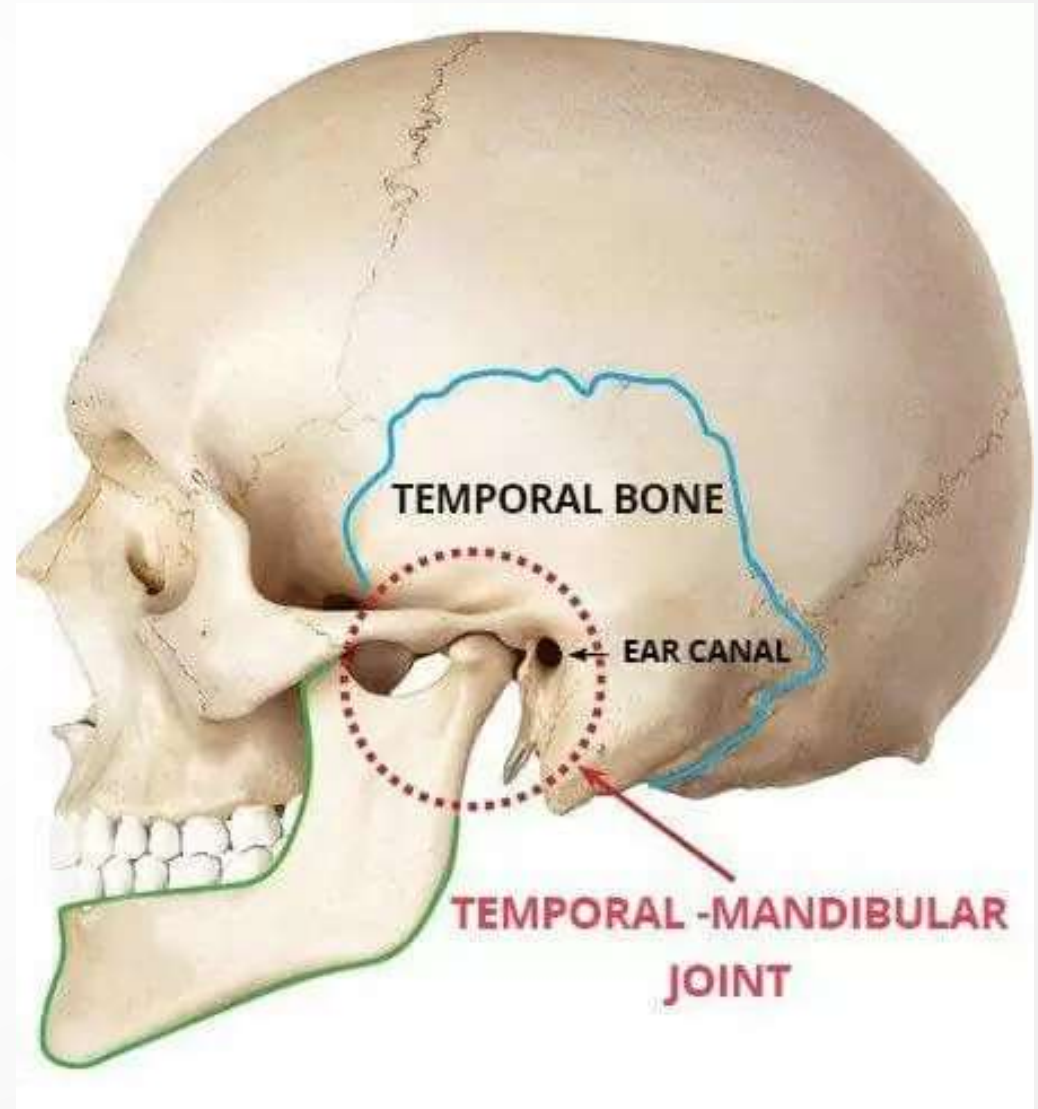
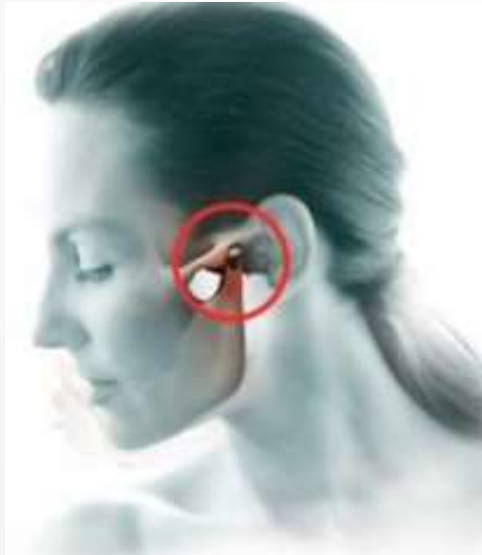**А. Двовиростковий, двохосьовий, комбінований.**

В. Сідлоподібний, двохосьовий, комбінований.

С. Еліпсоподібний, двохосьовий, комбінований.

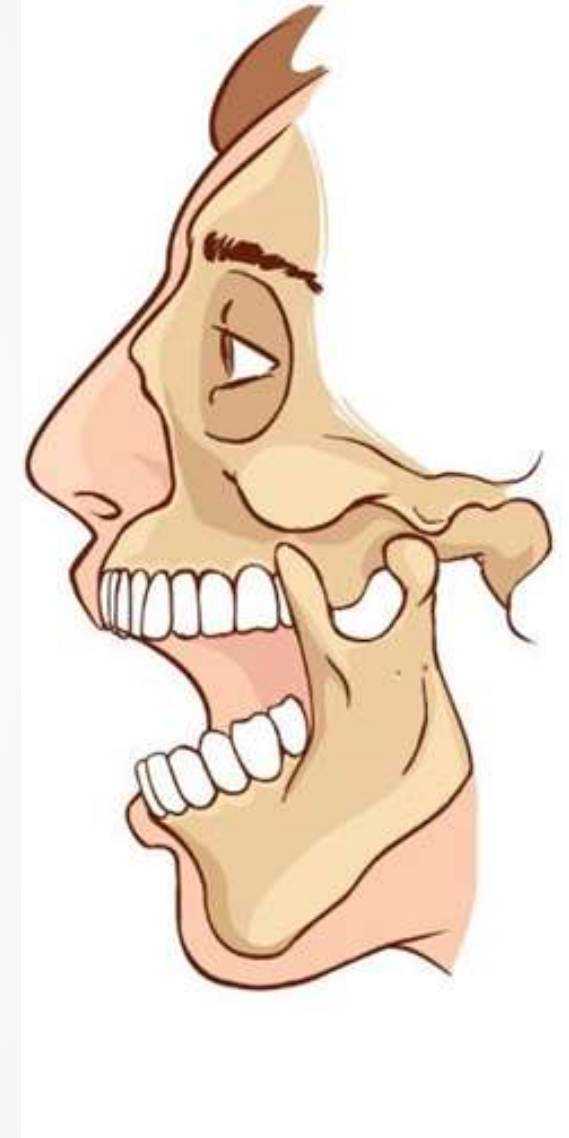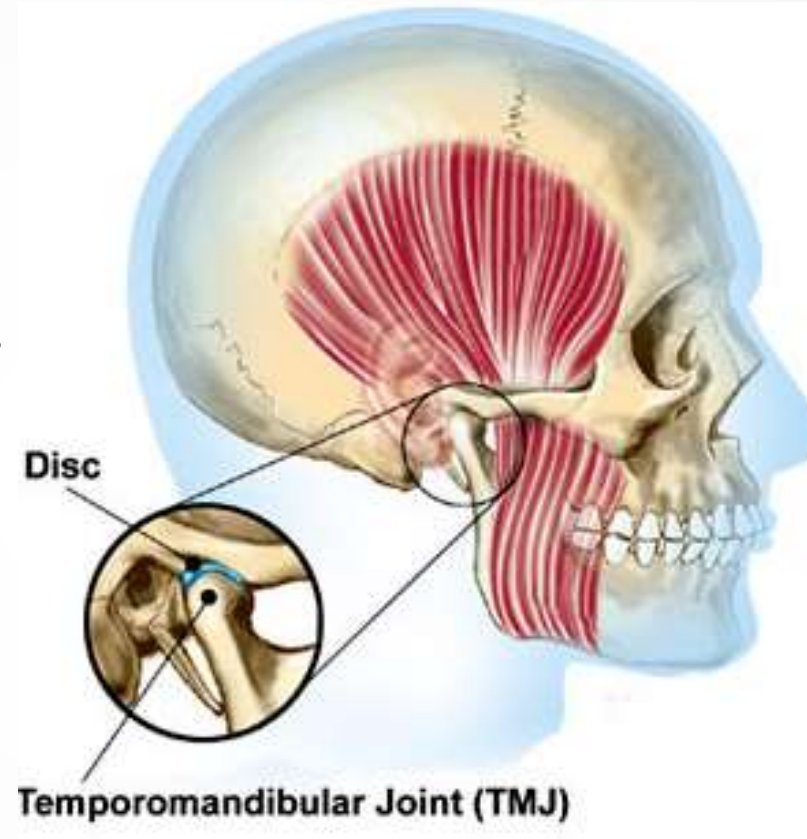
Д. Кулястий, багатоосьовий.

Е. Плоский



\* У чоловіка встановлено **вивих нижньої щелепи**. Де знаходяться головки нижньої щелепи при її вивиху?

- A. Зліва від суглобового горбка.
- B. Позаду від суглобового горбка.
- C. **Попереду від суглобового горбка.**
- D. Справа від суглобового горбка.
- E. Зверху від суглобового горбка.



\* При обстеженні миміки хворого виявлено, що він не може **скласти губи трубочкою**, не може **свистіти**, під час **сміху кутки рота не піднімаються догори**, ротова щілина розтягується в боки (поперечна посмішка). Пацієнт страждає на міопатію – спадкове захворювання із дистрофічним ураженням м'язів. На атрофію якого м'язу вказують дані симптоми?

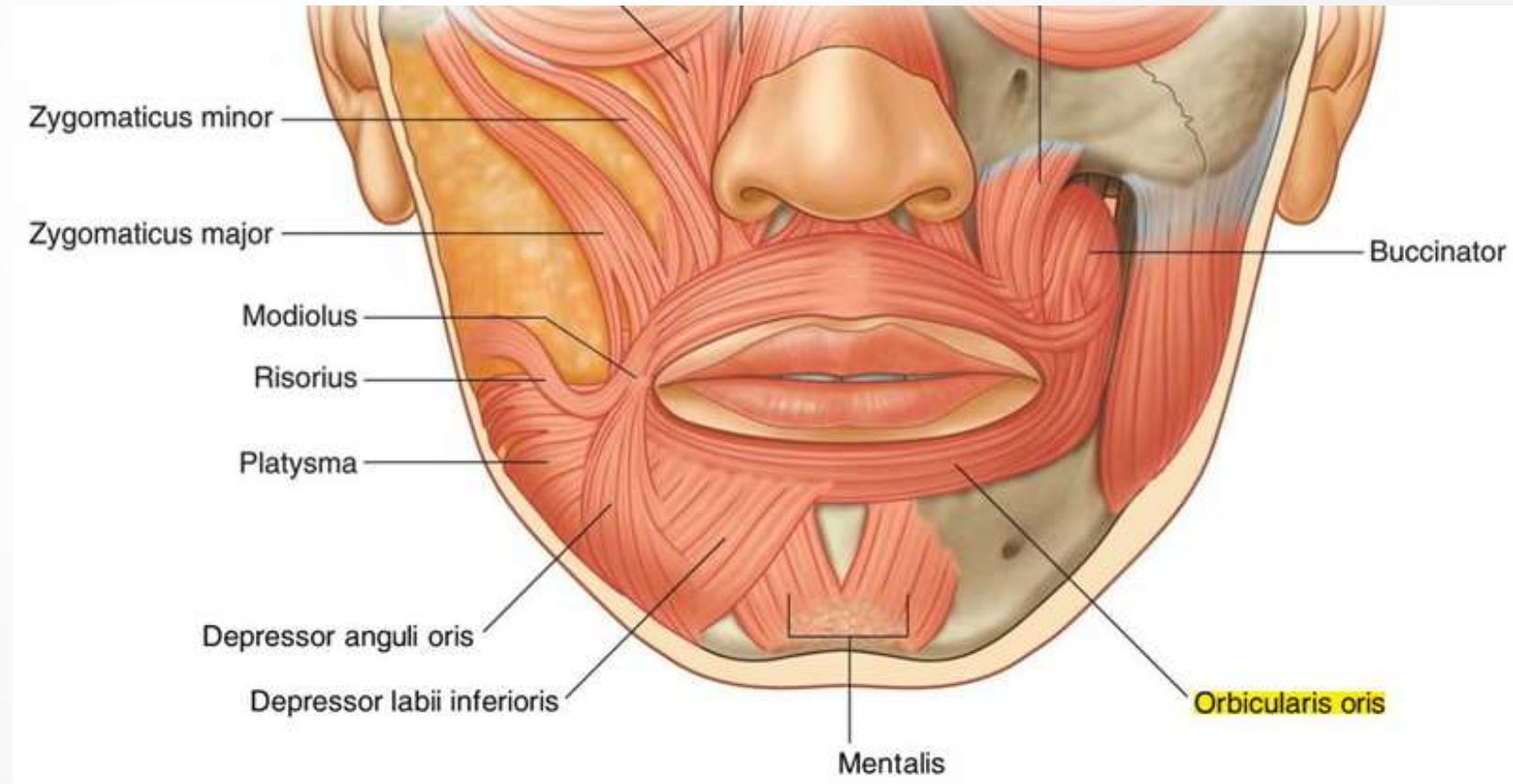
**А. Колового м'яза рота**

В. Великого виличного м'язу

С. Шийного м'язу

Д. М'язу сміху

Е. Жувального м'язу



\* При обстеженні миміки хлопчика 8 років виявлено, що він не може **скласти губи трубочкою**, не може задути свічку, під час **сміху кутки рота не піднімаються догори**, а ротова щілина розтягується в боки (**поперечна посмішка**). На атрофію якого м'язу вказують дані симптоми?

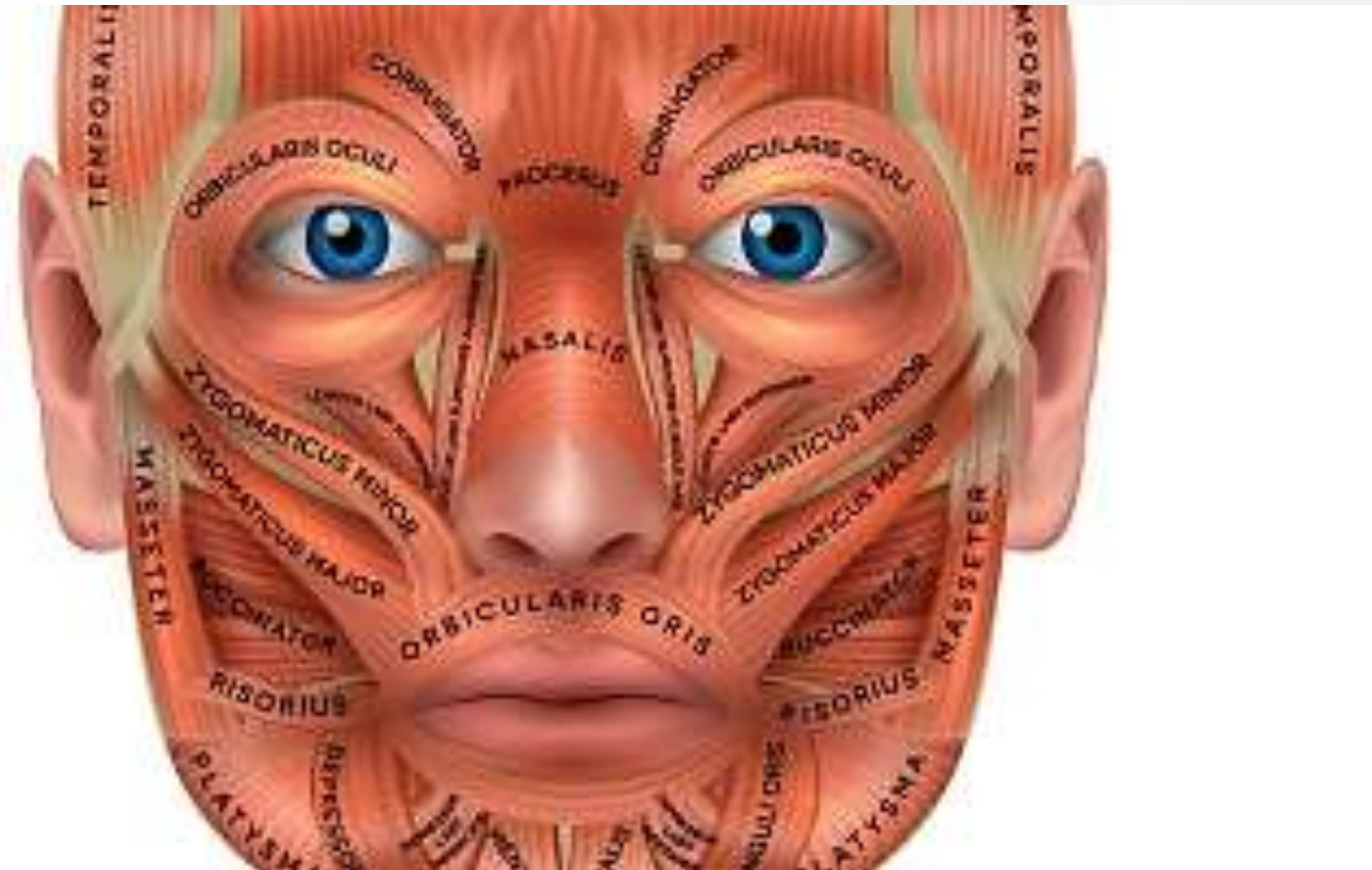**А. Колового м'язу рота**

**В. Великого виличного м'язу**

**С. Щічного м'язу**

**Д. М'язу сміху**

**Е. Жувального м'язу**



\* У дитини травмована **нижня губа**. Який м'яз при цьому ушкоджений?

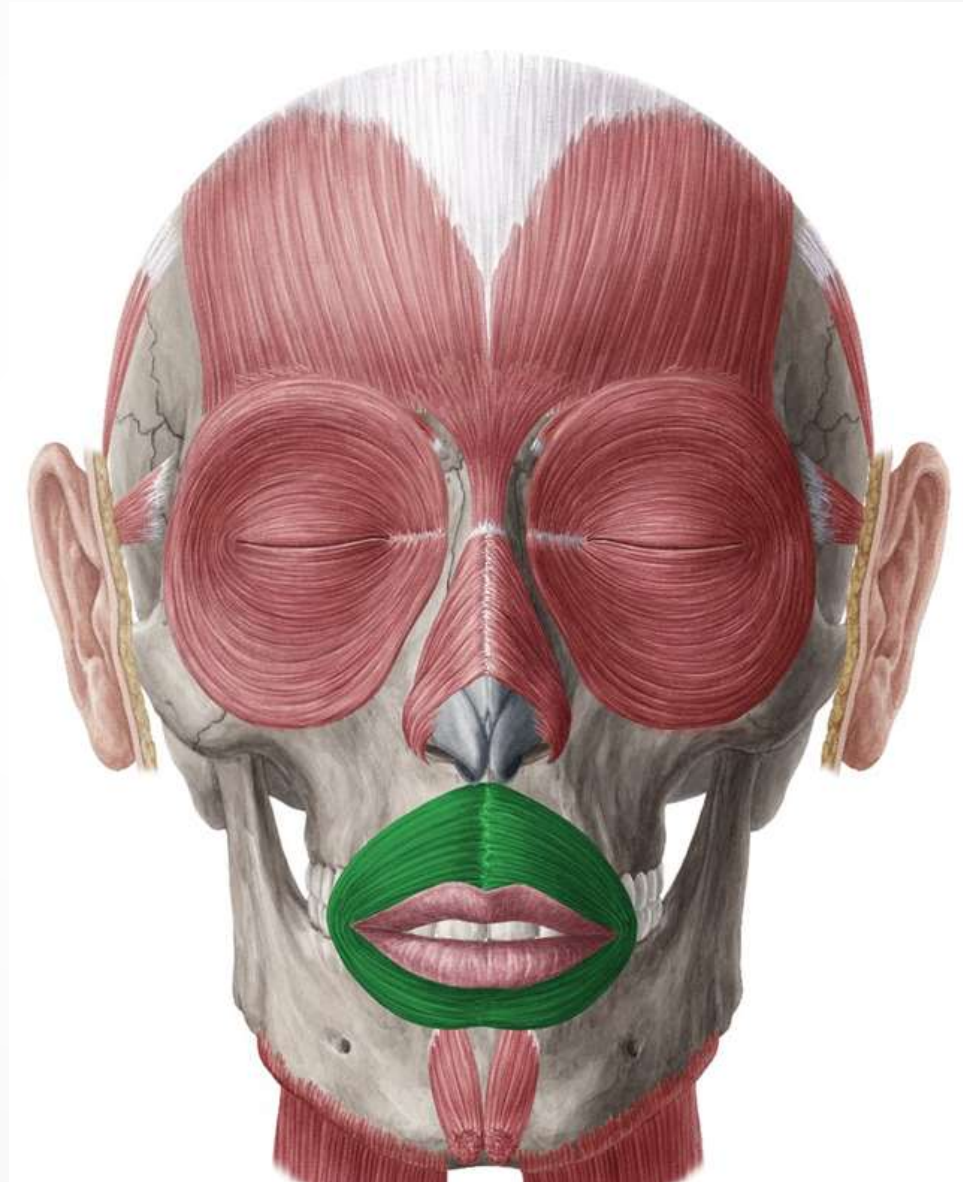A. M. levator labii superioris

**B. M. orbicularis oris**

C. M. buccinator

D. M. risorius

E. M. levator anguli oris



\* Під час стану емоційного напруження у людини з'явилися **поперечні зморшки на лобі посередині**. Скорочення якого м'яза відбулося?

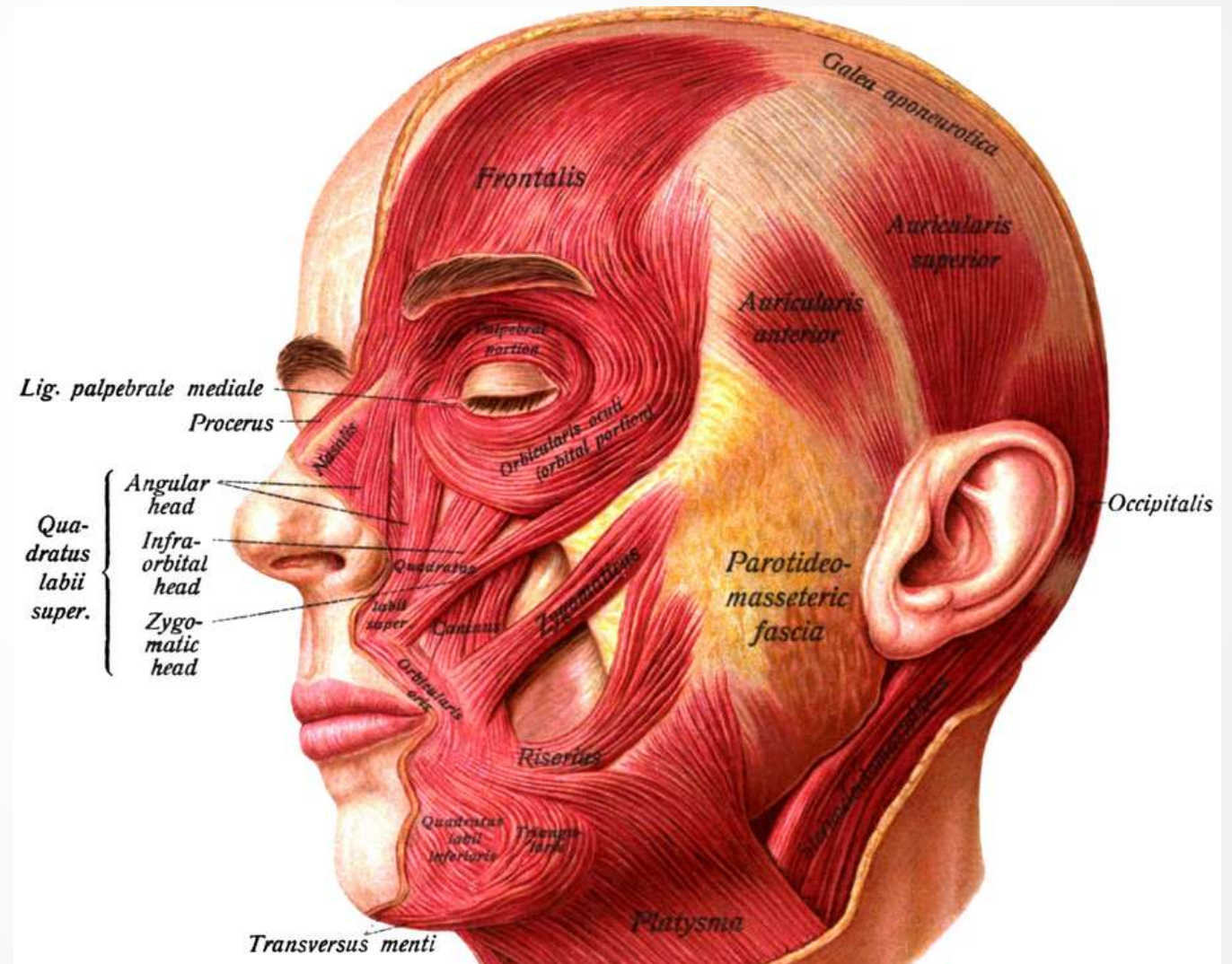
A. *M. occipitofrontalis*

B. *M. temporoparietalis*

C. *M. procerus*

D. *M. auricularis anterior*

E. *M. corrugator supercilii*



\* Під час ДТП водій отримав численні ушкодження бічної поверхні ГОЛОВИ, серед яких був перелом виличної дуги. Функція якого з м'язів вірогідно буде страждати?

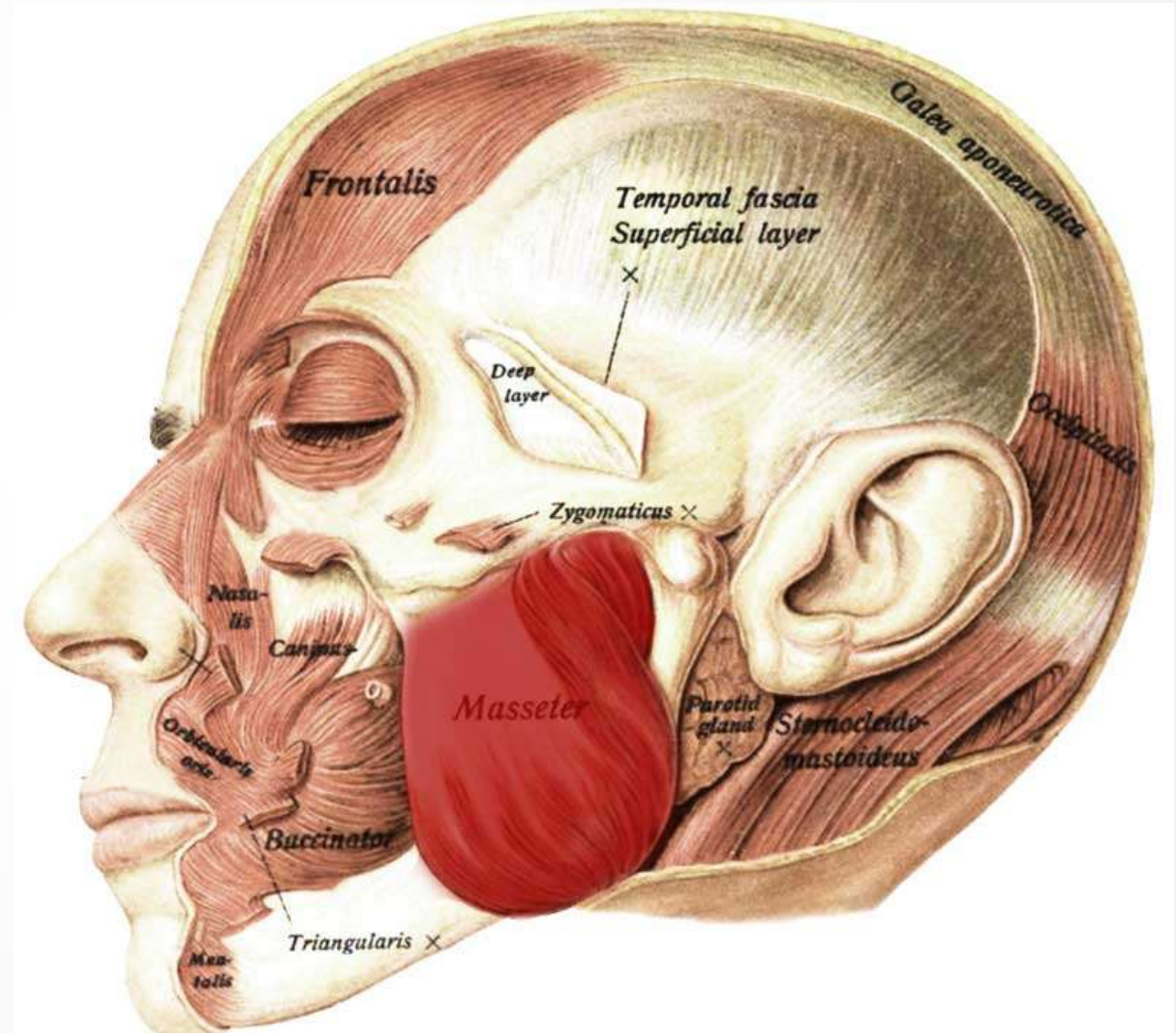
A. M. masseter

B. M. orbicularis oris

C. M. buccinator

D. M. procerus

E. M. risorius



\* Хворий **не може підняти опущену вниз нижню щелепу**. Які м'язи не можуть

виконати свою функцію?

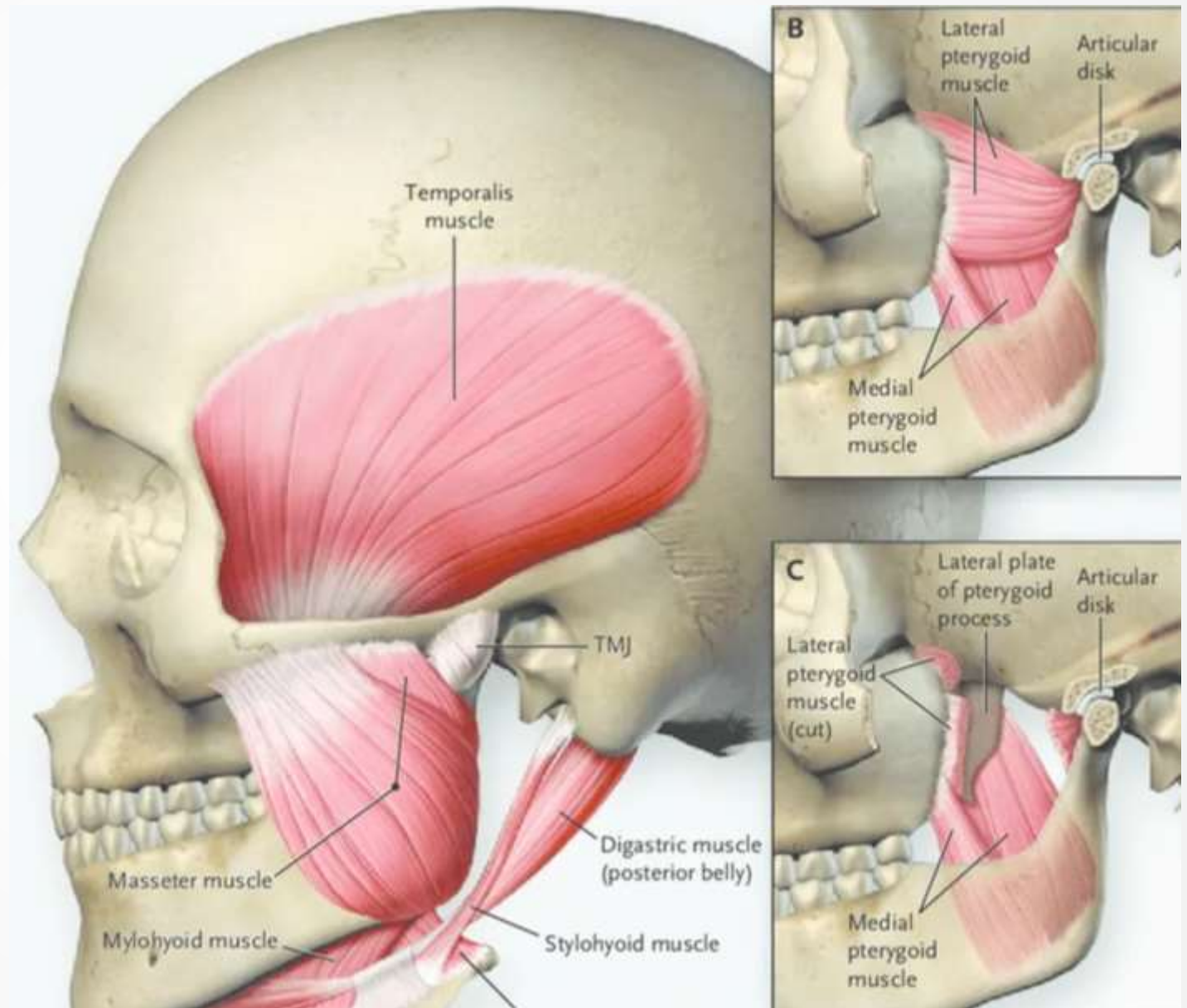
**А. Жувальні**

**В. Мімічні**

**С. Коловий м'яз рота**

**Д. Надчерепний**

**Е. М'яз-підіймач кута рота**



\* Хворий скаржить на **неможливість бічних рухів нижньої щелепи.**

Який з м'язів найвірогідніше ушкоджено?

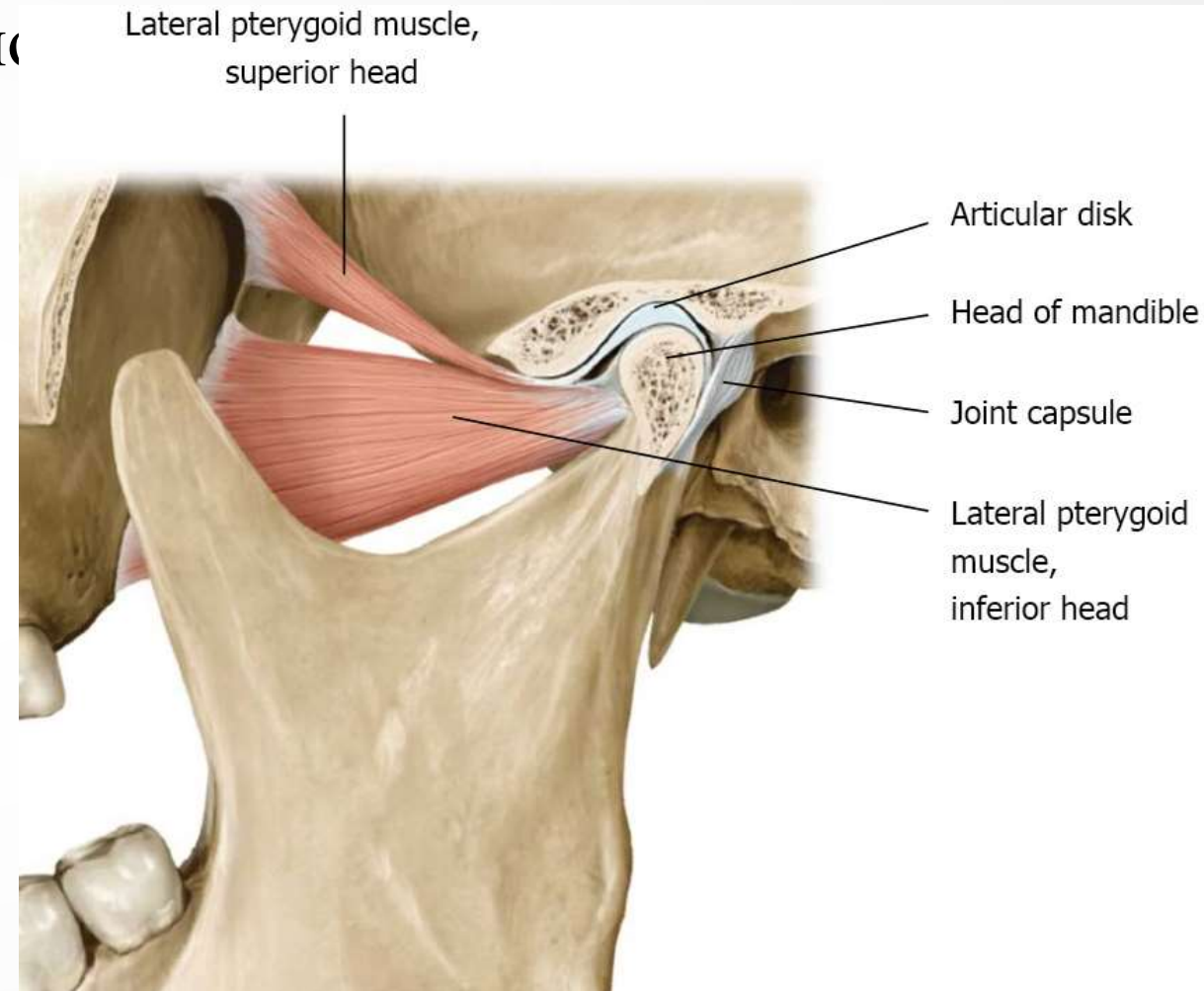
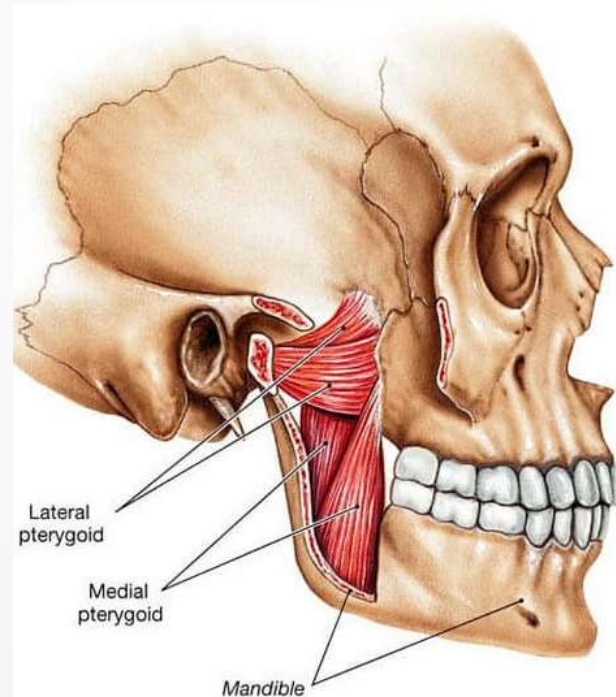
A. **M. pterygoideus lateralis**

B. **M. pterygoideus medialis**

C. **M. buccinator**

Д. **M. masseter**

Е. **M. risorius**



\* Чоловік 30 років звернувся до стоматолога зі скаргою на розлади жування, у нього виникає **біль при відтягуванні щелепи назад**. Запалення якого з жувальних м'язів найвірогідніше встановить лікар.

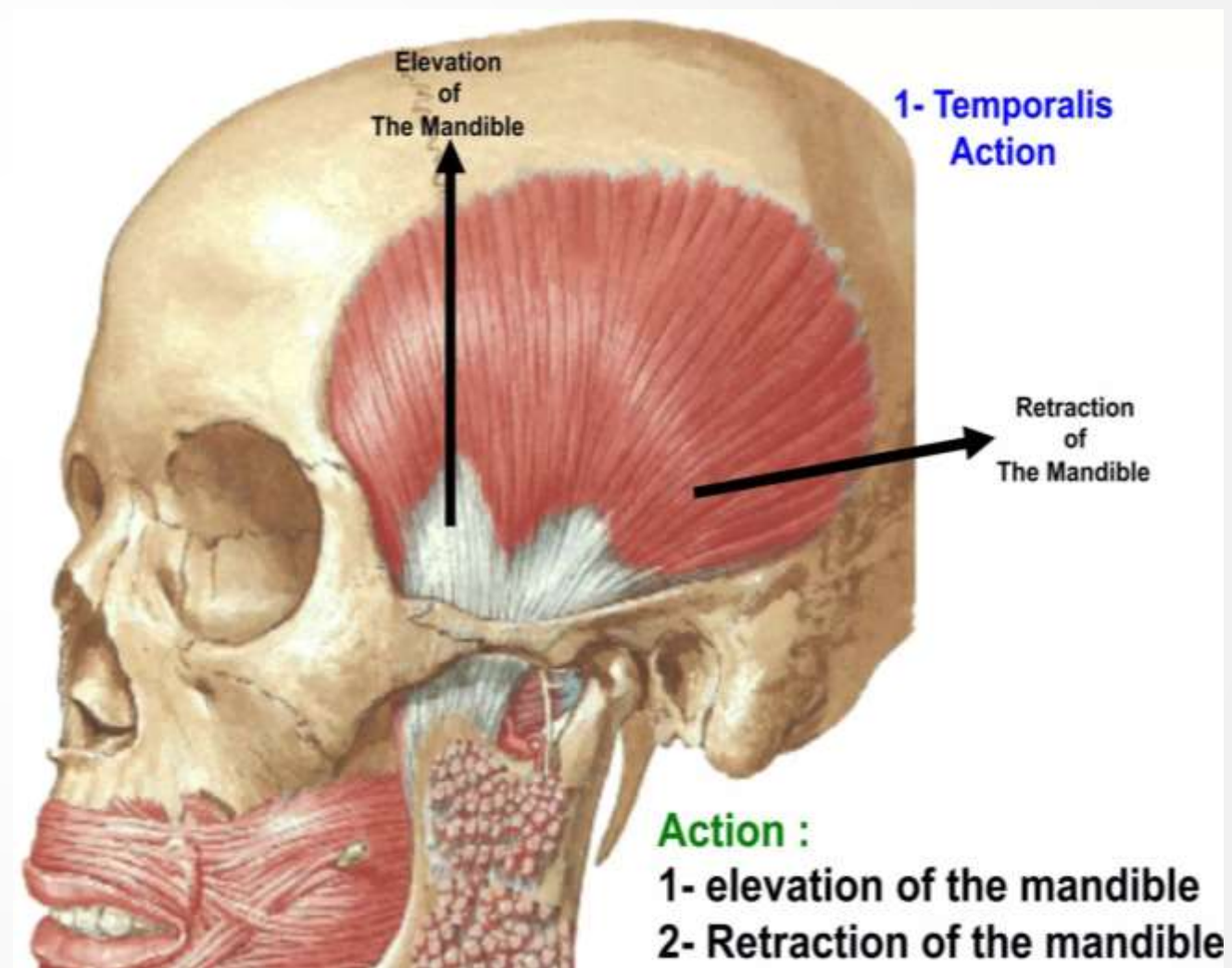
A. **M. temporalis** задні волокна.

B. M. masseter.

C. M. temporalis /передні волокна/.

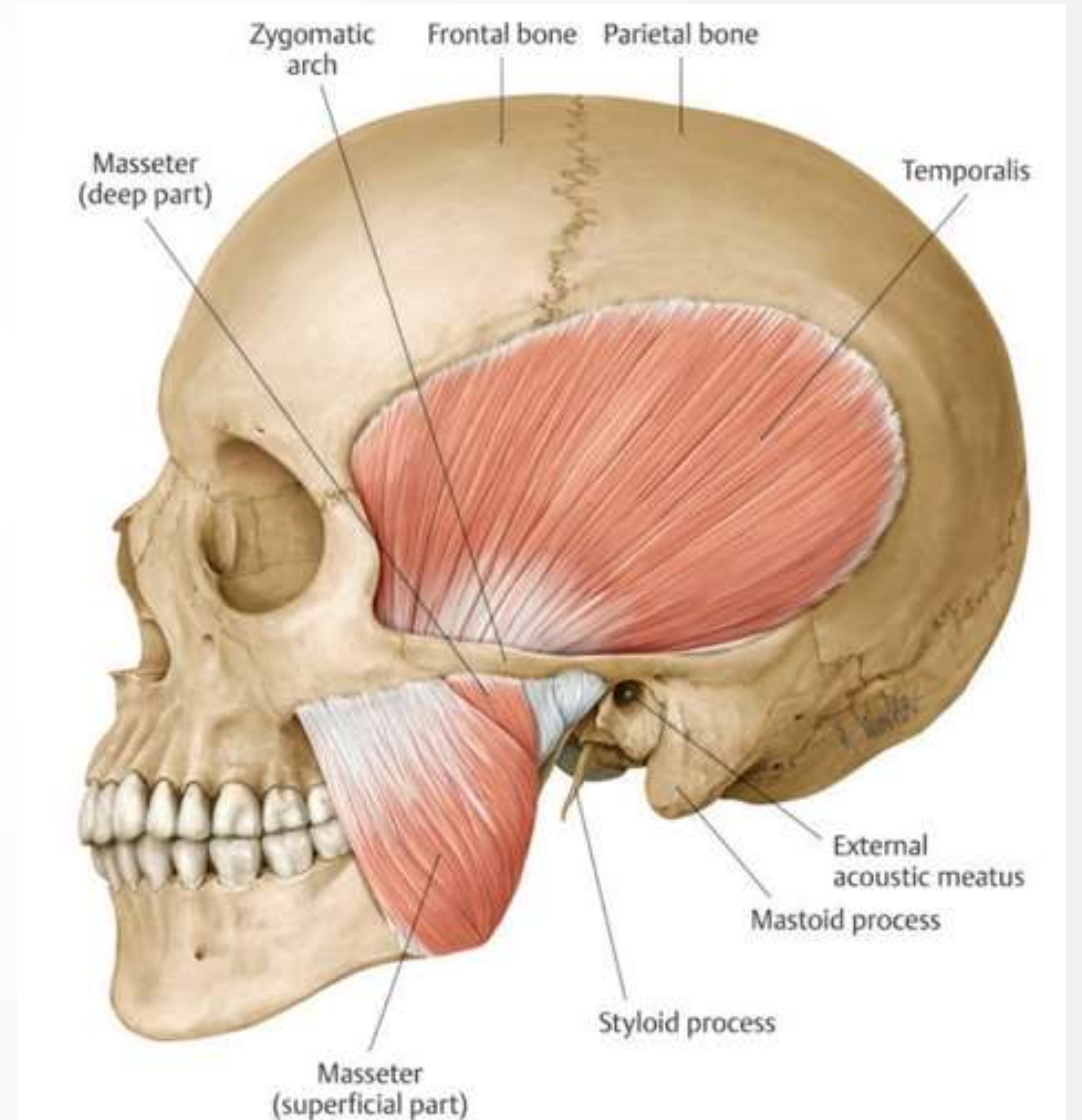
D. M. pterygoideus medialis.

E. M. pterygoideus lateralis.



Нормальну оклюзію зубних дуг можна посилити, **відтягнувши нижню щелепу назад**. Який м'яз виконує цю функцію?

- A. Скроневий
- B. Медіальний крилоподібний
- C. Латеральний крилоподібний
- D. Жувальний
- E. Груднинно-ключично-соскоподібний



\* Хворого госпіталізовано з проникаючою **травмою** **дна** **порожнини рота**. Який м'яз травмований?

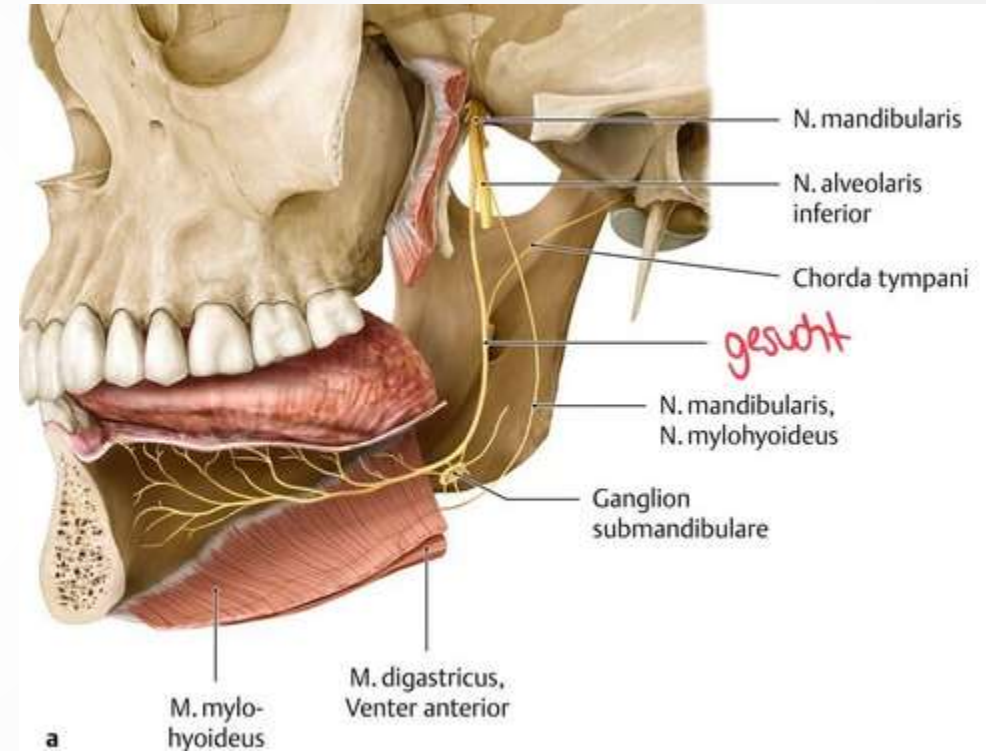
**A. Щелепно-під'язиковий**

**B. Щито-під'язиковий**

**C. Шило-под'язиковий**

**D. Лопатково-під'язиковий**

**E. Груднинно-під'язиковий**



\* Чоловік звернувся до стоматолога зі скаргами на **болі при жуванні і висуванні щелепи вперед**. Які жувальні м'язи піддалися запаленню?

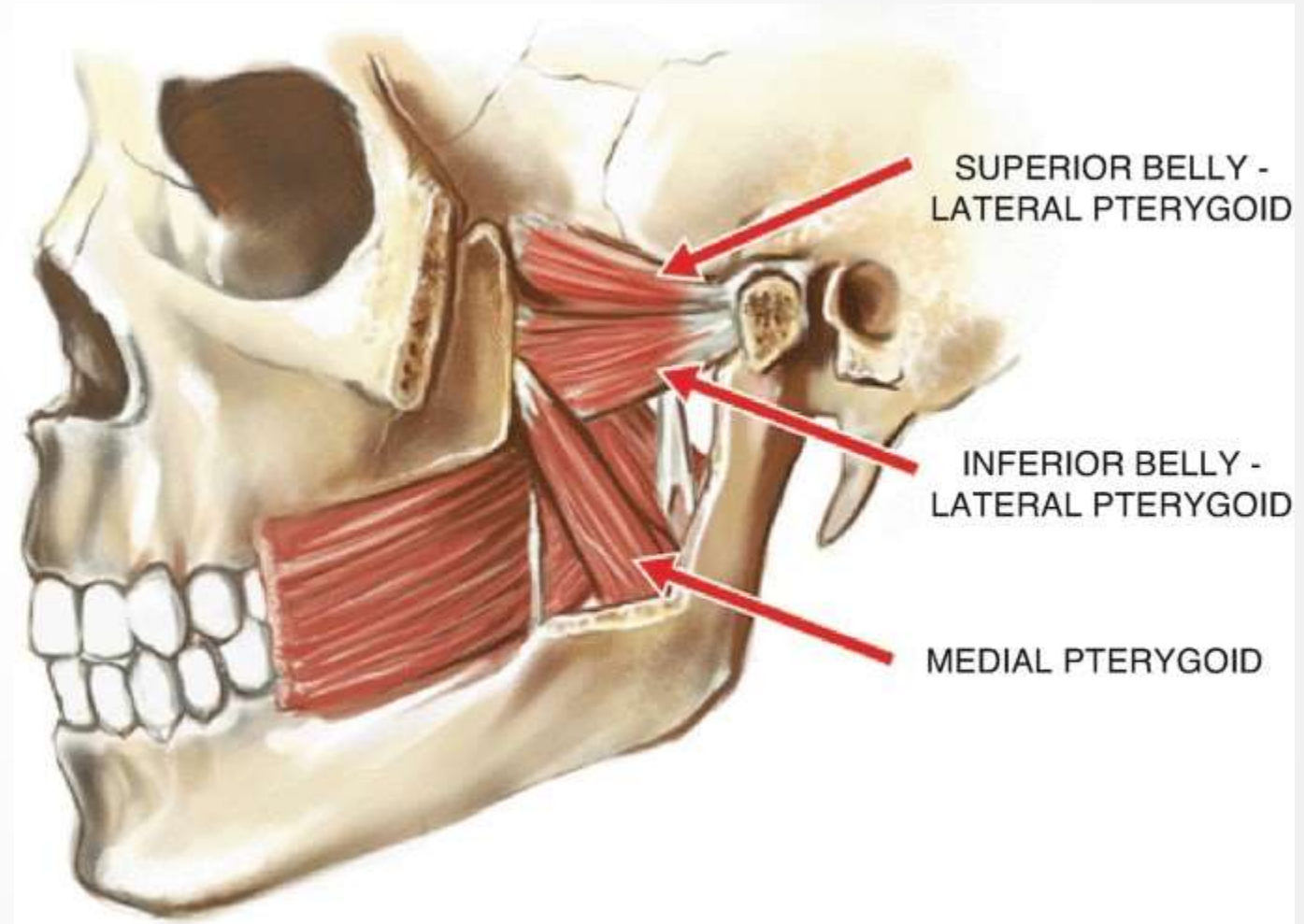
A. **Mm. pterigoidei laterales**

B. Mm. pterigoidei mediales

C. Mm. temporales

D. Mm. buccalis

E. Mm. masseter



\* Вивчаючи жувальні м'язи, студент зрозумів, що **не піднімає нижню щелепу** тільки:

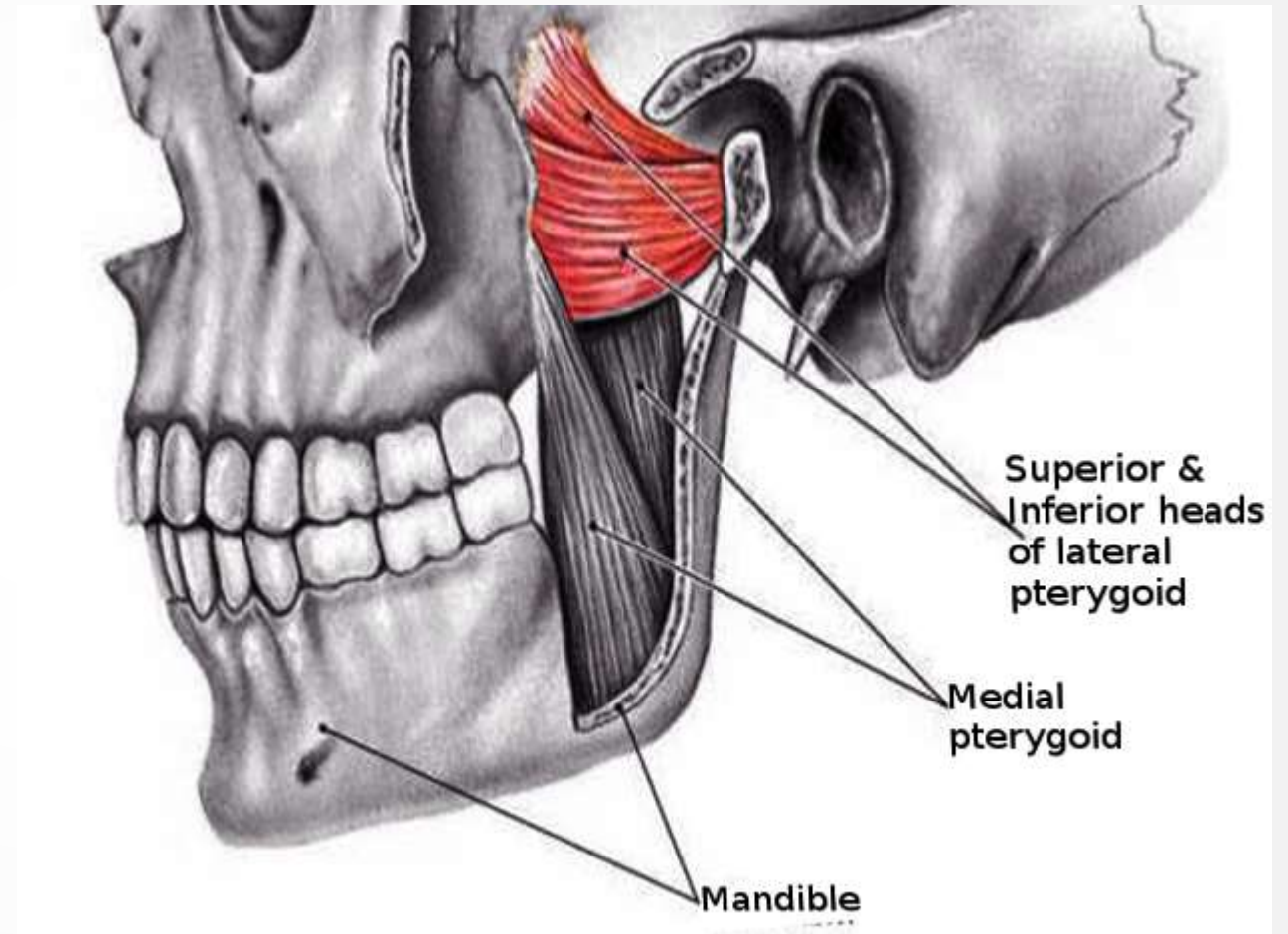
**A. Зовнішній крилоподібний м'яз**

B. Внутрішній крилоподібний м'яз

C. Жувальний м'яз

D. Передні пучки скроневого м'яза

E. Середні пучки скроневого м'яза



\* Чоловік 65 років звернувся до стоматолога зі скаргою, що в нього **нижня щелепа не рухається назад**. Встановлено, що в нього через падіння пошкоджений м'яз:

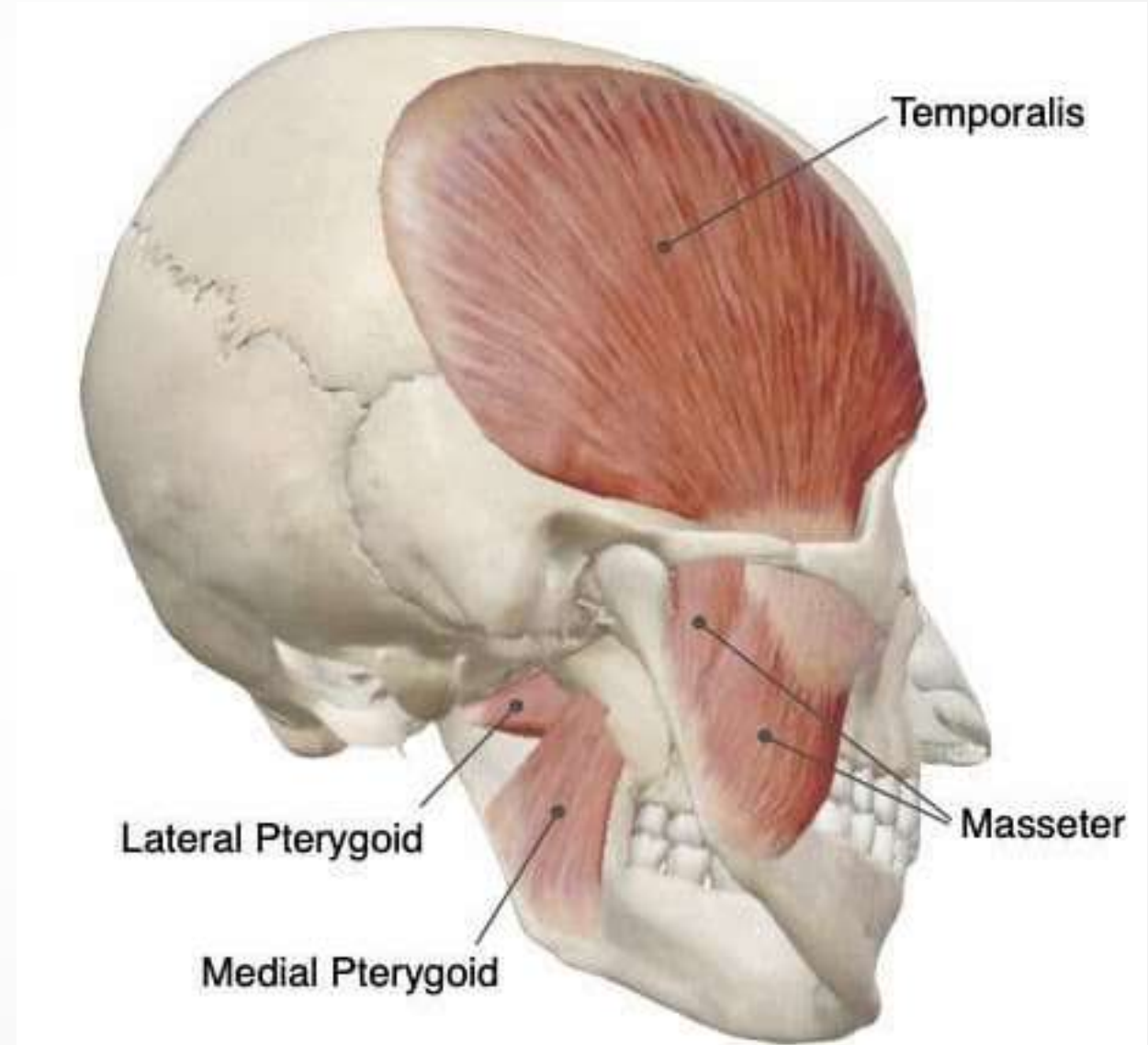
**A. Скроневий**

**B. Жувальний**

**C. Бічний крилоподібний**

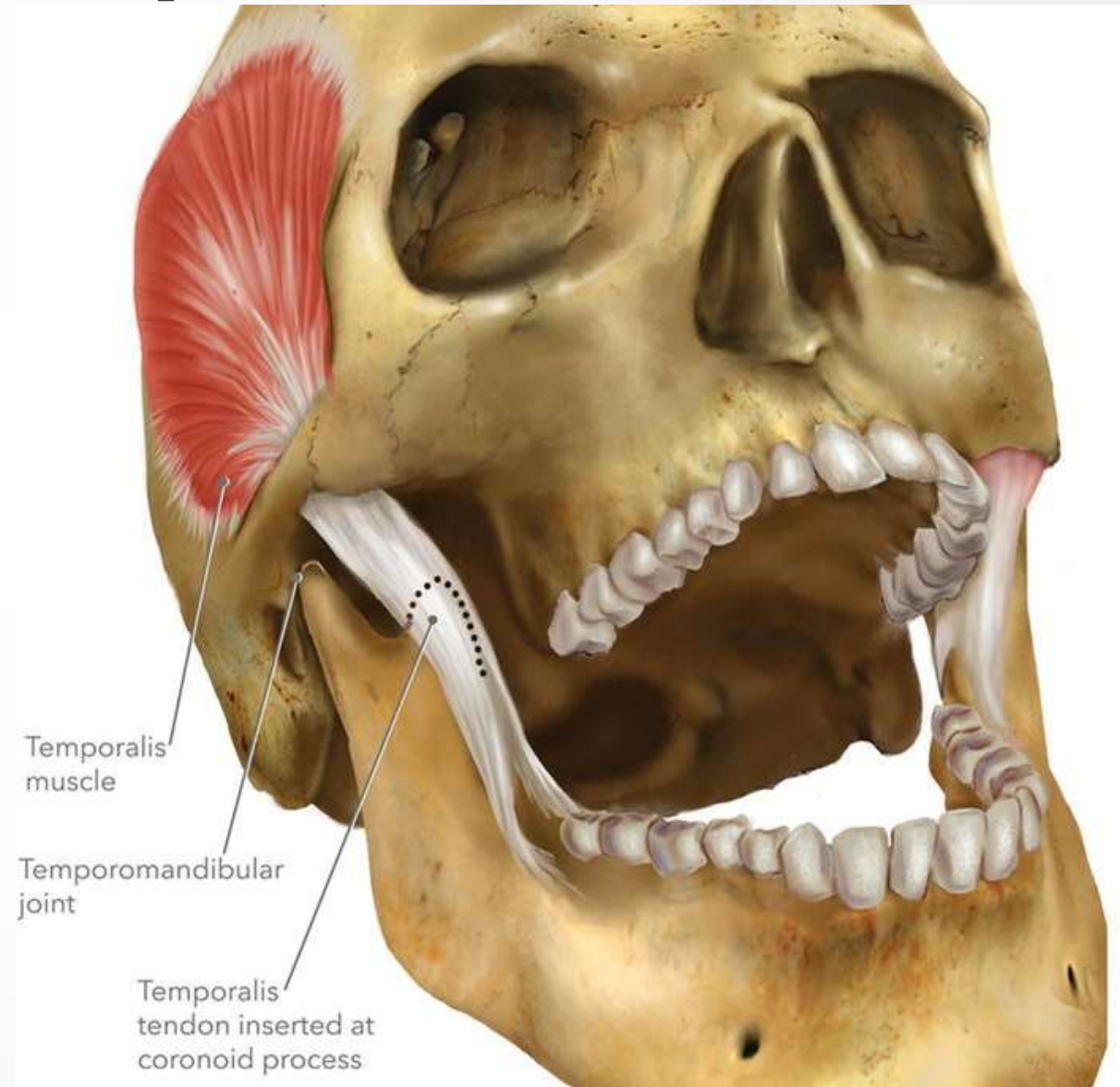
**D. Присередній крилоподібний**

**E. Двочеревцевий**



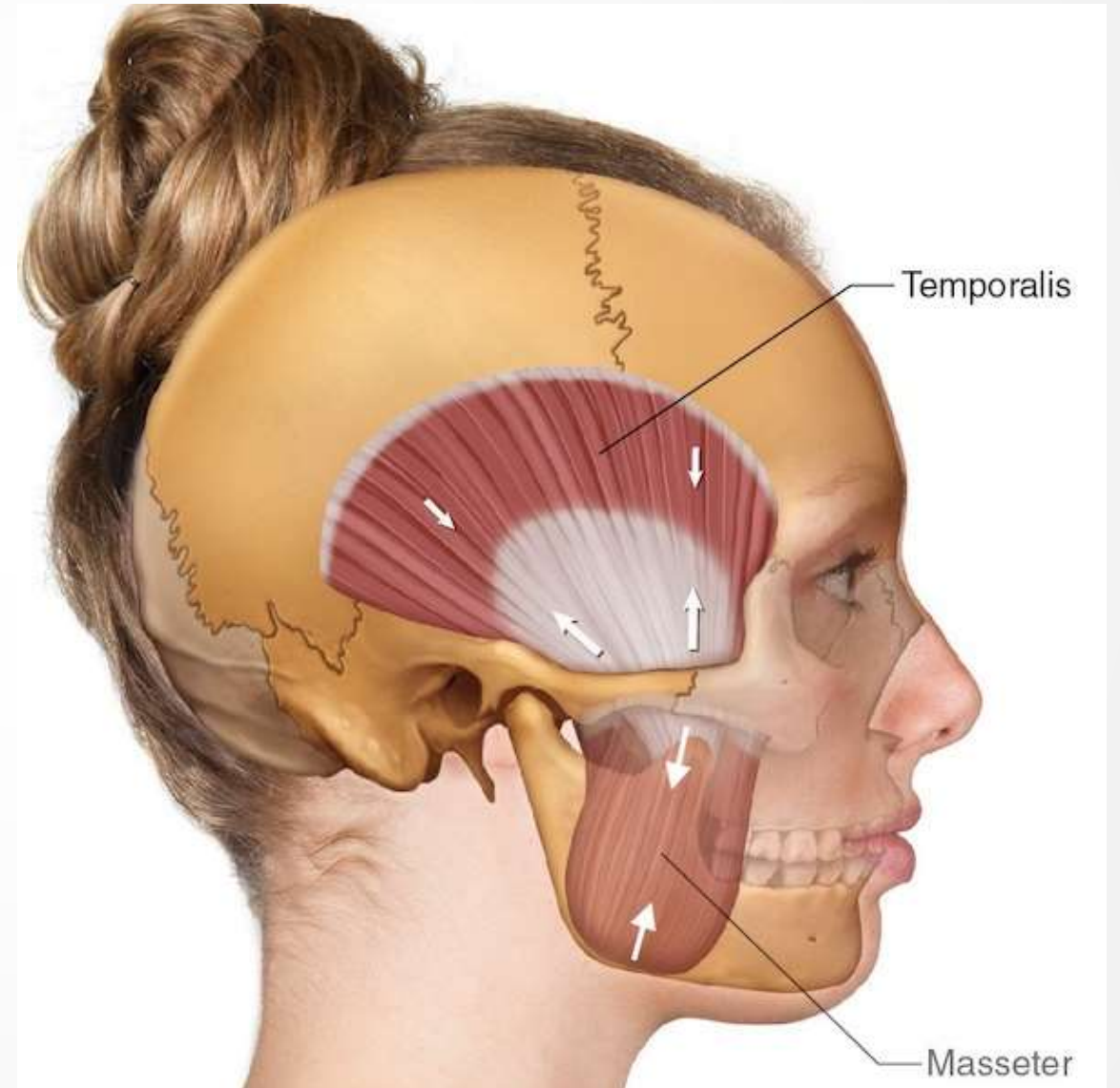
\* У травмованого правобічний **перелом вінцевого відростка** нижньої щелепи із зміщенням. Який м'яз змістить відросток?

- A. Скроневий
- B. Медіальний крилоподібний
- C. Латеральний крилоподібний
- D. Жувальний
- E. М'яз-натягувач піднебінної завіски



\* Хвора скаржитья на **болі при жуванні, особливо при русі нижньої щелепи назад**. Які м'язи вражені?

- A. Задні пучки скроневих
- B. Передні пучки скроневих
- C. Медіальні крилоподібні
- D. Латеральні крилоподібні
- E. Жувальні



\* Хворий скаржить на **болі при жуванні, особливо при висуванні нижньої щелепи вперед і зміщенні її в сторону.** Функція яких м'язів порушена?

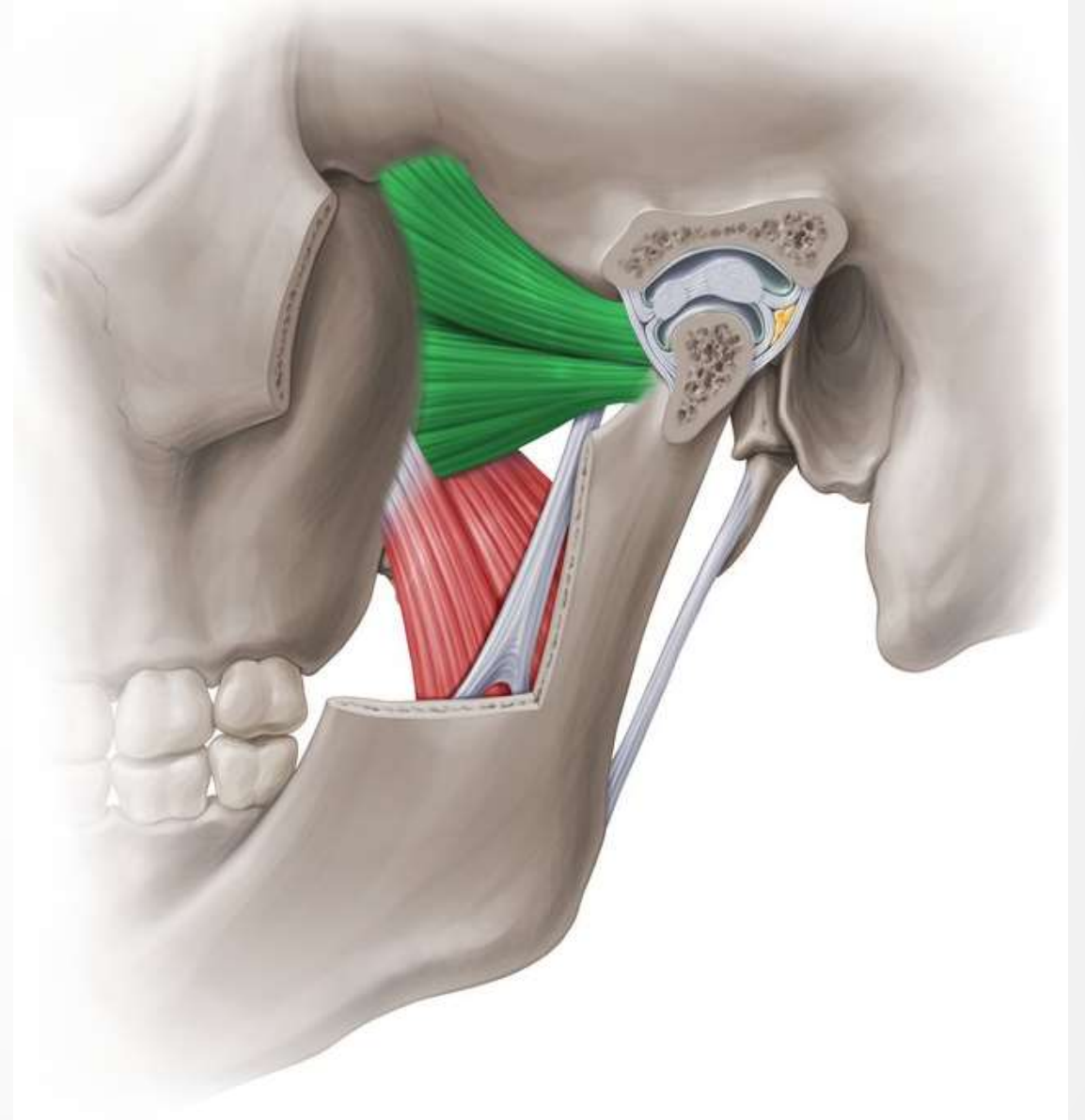
**А. Латеральні крилоподібні**

В. Медіальні крилоподібні

С. Жувальні

Д. Щелепно-під'язикові

Е. Скроневі



\* У обстежуваного відзначається **різке опущення кута рота зліва**.  
Порушенням функції яких м'язів це викликано?

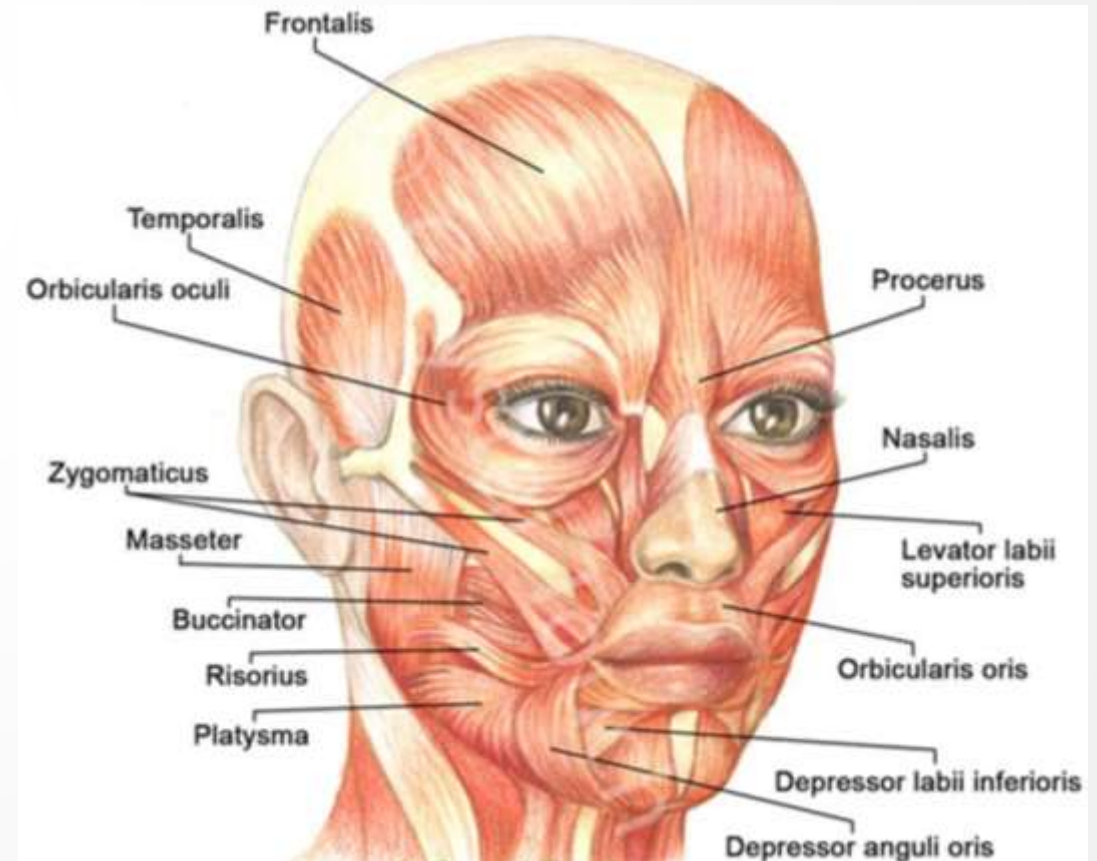
**А. Виличний м'яз**

В. М'язи, що опускають кут рота

С. М'язи, що піднімають верхню губу і крило носа

Д. М'язи сміху

Е. Коловий м'яз рота



\* У хворого виникають болі при жуванні, **утруднення при піднятті вгору нижньої щелепи (при закритті рота)**. Функція яких м'язів порушена?

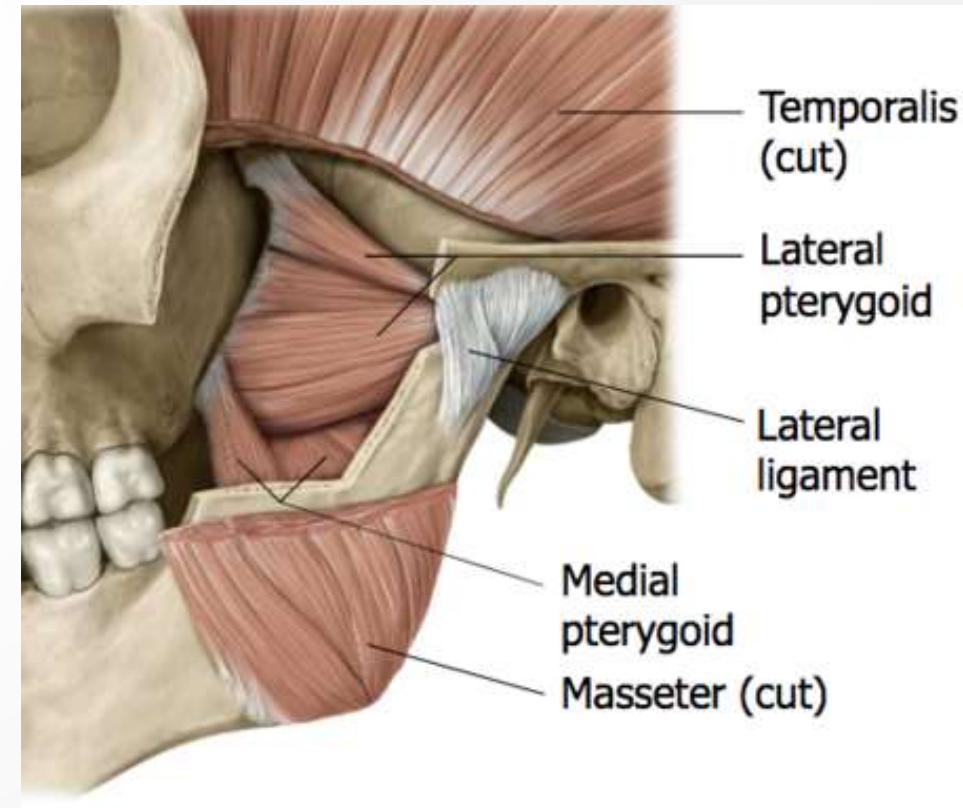
**А. Скроневий, жувальний, медіальний крилоподібний**

В. Скроневий, жувальний, латеральний крилоподібний

С. Скроневий, латеральний і медіальний крилоподібні

Д. Латеральний і медіальний крилоподібні, жувальний

Е. Скроневий, жувальний, щелепно-під'язиковий



\* При обстеженні у хворого виявлено **порушення функції змикання очної щілини**. Пошкодження якого м'яза можна запідозрити?

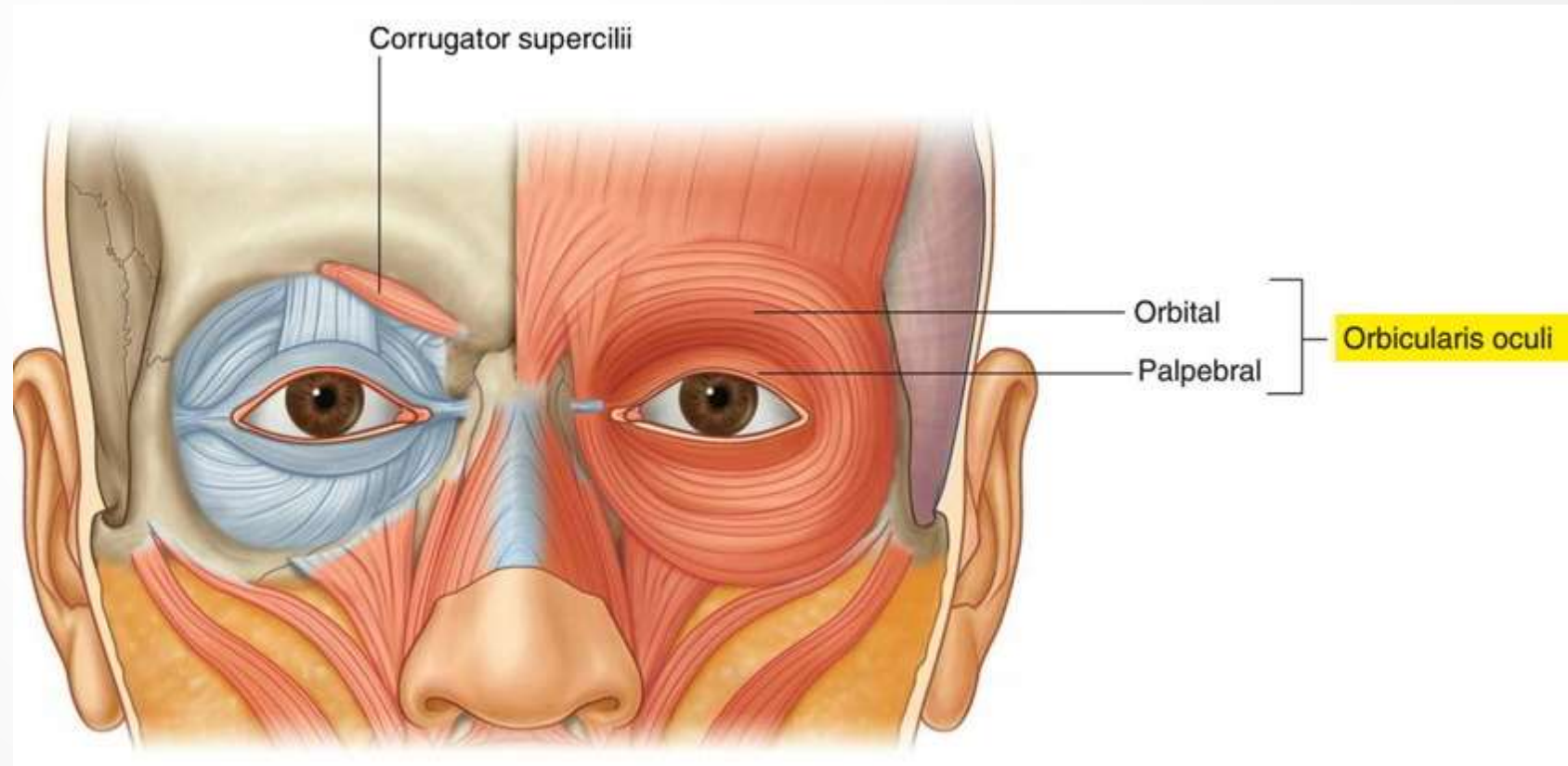
A. **M. orbicularis oculi**

B. M. procerus

C. M. orbicularis oris

D. M. corrugator supercilii

E. M. depressor supercilii



\* У хворого **очна щілина** праворуч помітно **більша** ніж ліва.  
Функція якого з м'язів порушена?

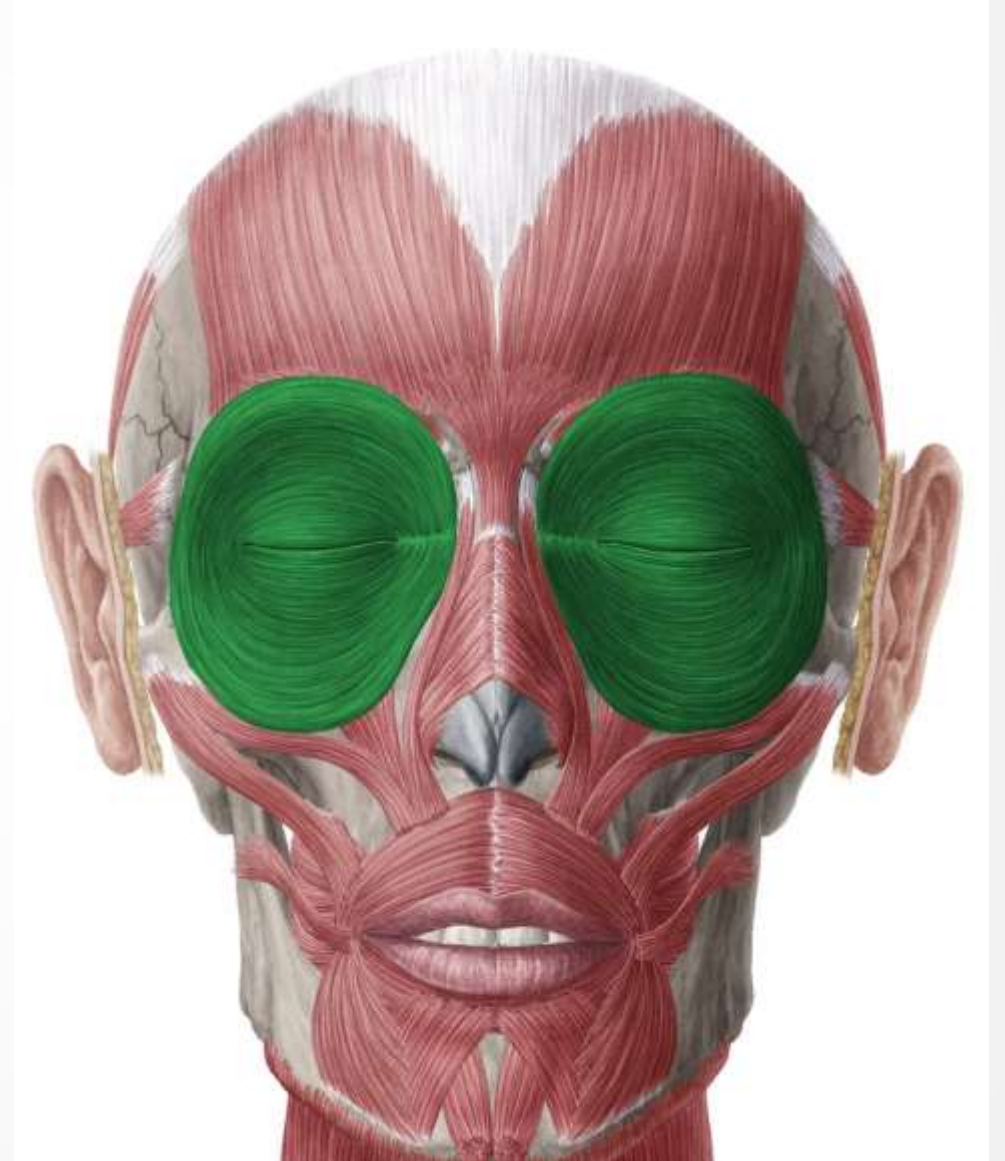A. **M. orbicularis oculi**

B. M. procerus

C. M. corrugator supercilli

D. M. occipitofrontalis [venter frontalis]

E. M. zygomaticus major



\* При обстеженні пацієнта 15 років виявлено, що після перенесеної щелепно-лицевої травми, він **не може опустити донизу нижню щелепу**. Пошкодження якого м'язу може бути причиною вказаної патології?

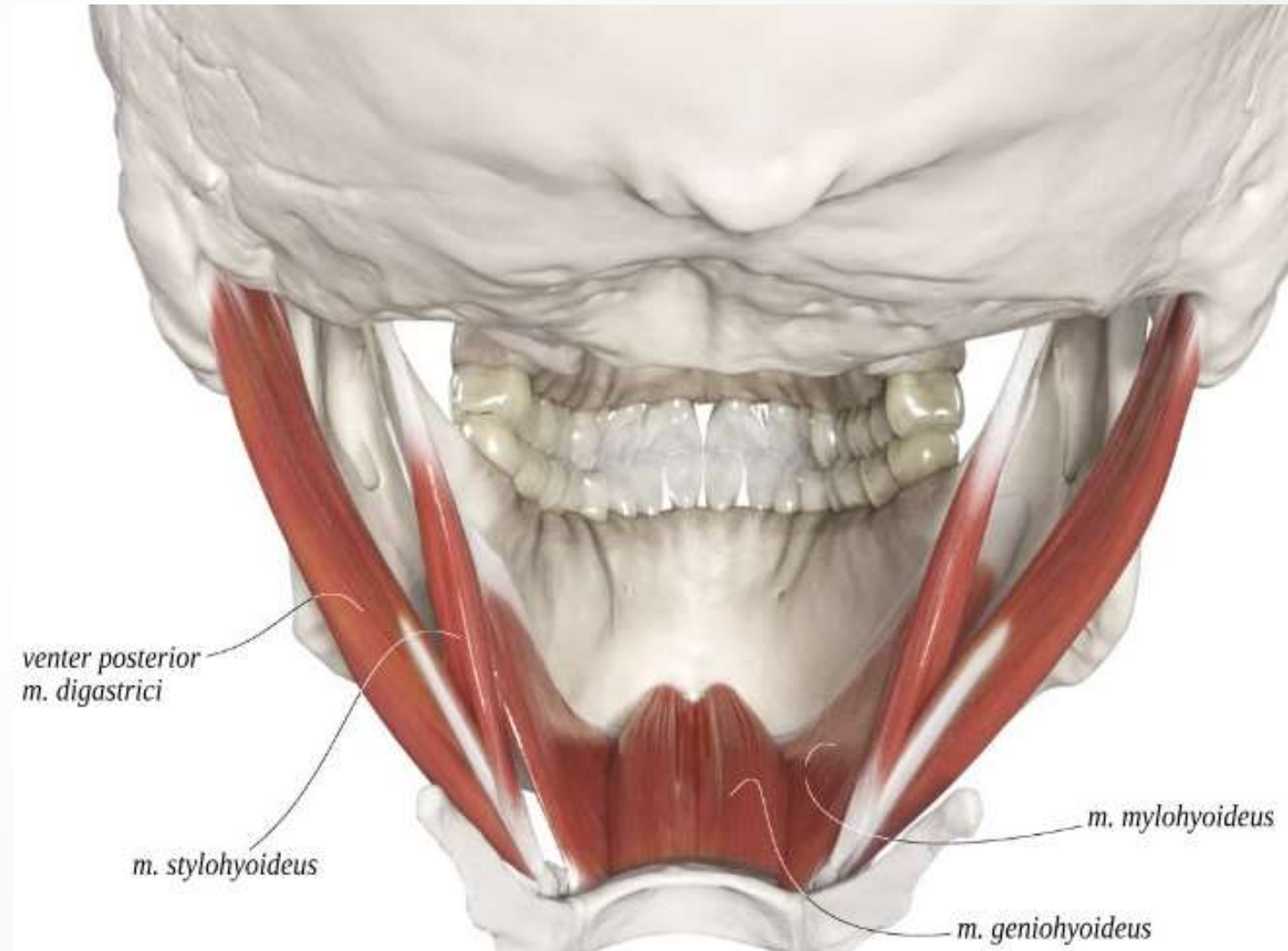
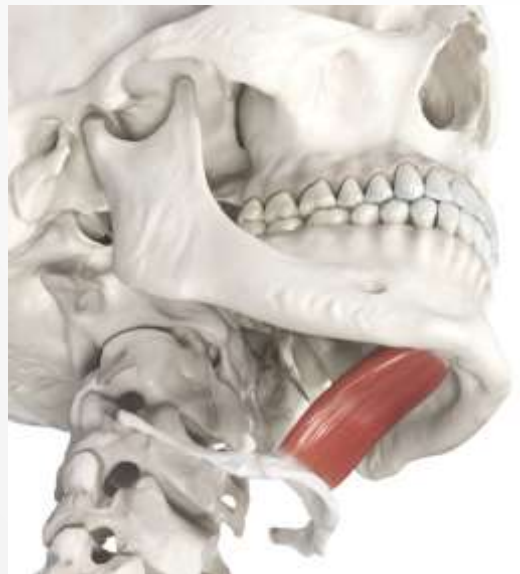**A. Підборідно-під'язикового**

B. Жувального

C. Скроневого

D. Медіального крилоподібного

E. Латерального крилоподібного



\* При втручанні з метою лікування вивиху нижньої щелепи, лікар повинен пам'ятати про м'яз, який при скороченні відтягує назовні капсулу і суглобовий диск скронево-нижньощелепного суглобу. Який це м'яз?

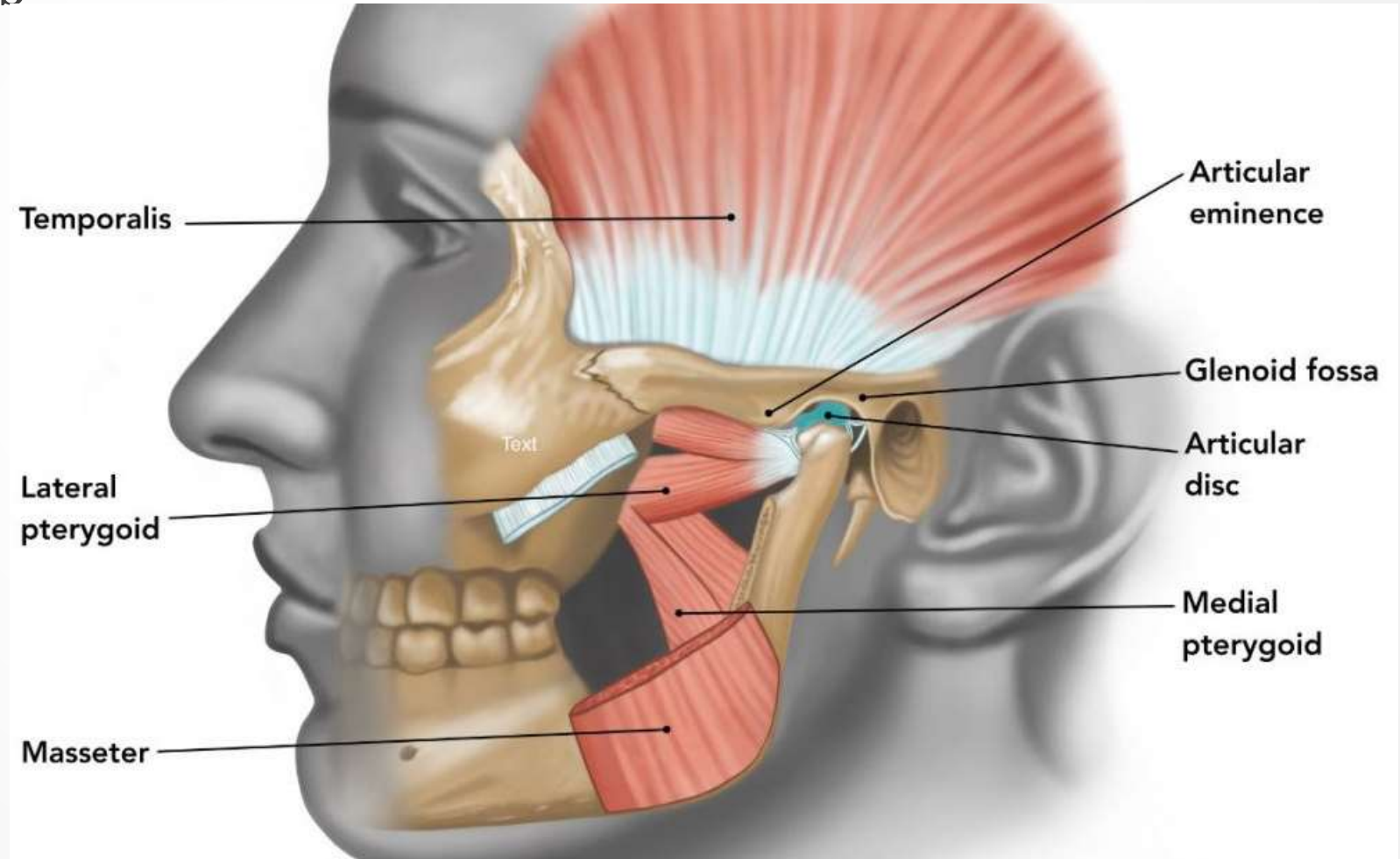
A. *M. pterygoideus lateralis*

B. *M. masseter*

C. *M. pterygoideus medialis*

D. *M. temporalis*

E. *M. mylohyoideus*



\* При обробці фрезою великого кутнього зуба стоматолог інструментом, що зірвався, глибоко **поранив щоку**, пошкодивши при цьому не лише слизову оболонку але й **м'яз**. Який?

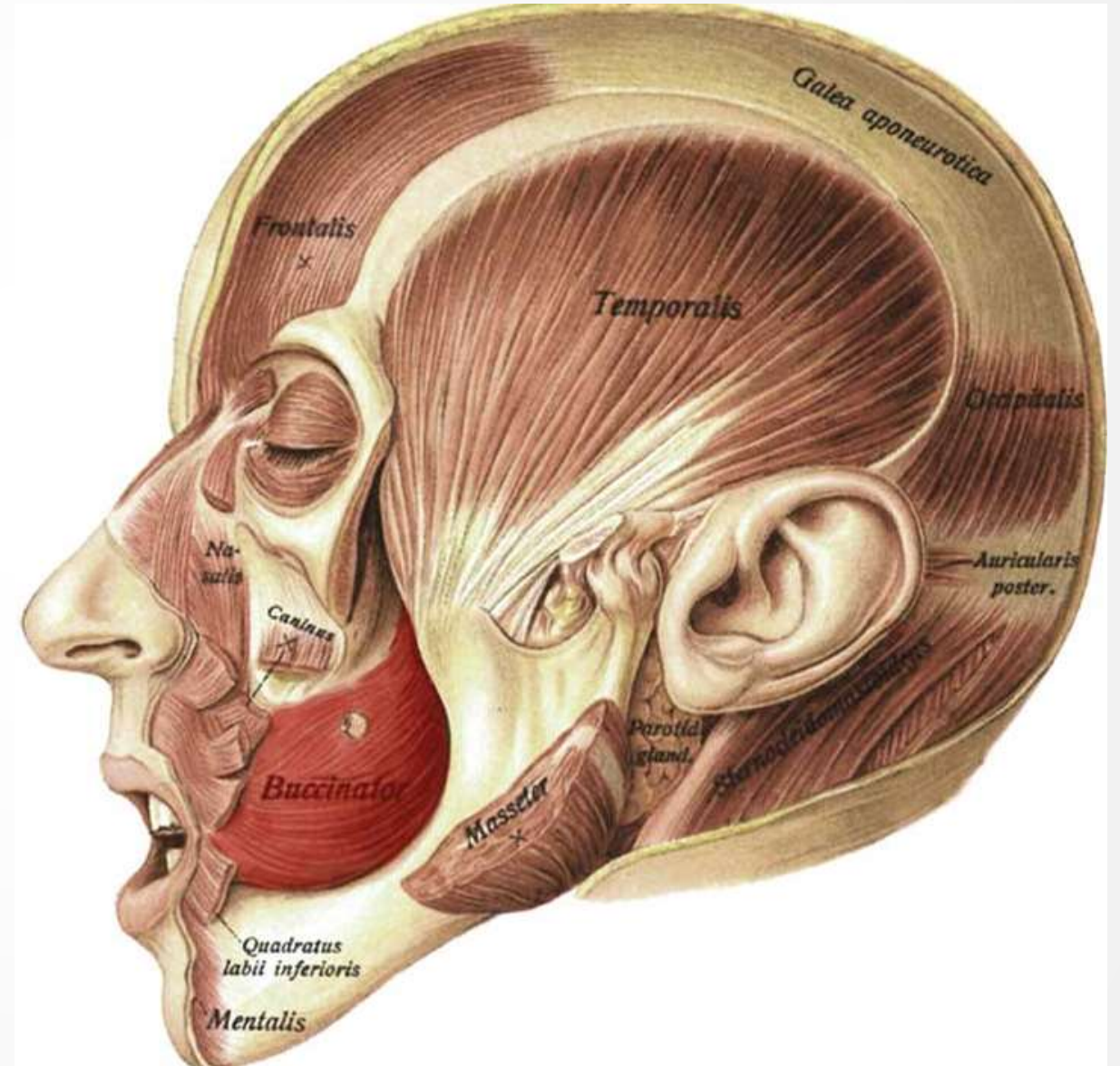
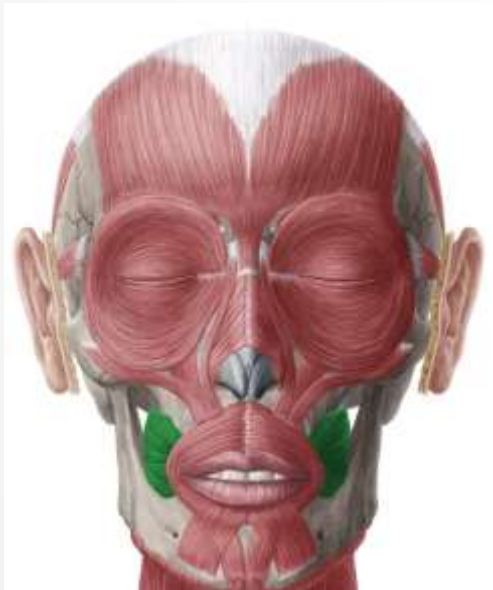A. Щічний

B. Великий виличний м'яз

C. Жувальний

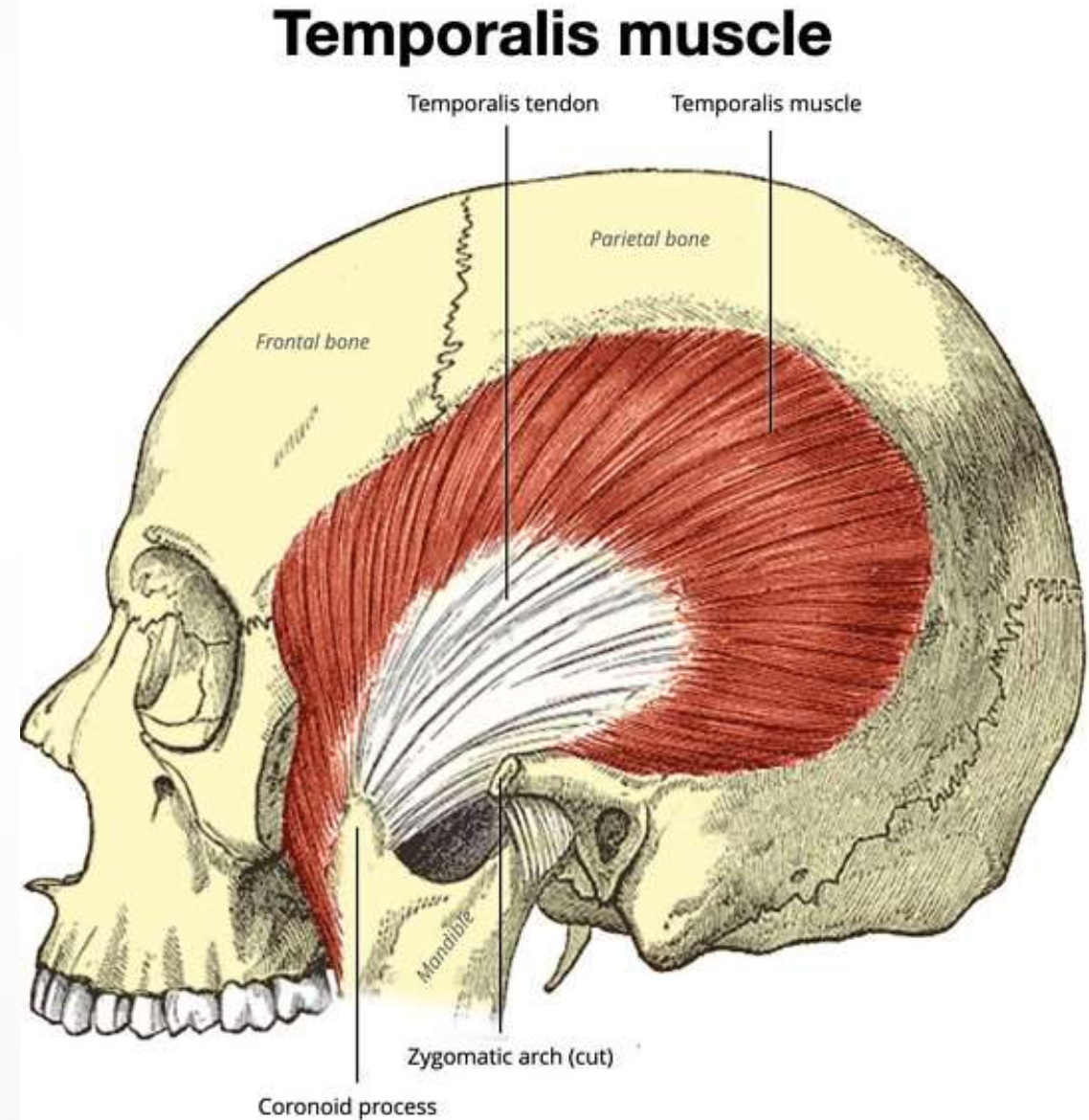
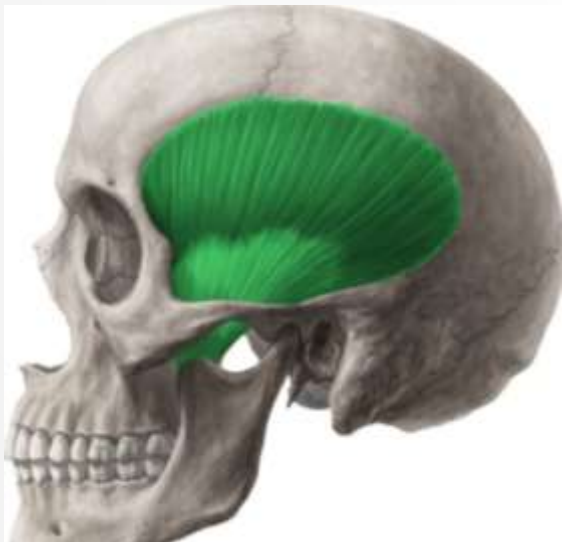D. Коловий м'яз рота

E. Щелепно-під'язиковий м'яз



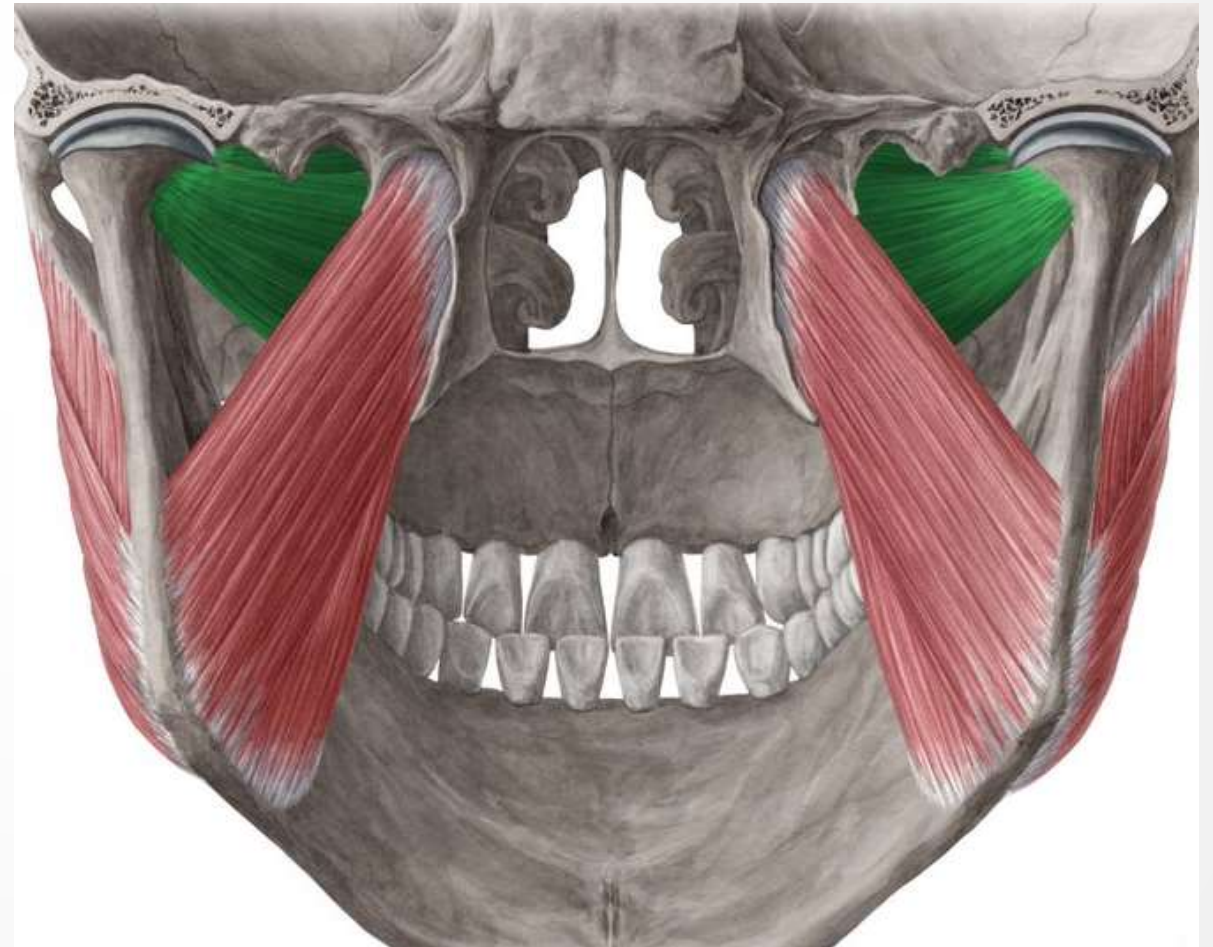
\* Унаслідок травми в ділянці **вінцевого відростка** нижньої щелепи у хворого спостерігається **порушення зміщення нижньої щелепи назад**. Ймовірність пошкодження якого м'яза існує?

- A. **M. temporalis**
- B. M. masseter
- C. M. pterygoideus lateralis
- D. M. pterygoideus medialis
- E. M. levator anguli oris



\* У юнака 18 років після вуличної бійки травмована бічна ділянка лица. При огляді лікар встановив, що шкіра травмована, рана відкрита, гілка нижньої щелепи зламана, з **жувальних м'язів** залишився цілим тільки **той, що не піднімає щелепу**. Який це м'яз?

- A. Бічний крилоподібний
- B. Передні пучки скроневого
- C. Середні пучки скроневого
- D. Жувальний
- E. Присередній крилоподібний



\* Хворий, 25 років, отримав травму скронево-нижньощелепного суглоба.  
Який м'яз прикріплюється до суглобового диска?

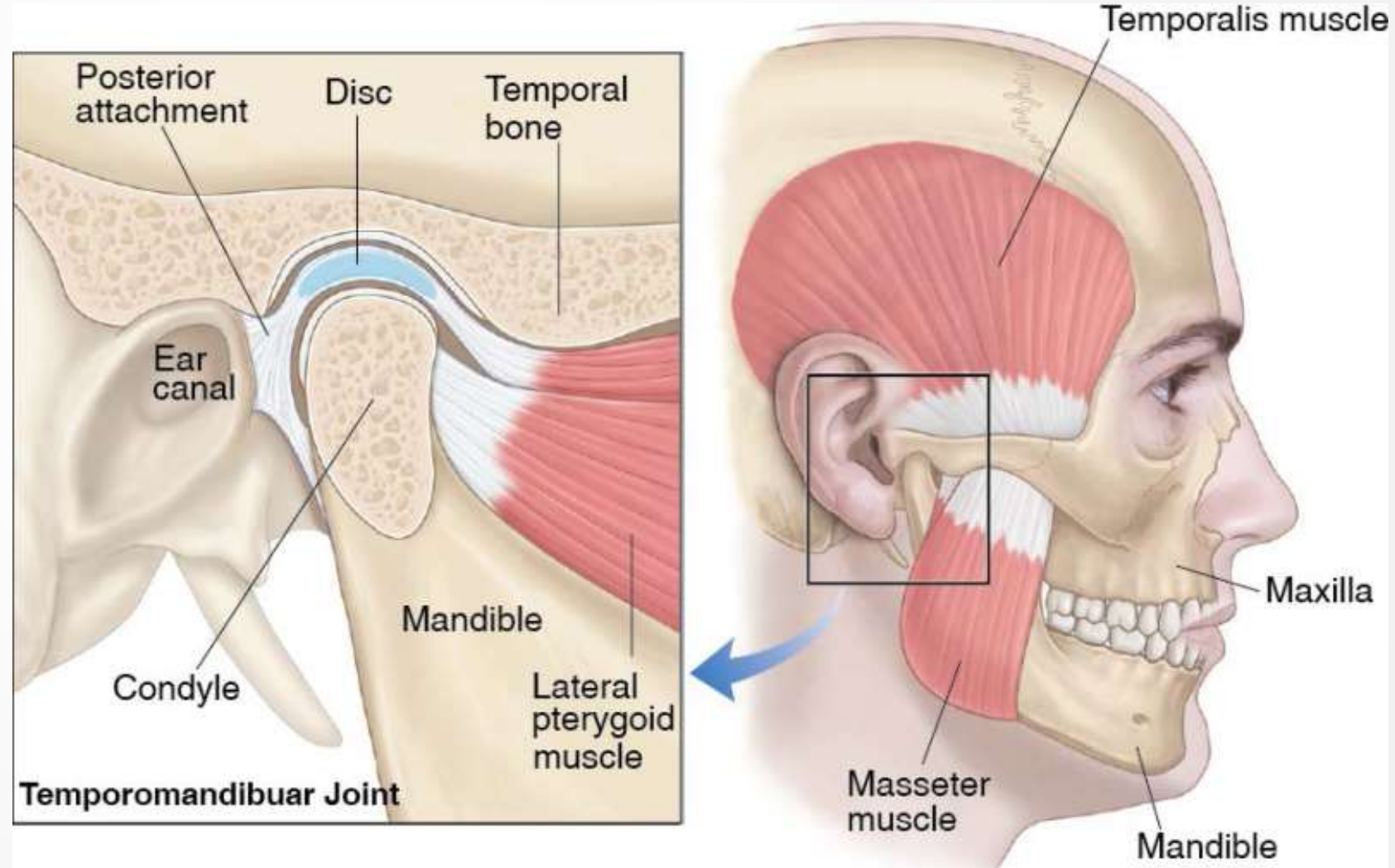
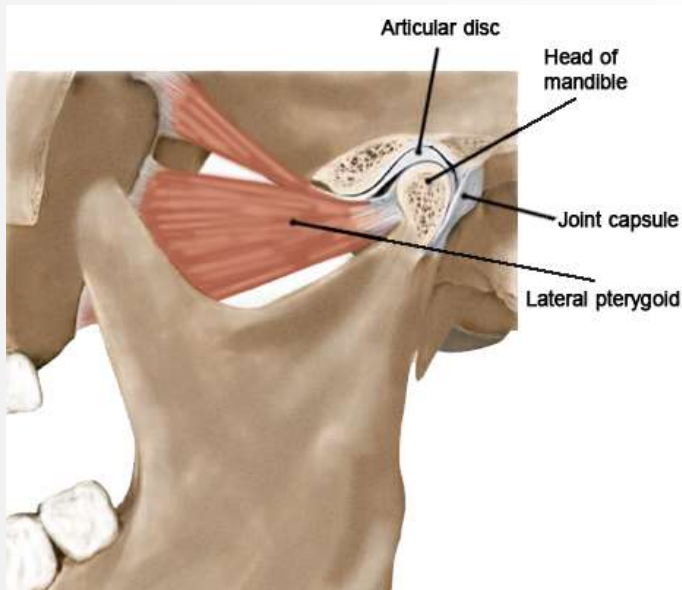
A. *M. pterygoideus lateralis*

B. *M. temporalis*

C. *M. pterygoideus medialis*

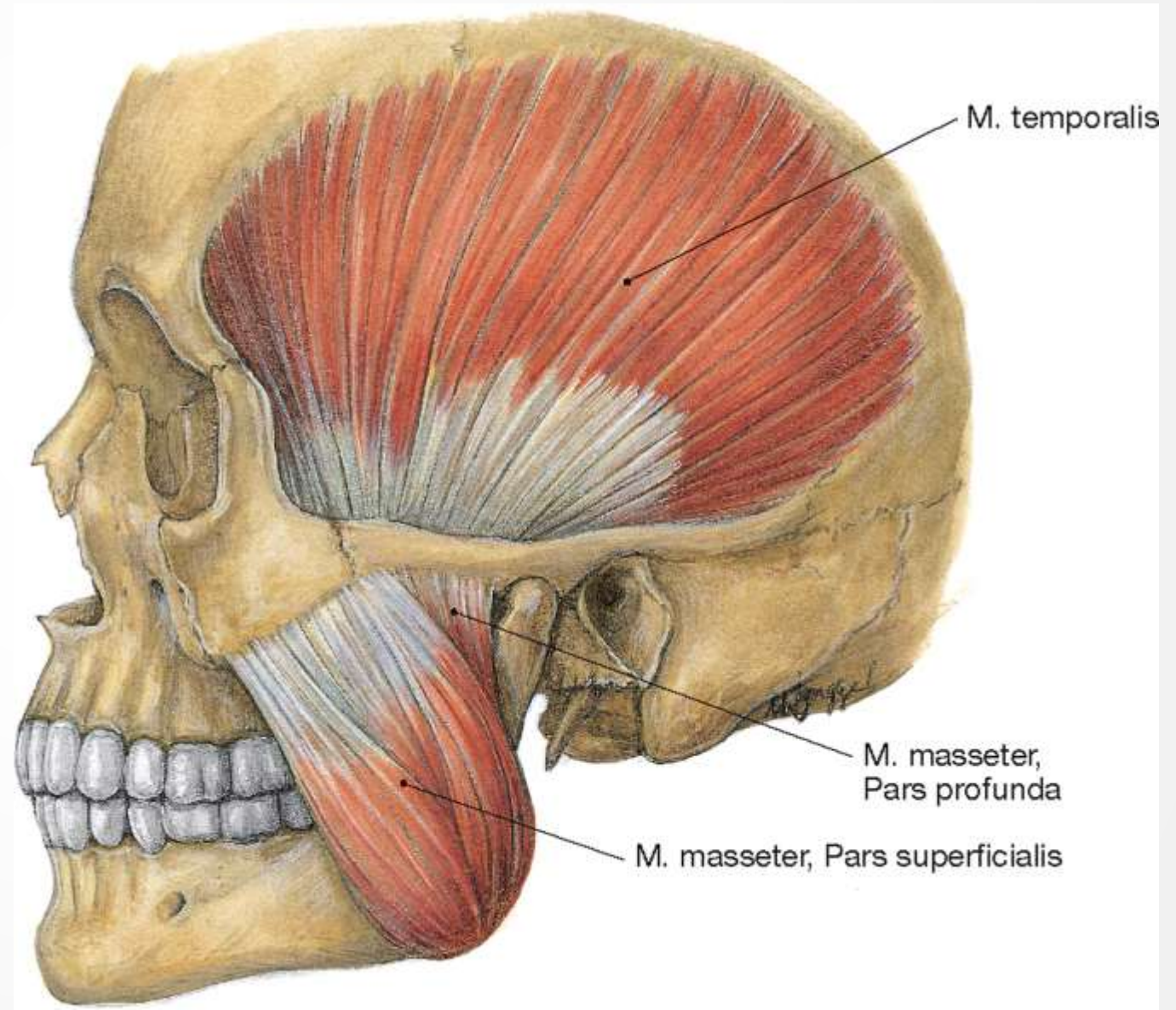
D. *M. zygomaticus minor*

E. *M. zygomaticus major*



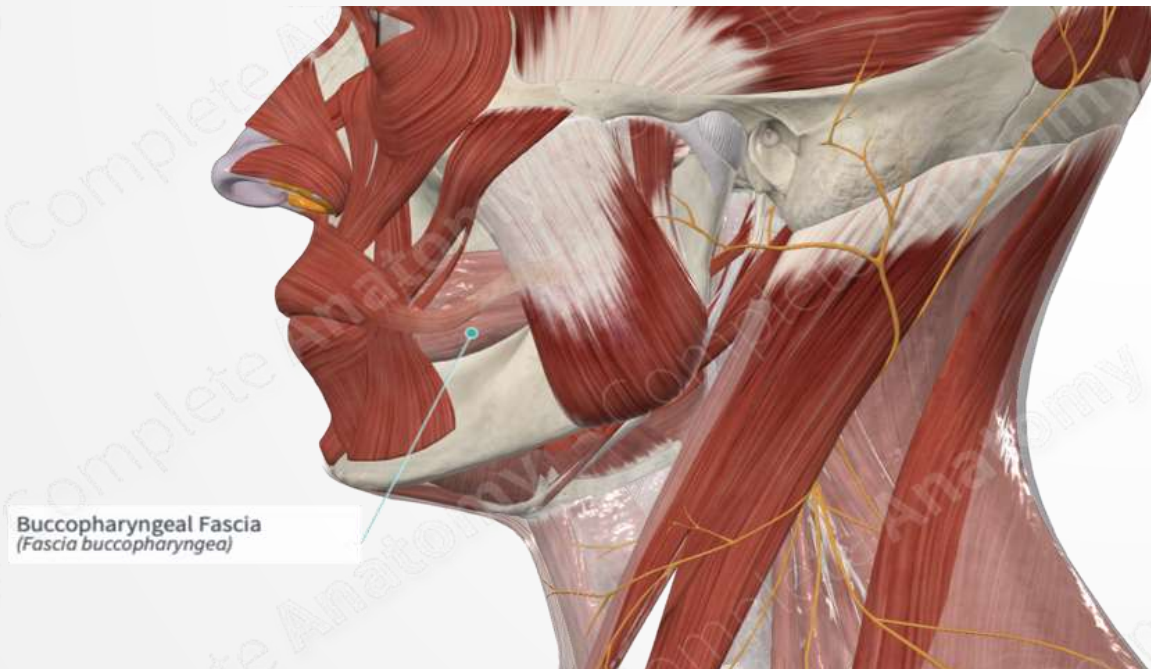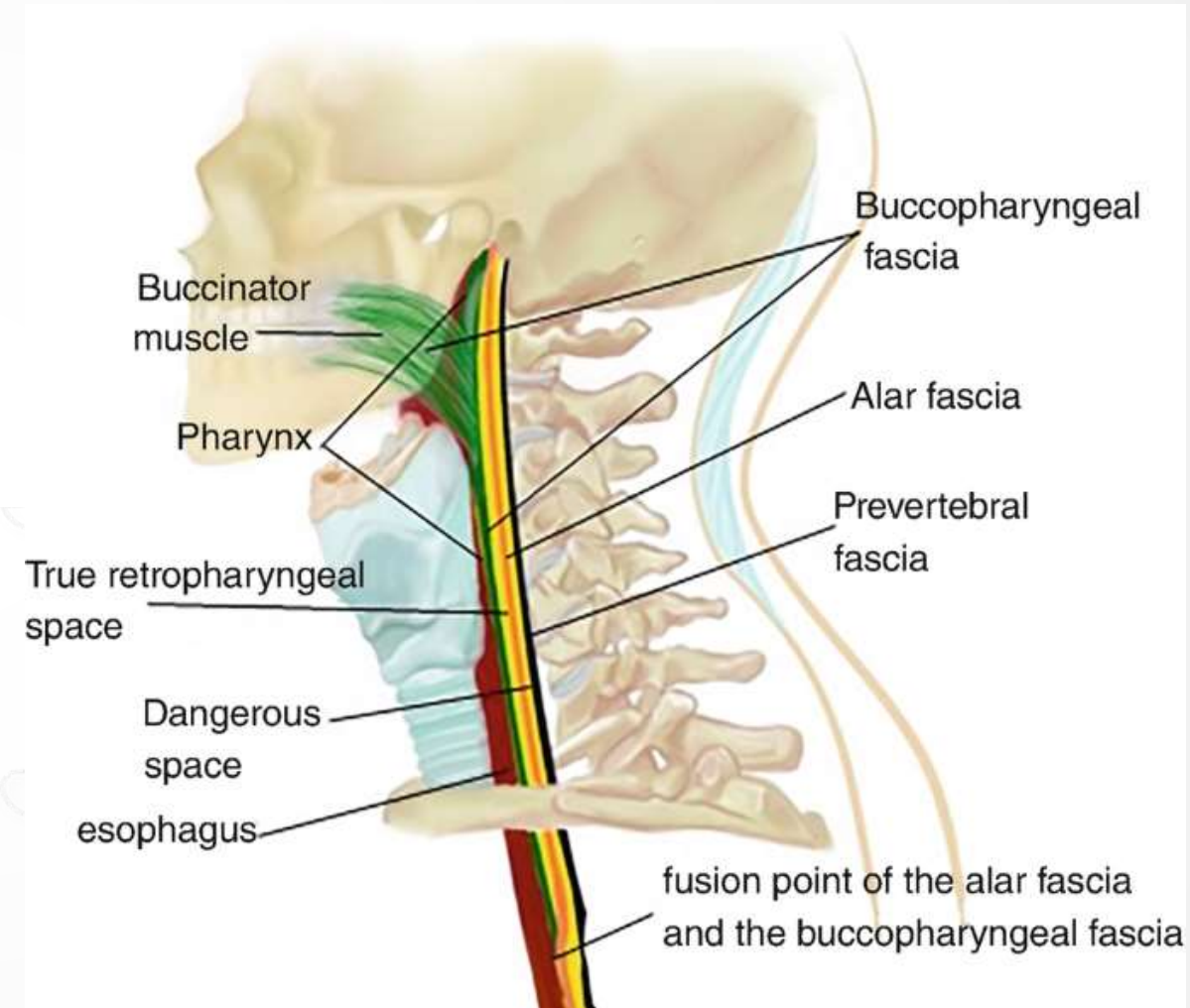
\* У травмованого перелом виличної дуги. Пацієнт скаржить на **неможливість зворотного руху нижньої щелепи**, яка зміщена вперед. Функція якого м'яза порушена?

- A. **M. temporalis**
- B. M. pterigoideus medialis
- C. M. pterigoideus lateralis
- D. M. zygomaticus minor
- E. M. zygomaticus major



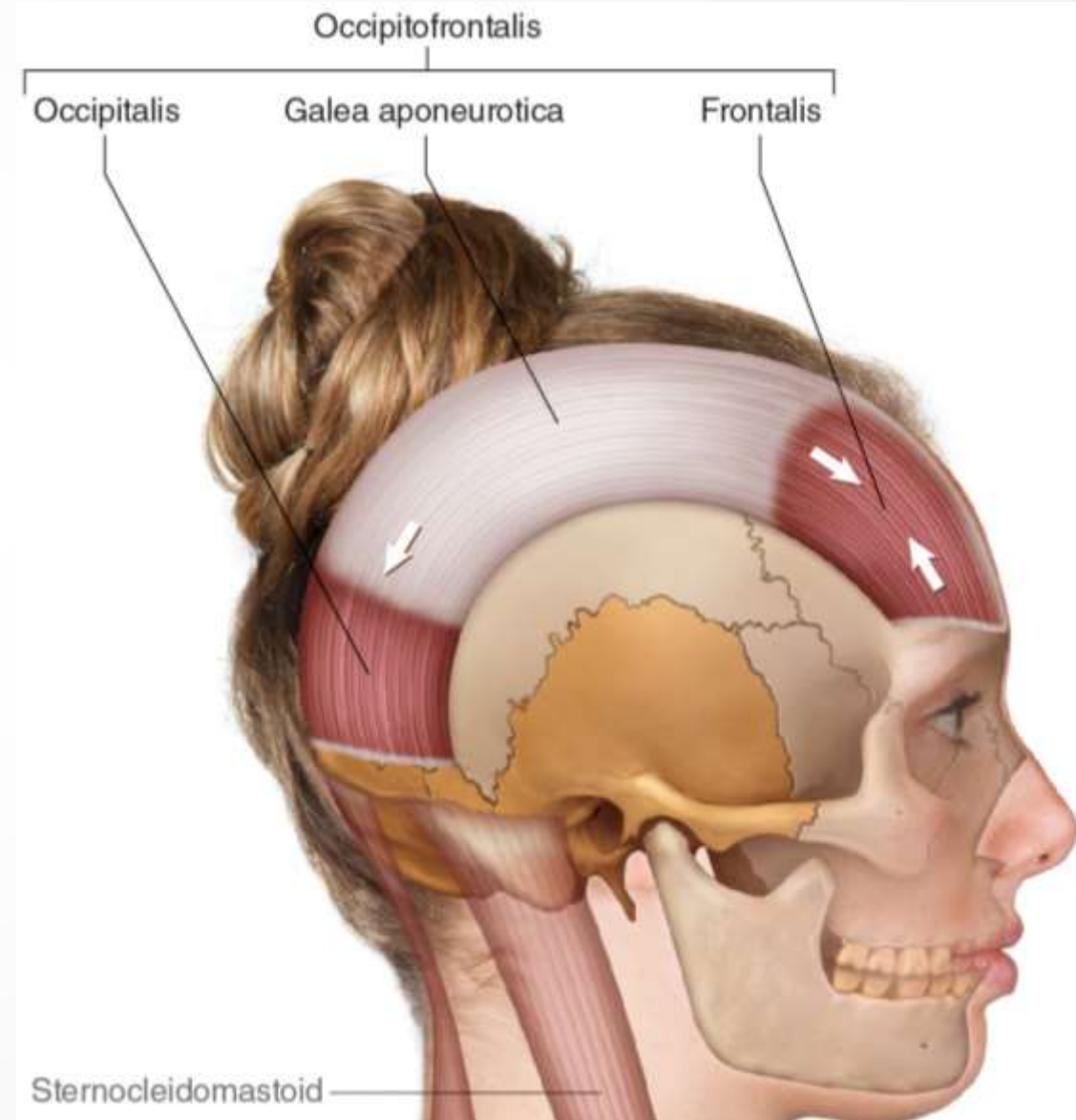
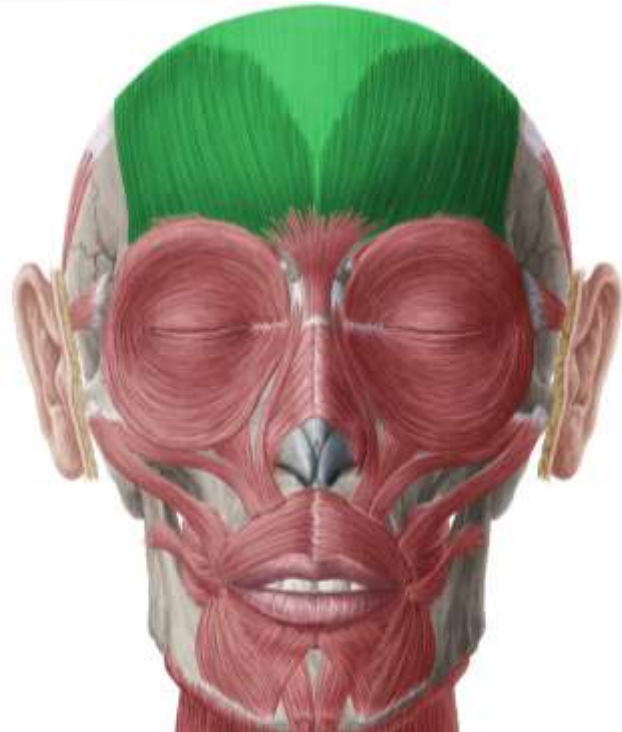\* У хворого - різана рана обличчя в ділянці **крило-нижньощелепного шва**, що вкритий фасцією і зрощується з нею. Яка це **фасція**?

- A. Fascia parotidea
- B. Fascia masseterica
- C. Fascia temporalis (lamina superficialis)
- D. Fascia temporalis (lamina profunda)
- E. Fascia buccopharyngea**



\* У хворого після травми обличчя ушкоджена одна з гілок лицевого нерва. Хворий **не може підняти брови, широко розплющити очі**. Який м'яз втратив свою функцію?

- A. **M. occipitofrontalis (venter frontalis)**
- B. M. orbicularis oculi (pars palpebralis)
- C. M. orbicularis oculi (pars orbitalis)
- D. M. zygomaticus major
- E. M. procerus



\* У хворого, 45 років, виявлено запалення **піднижньощелепної слинної залози**. В якому трикутнику шиї знаходиться ця залоза?

- A. Trigonum submentale
- B. Trigonum caroticum
- C. Trigonum omoclaviculare
- D. Trigonum submandibulare**
- E. Trigonum omotrapezoideum

