

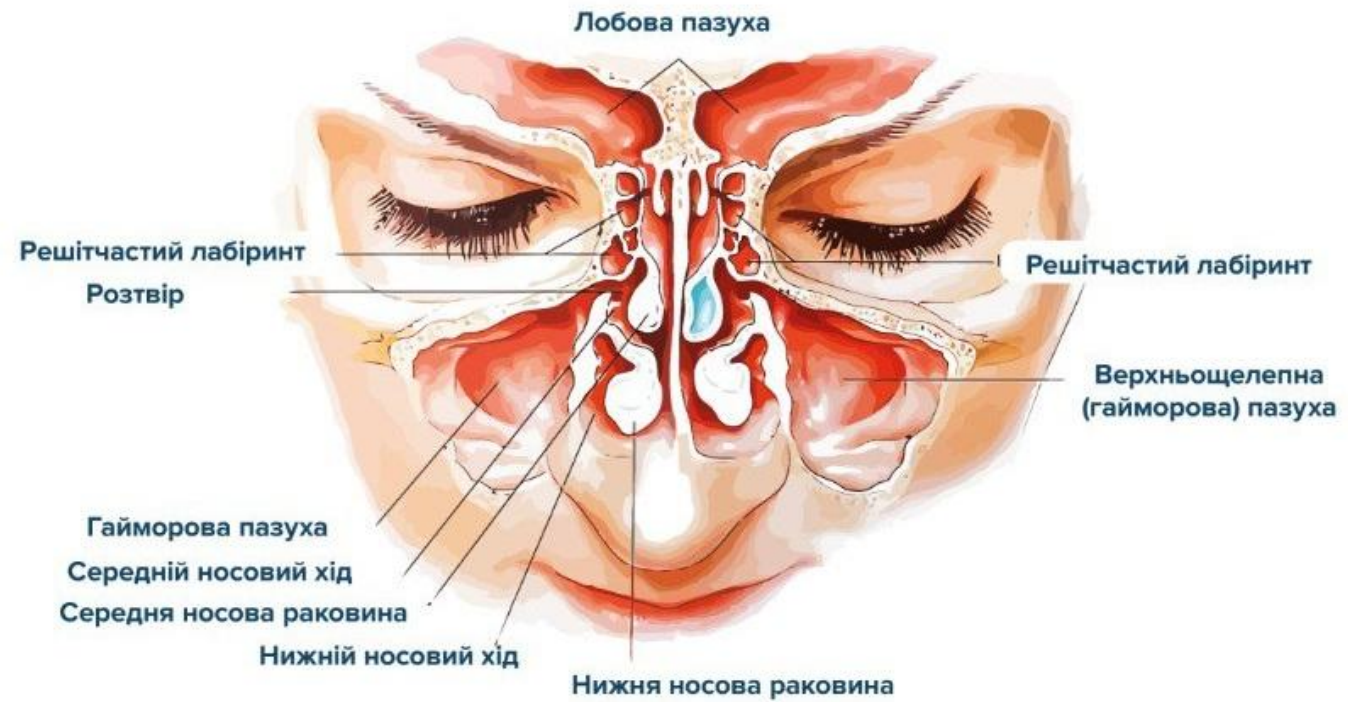




\*Хворий 30 років, із запаленням пульпи **2-го верхнього моляра**, звернувся до лікаря зі скаргами на головний біль та слизові виділення з носа. Після огляду йому встановили діагноз – **пульпіт, ускладнений синуситом**. До якої з пазух потрапила інфекція від кореня зуба?

- 
- 
- A. А.Лобової
  - B. В.Верхньощелепної
  - C. С.Клиноподібної
  - D. D.Решітчастої
  - E. Е.Соскоподібних комірок

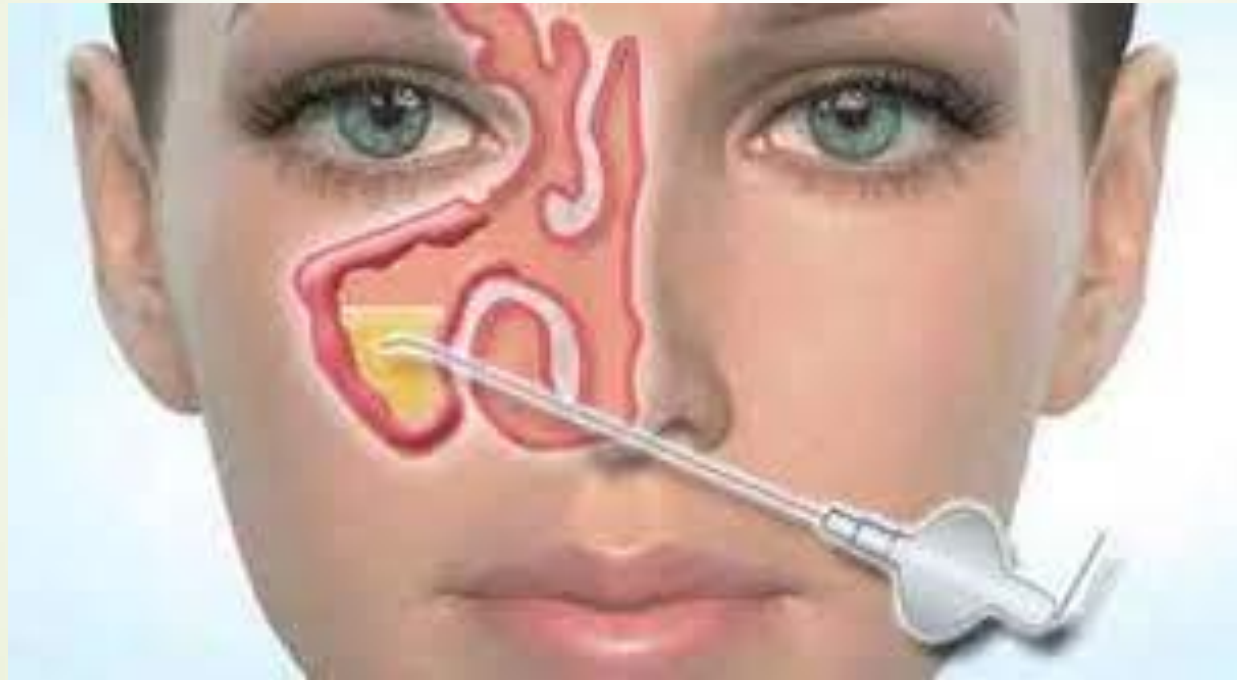## В.Верхньощелепної




- 
- \*Після перенесеного ГРЗ у хворої спостерігається затруднене носове дихання, підвищена температура, головні болі, слезовиділення болючість при пальпації в ділянці **fossa canina справа**. Запаленням якої пазухи ускладнилось захворювання?



- 
- 
- A. Sinus maxillaris dexter
  - B. Sinus frontalis dexter
  - C. Sinus sphenoidalis dexter
  - D. Cellulae ethmoidales anteriores
  - E. Cellulae ethmoidales posteriores

## A. Sinus maxillaris dexter

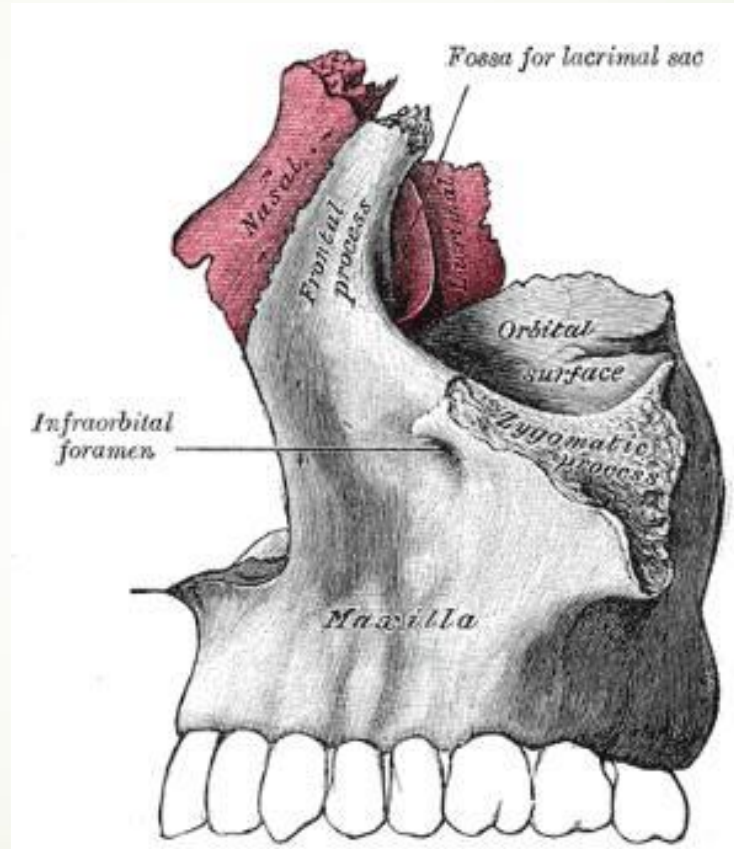





\*Лікар прогнозує можливість запалення клітковини орбіти при гнійному запаленні в ділянці **підочноямкового отвору**. Через яке з утворення можливе поширення інфекції?

- 
- 
- A. Canalis pterigoideus
  - B. Canalis nasolacrimalis
  - C. Canalis incisivus
  - D. Canalis infraorbitalis
  - E. Fissura orbitalis inferior

## ➔ D. Canalis infraorbitalis





\*Під час обстеження пацієнта у відділенні щелепно-лицевої хірургії лікар вивчає **контрфорси верхньої щелепи**. Скільки основних контрфорсів вона має?



➤ A.4

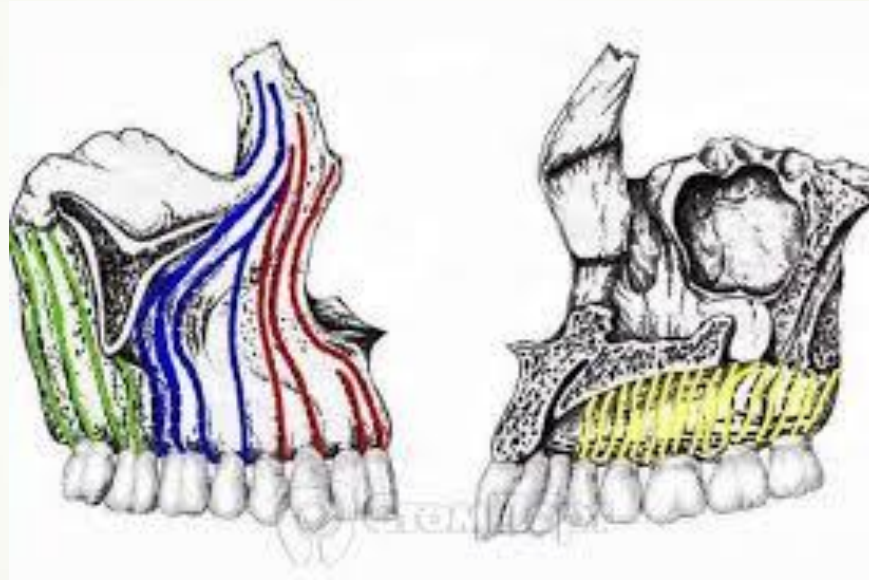
➤ B.6


➤ C.3

➤ D.5

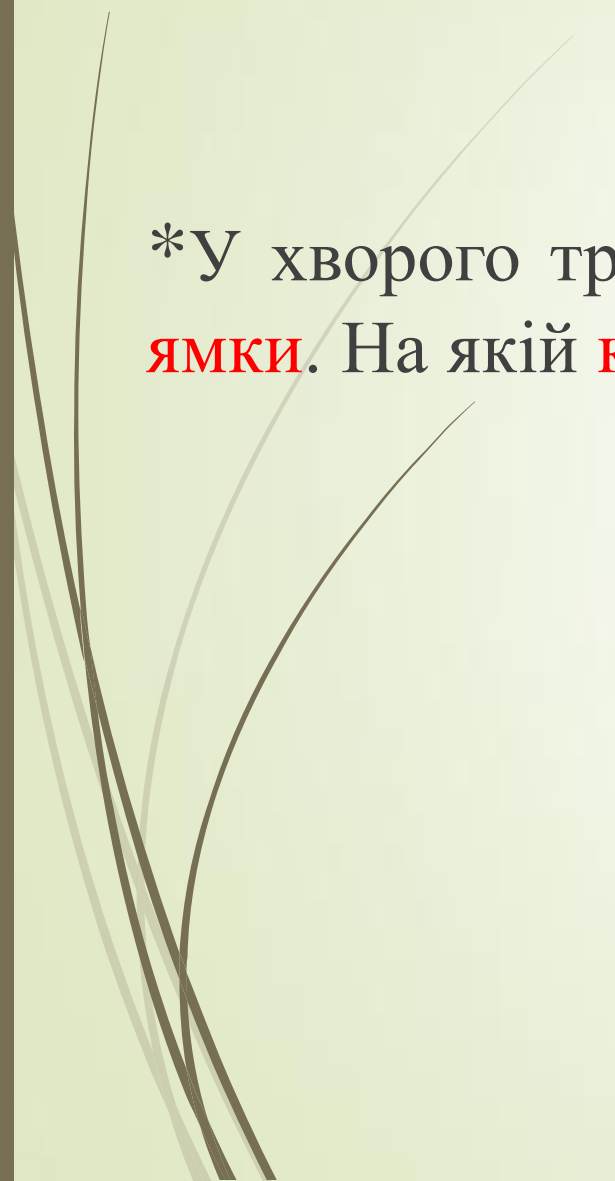
➤ E.2



A.4



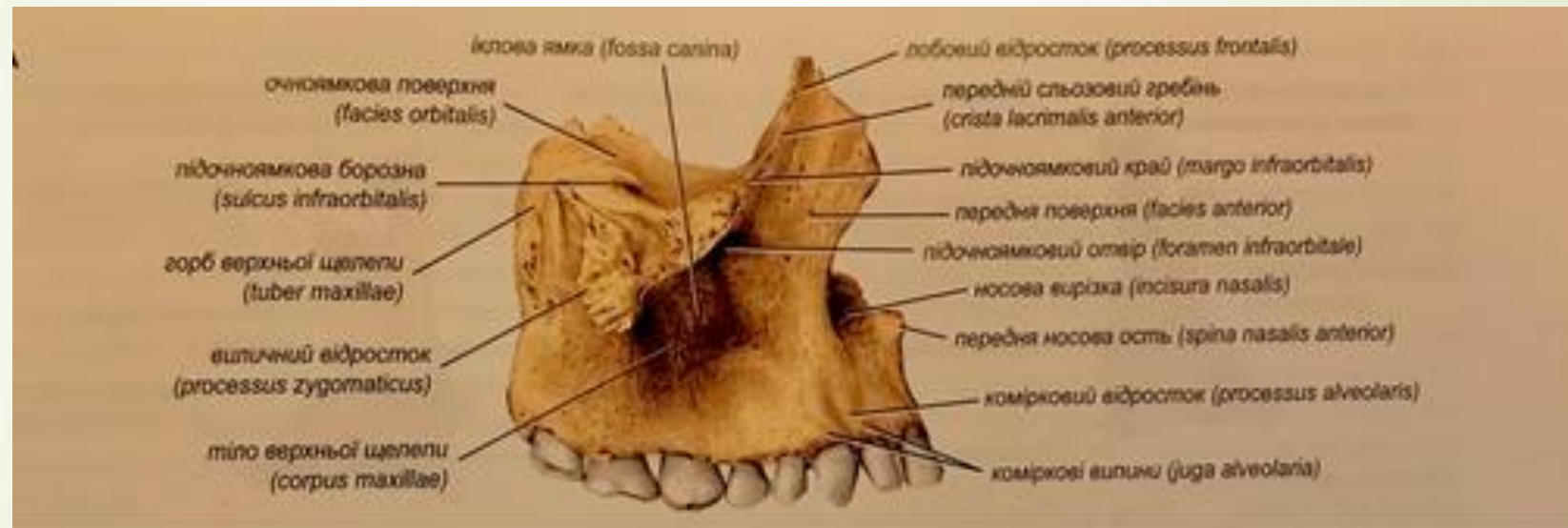



\*У хворого травматолог діагностував перелом кістки ділянці **іклової ямки**. На якій **кістці** розташована дана ямка?



- 
- 
- А. Нижня щелепа
  - В. Верхня щелепа
  - С. Лобова кістка
  - D. Піднебінна кістка
  - Е. Вилична кістка

## В. Верхня щелепа






\*У потерпілого травмована верхня щелепа - вибитий перший малий корінний зуб. Який відросток верхньої щелепи пошкоджено?



- 
- 
- А.Альвеолярний
  - В.Виличний
  - С.Очноямковий
  - Д.Піднебінний
  - Е.Лобовий

➤ А. Альвеолярний

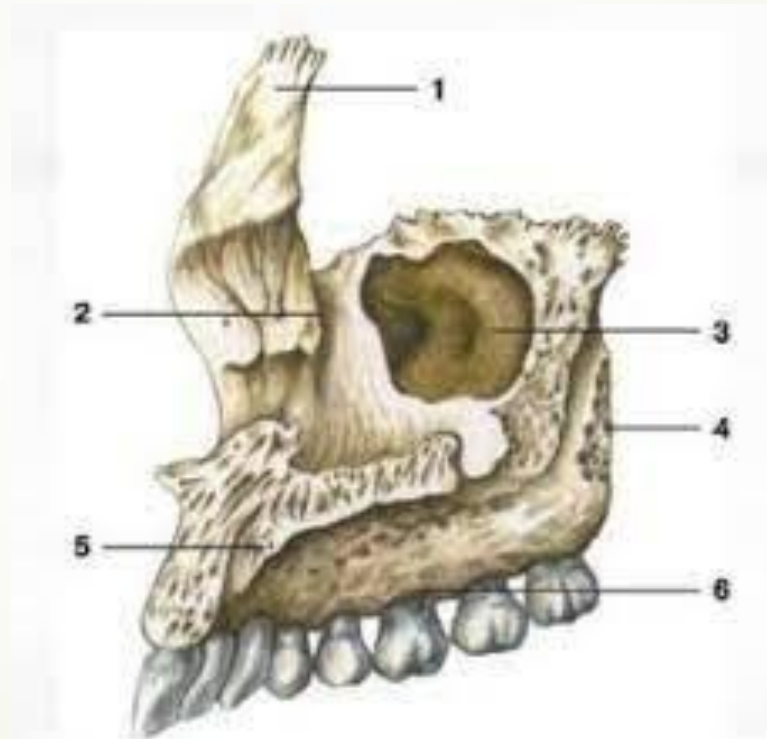





➤ \*У пацієнта після екстракція **7 верхнього зуба** в лунці з'явилося повітря. Стінка якої **приносової пазухи** найімовірніше пошкоджена у цьому разі?

- 
- 
- А.Гайморової пазухи
  - В.Клиноподібної пазухи
  - С.Середні комірки решітчастої пазухи
  - D.Задні комірки решітчастої пазухи
  - Е.Лобової пазухи

➤ А.Гайморової пазухи





\*Машина швидкої медичної допомоги доставила в лікарню чоловіка з черепно-мозковою травмою. Після рентгенологічного дослідження лікар встановив **перелом кістки черепа**. Лінія перелому проходить через **вінцевий відросток**. Яка кістка травмована?



A.Верхня щелепа

В.Нижня щелепа

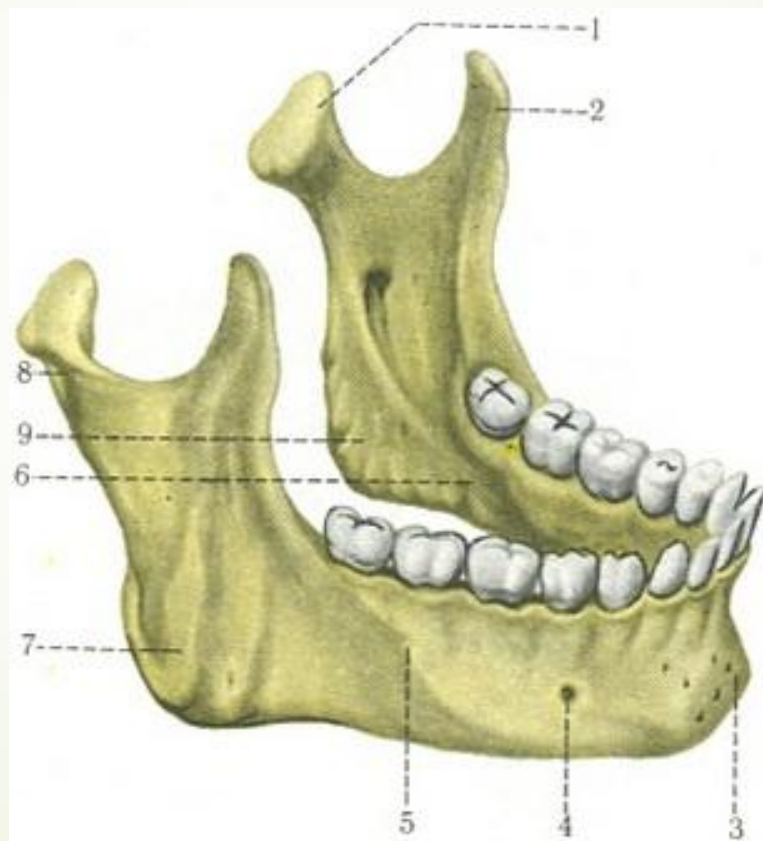
С.Лобова кістка

Д.Піднебінна кістка

Е.Вилична кістка




## В. Нижня щелепа

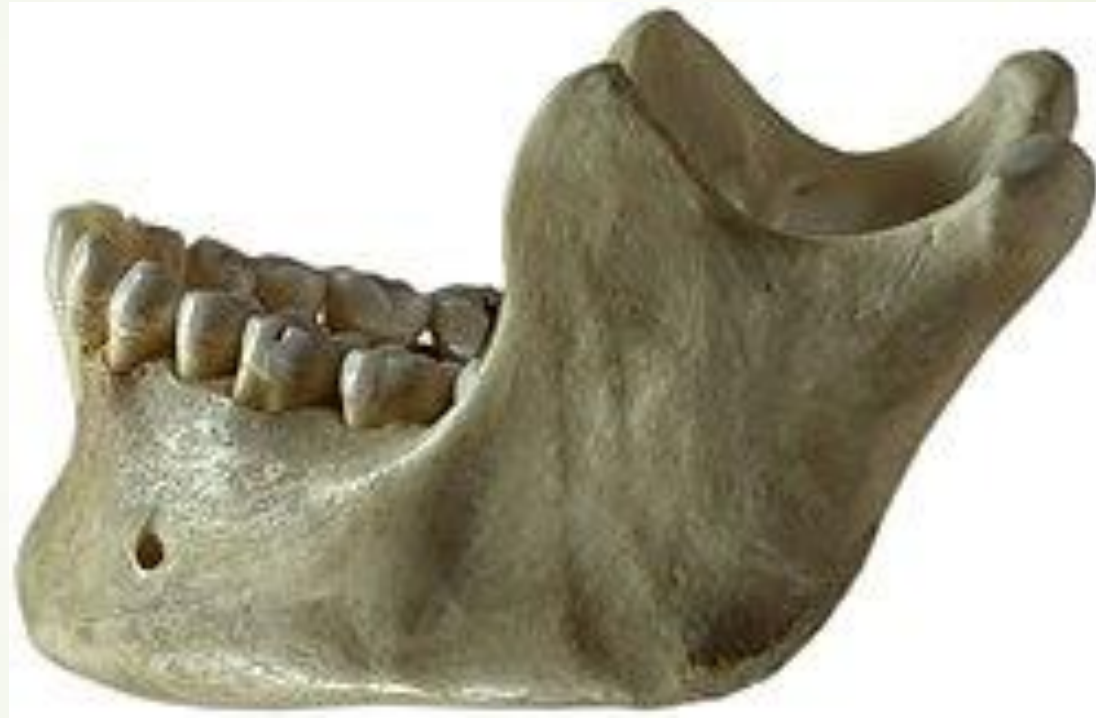





\*У потерпілого з вогнепальним пораненням куля пройшла крізь кістку черепа біля підборідного отвору. Яка кістка пошкоджена?


- 
- A. Нижня щелепа
  - B. Верхня щелепа
  - C. Лобова
  - D. Піднебінна
  - E. Вилична



➤ А. Нижня щелепа





► \*У постраждалого травма верхньої щелепи з пошкодженням підчоямкового отвору. Яка поверхня щелепи ушкоджена?

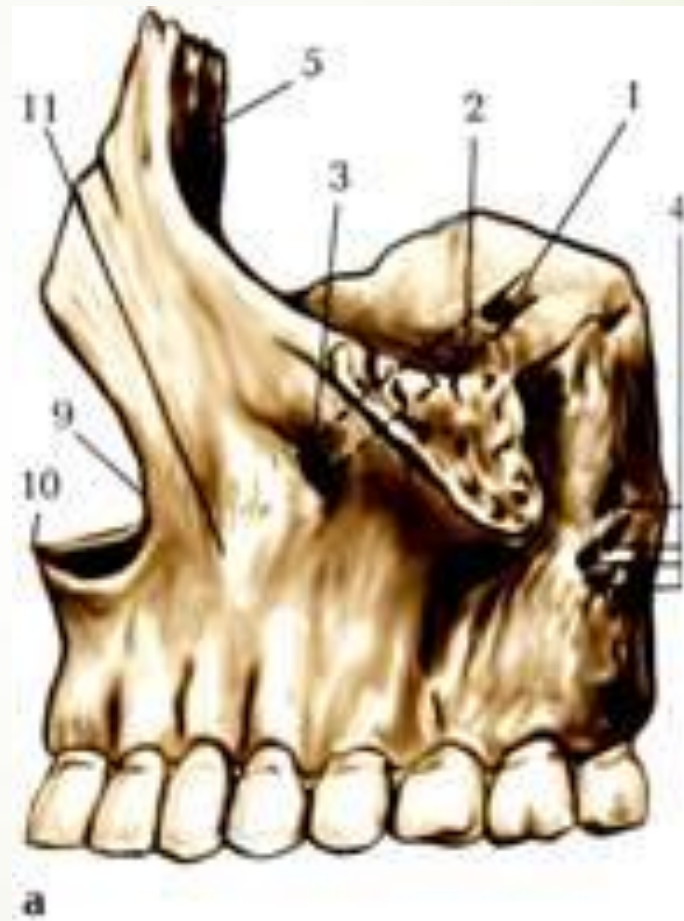




А.Передня  
В.Носова  
С. Очна  
D. Підскронева

-

## А.Передня





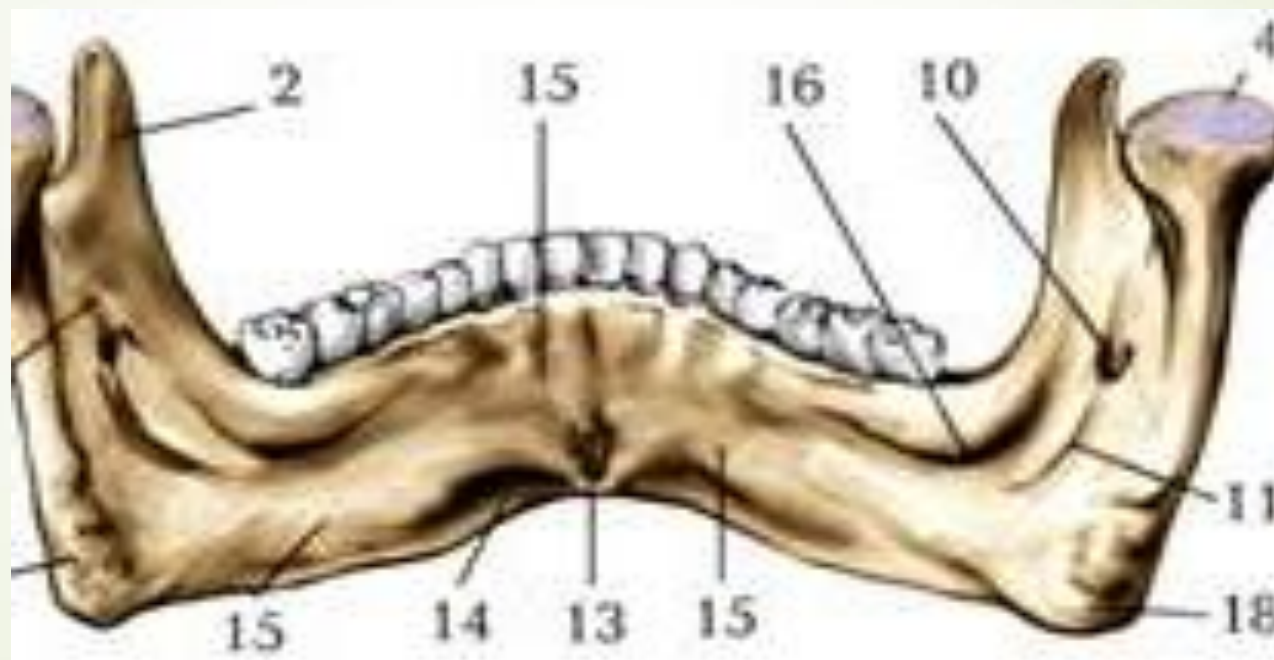
► \*У потерпілого правосторонній перелом **середньої третини нижньої щелепи**. Який канал може бути ушкоджений?







- A. Нижньощелепний
- B. Нижній очноямковий
- C. Малий піднебінний
- D. Великий піднебінний
- E. Крилоподібний

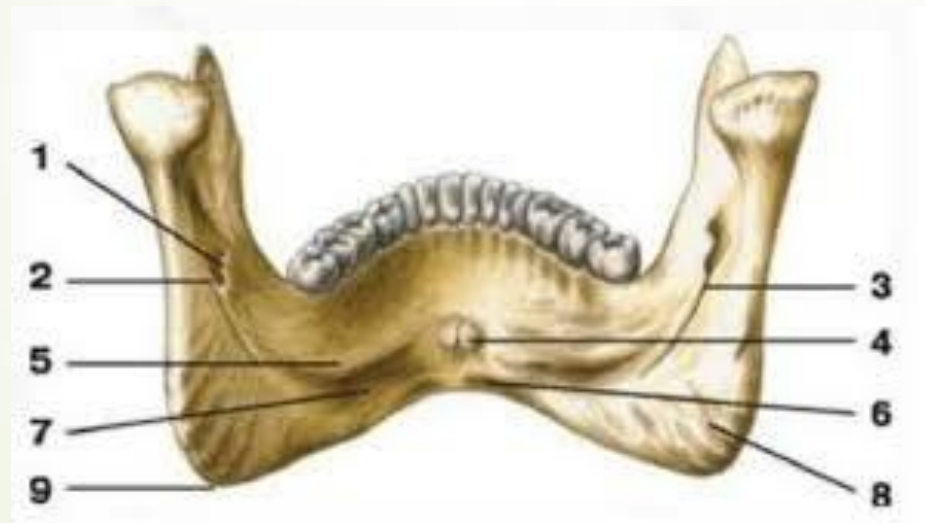
➤ А. Нижньющелепный




- 
- \* На рентгенограмі діагностовано перелом кістки, лінія перелому проходить вздовж **щелепно-під'язикової лінії**. Яка кістка пошкоджена?



- 
- А. Нижня щелепа
  - В. Сконева
  - С. Верхня щелепа
  - Д. Тім'яна
  - Е. Потилічна

## А. Нижня щелепа

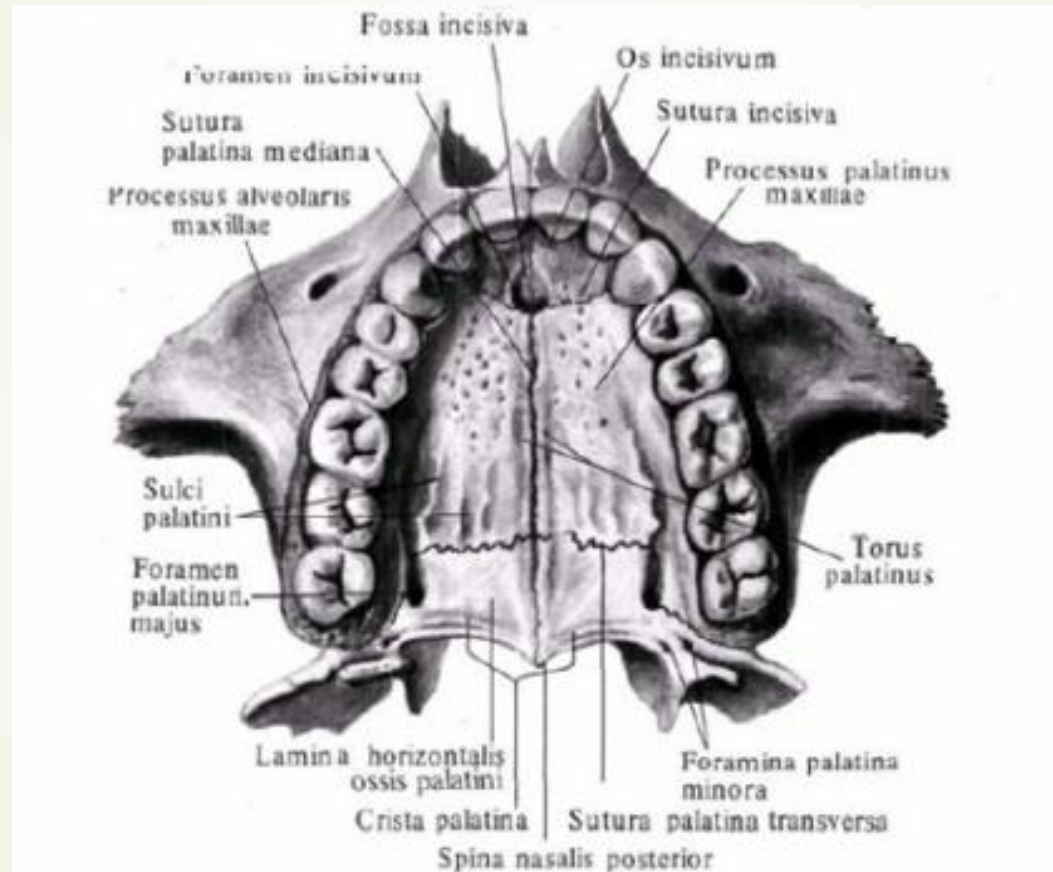





➔ \*Лікарю-стоматологу для знеболення необхідно ввести анестетик у крило-піднебінну ямку із ротової порожнини. В ділянці якої анатомічної структури потрібно робити ін'єкцію?



- 
- 
- A. Великий піднебінний отвір
  - B. Піднижньоочноямковий отвір
  - C. Різцевий канал
  - D. Нижньощелепний отвір
  - E. Підборідний отвір

## А. Великий піднебінний отвір





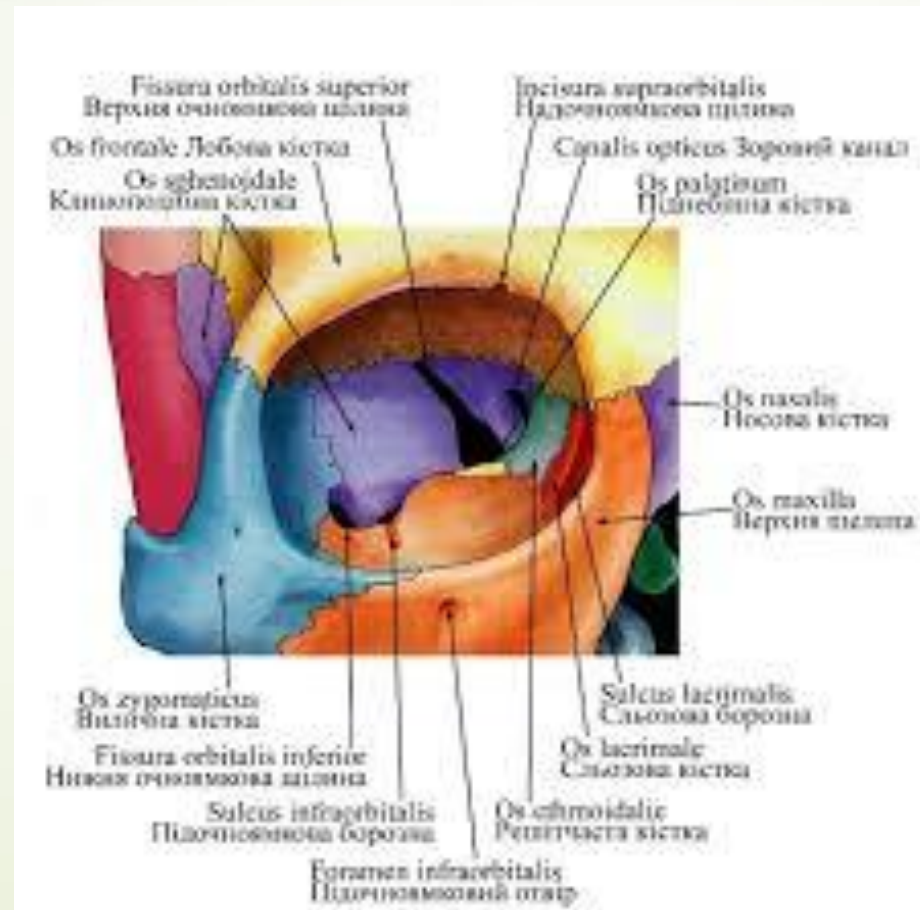
➤ \*Хворого госпіталізовано з **остеомієлітом** верхньої щелепи, внаслідок чого відбулося розплавлення **стінки орбіти**. Яка стінка очної ямки пошкоджена?




А. Нижня  
В. Медіальна  
С. Верхня  
D. Латеральна



-

# А.Нижня

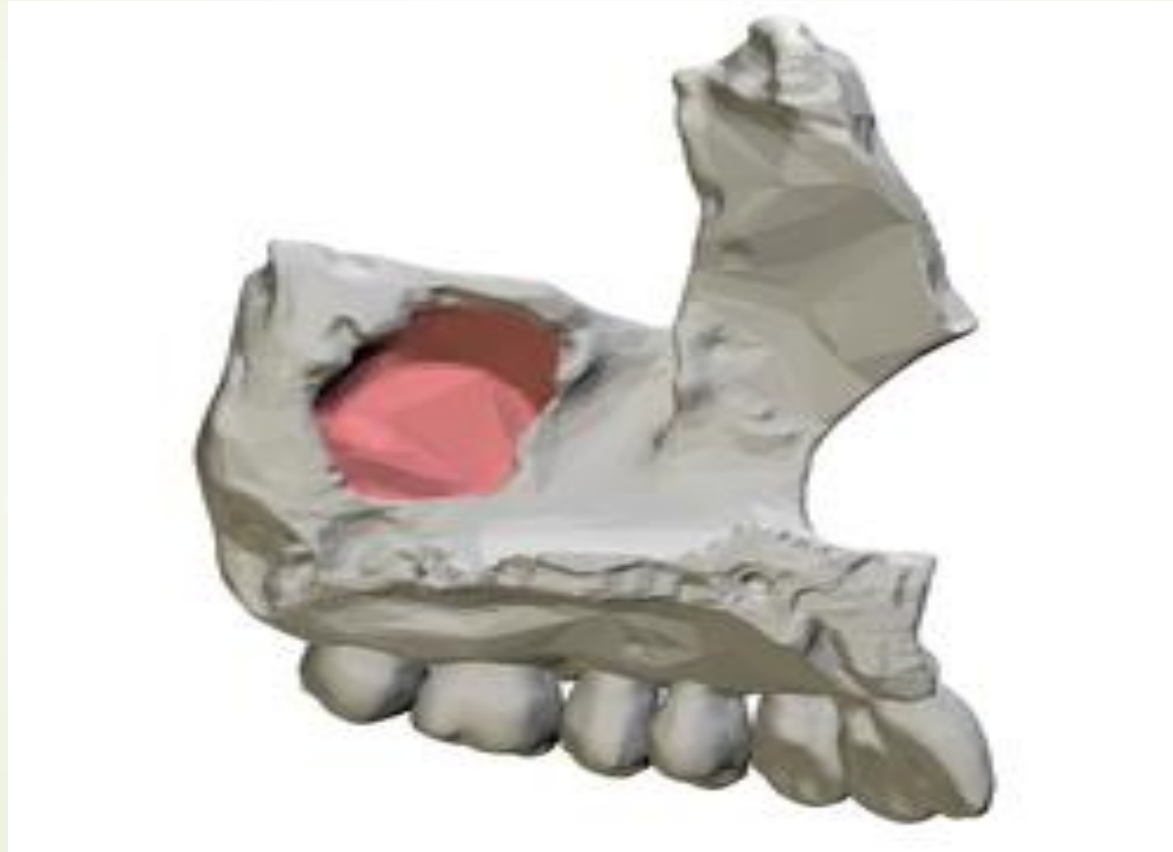




► \*Під час рентгенівського дослідження була виявлена деформація нижньої стінки правої очниці. Який параназальний синус найімовірніше уражений?


- 
- 
- A. Права верхньощелепна пазуха
  - B. Клиноподібна пазуха
  - C. Лобна пазуха
  - D. Правий решітчастий лабіринт
  - E. Лівий решітчастий лабіринт

➤ А. Права верхньощелепна пазуха

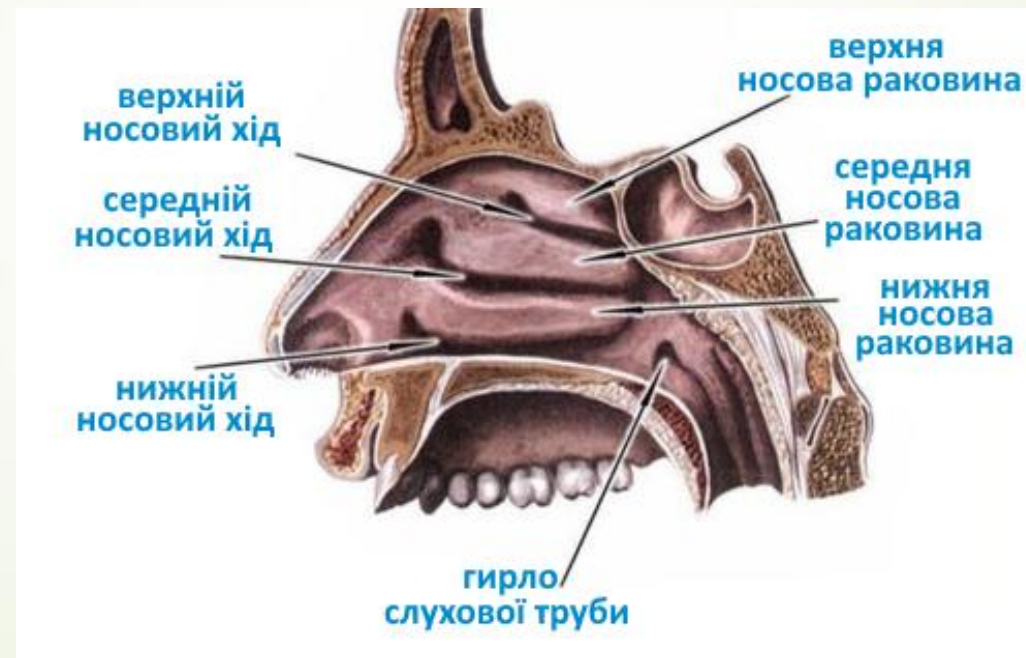





► \*У хворого ускладнення нежиті. Рентгенологічно встановлено скупчення гною у **верхньощелепній пазусі зліва**. У який носовий хід виділяється **гній**?

- 
- A. У лівий середній носовий хід
  - B. У правий нижній носовий хід
  - C. У правий верхній носовий хід
  - D. У правий загальний носовий хід
  - E. У правий носоглотковий хід

► А.У лівий середній носовий хід



- 
- \*При обстеженні пацієнта в відділенні щелепно-лицевої хірургії, лікар вивчає **контрфорси нижньої щелепи**. Скільки основних контрфорсів вона має?



A.2

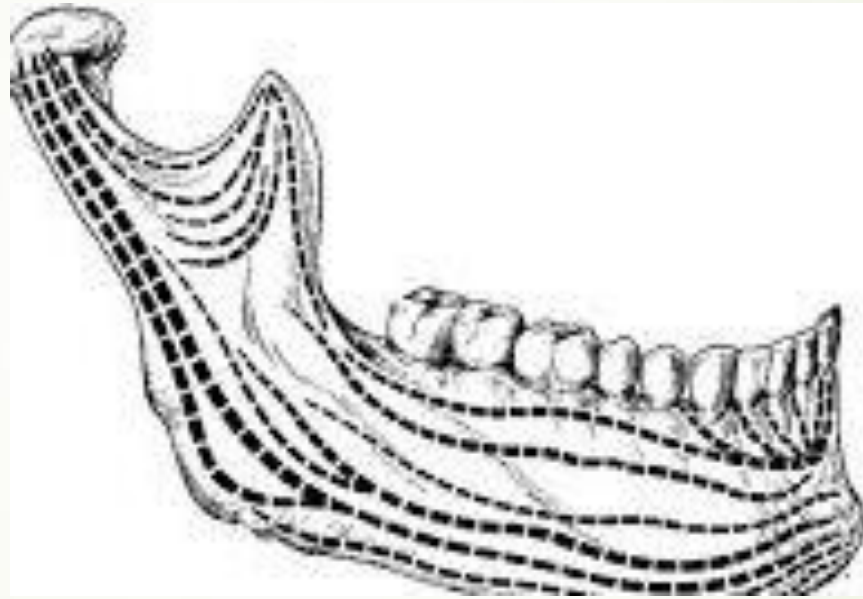
B. 1

C.3

D.4

E. 5



A.2



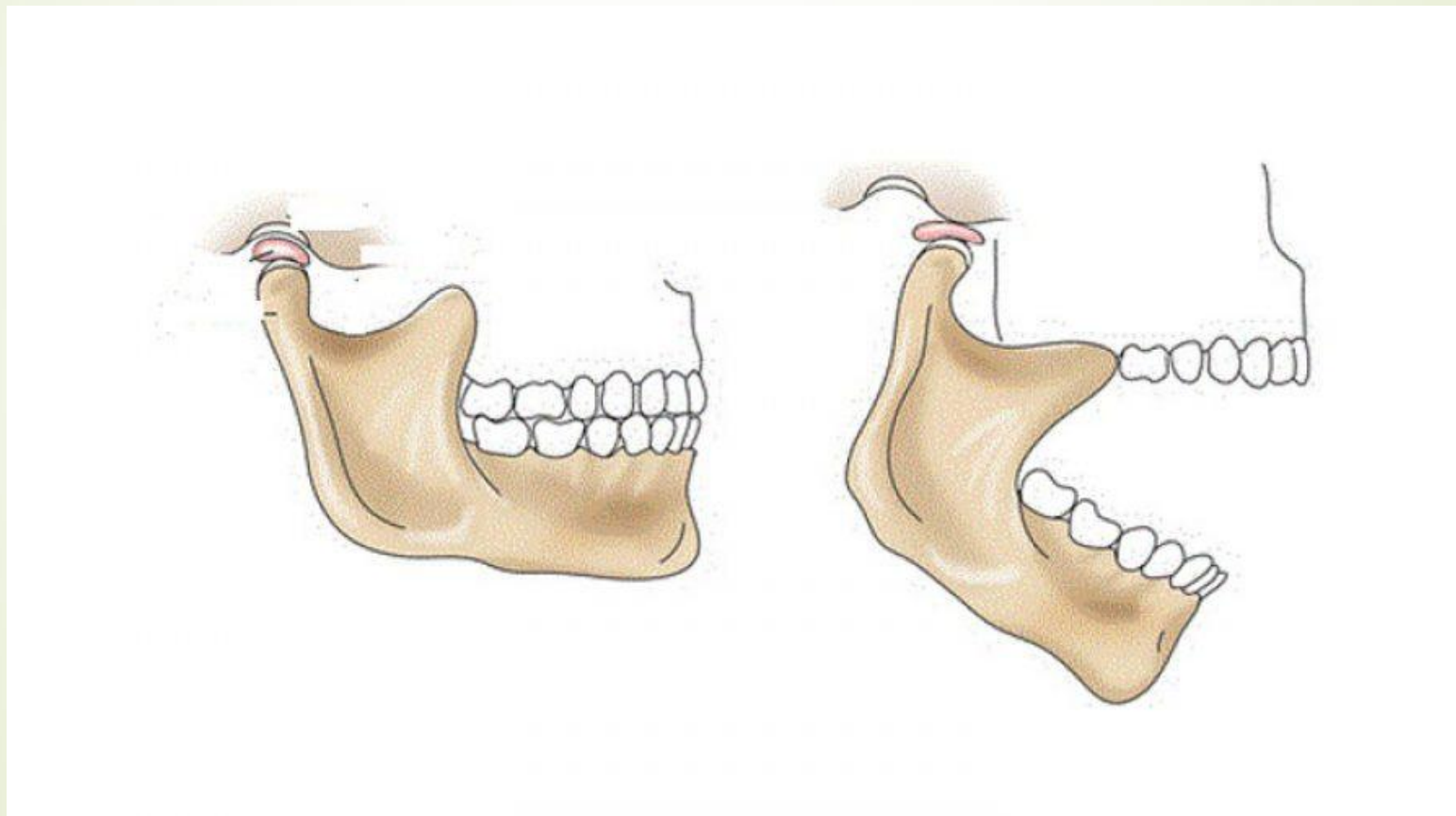



► \*У хворого відкритий рот, він не може його закрити і **членороздільно говорити**. Яке ураження у хворого?




- 
- 
- A. Вивих нижньої щелепи
  - B. Стрес
  - C. Перелом нижньої щелепи
  - D. Параліч жувальних м'язів
  - E. Ураження рухового центру мови

## А. Вивих нижньої щелепи

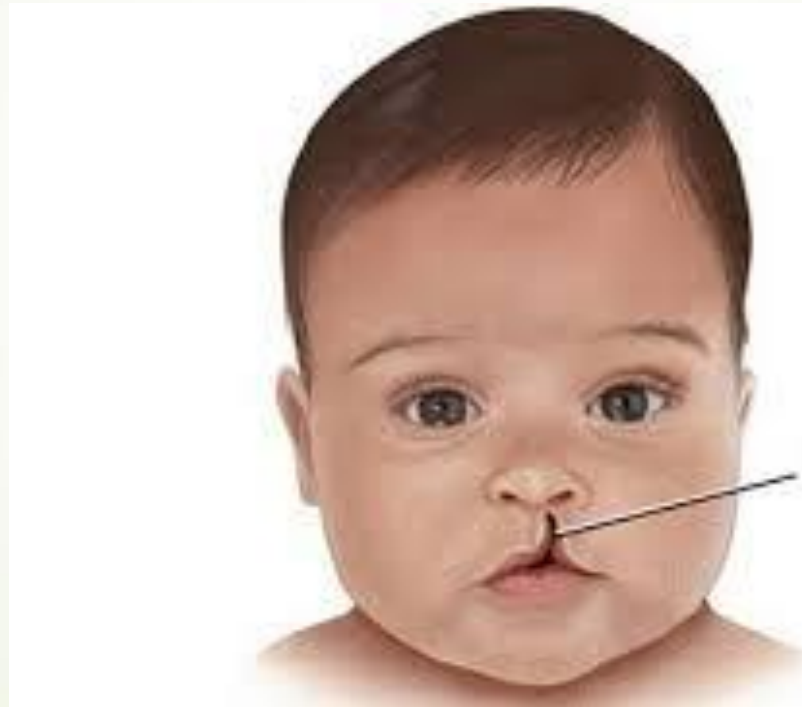




► \* У хворої дитини 10 днів від народження провели операцію з приводу **розщеплення верхньої губи** (“заяча губа”). Розщеплення верхньої губи є наслідком:

- 
- А. Незрощення лобового і верхньощелепних відростків І-ої зябрової дуги
  - В. Незрощення піднебінних валиків верхньощелепних відростків І-ої зябрової дуги
  - С. Незрощення другої зябрової дуги
  - D. Незрощення третьої зябрової дуги
  - Е. Незрощення верхньо- і нижньощелепних відростків І-ої зябрової дуги

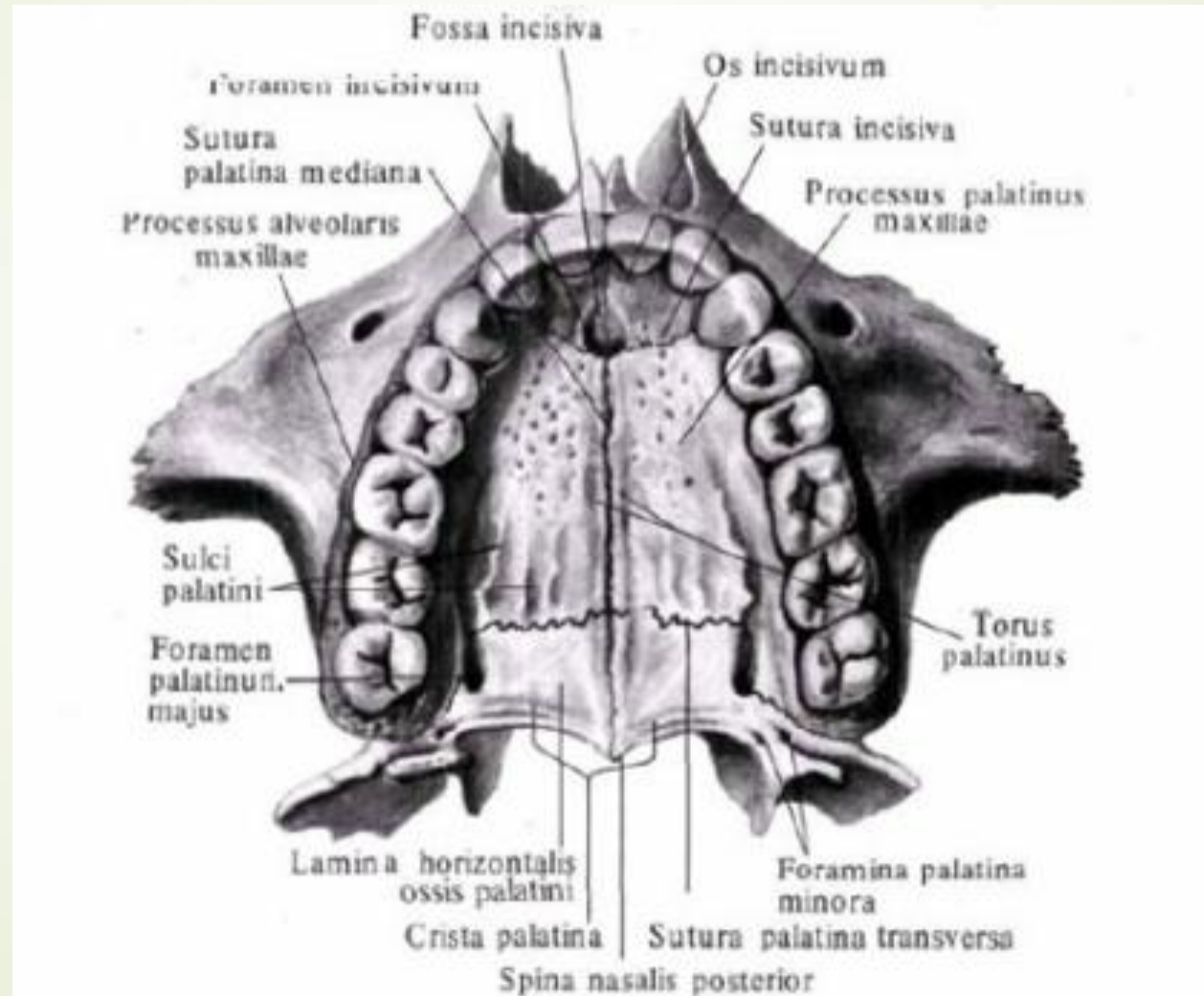
- А. Незрощення лобового і верхньощелепних відростків І-ої зябрової дуги






\*У відділення хірургічної стоматології поступила новонароджена дівчинка, яка при смоктанні починала поперхатися. При обстеженні виявлена **розщілина твердого піднебіння**, яка була наслідком незрощення середнього лобового відростка з верхньощелепним відростком I-ої зябрової дуги. В якій ділянці піднебіння знаходилась розщілина? Між:

- 
- A. Os incisivum et processus palatinus maxillae
  - B. Processus palatinus maxillae dextrae et sinistrae
  - C. Lamina horizontalis os palatinum dextrum et sinistrum
  - D. Processus palatinus maxillae et lamina horizontalis os palatinum
  - E. В ділянці canalis incisivus

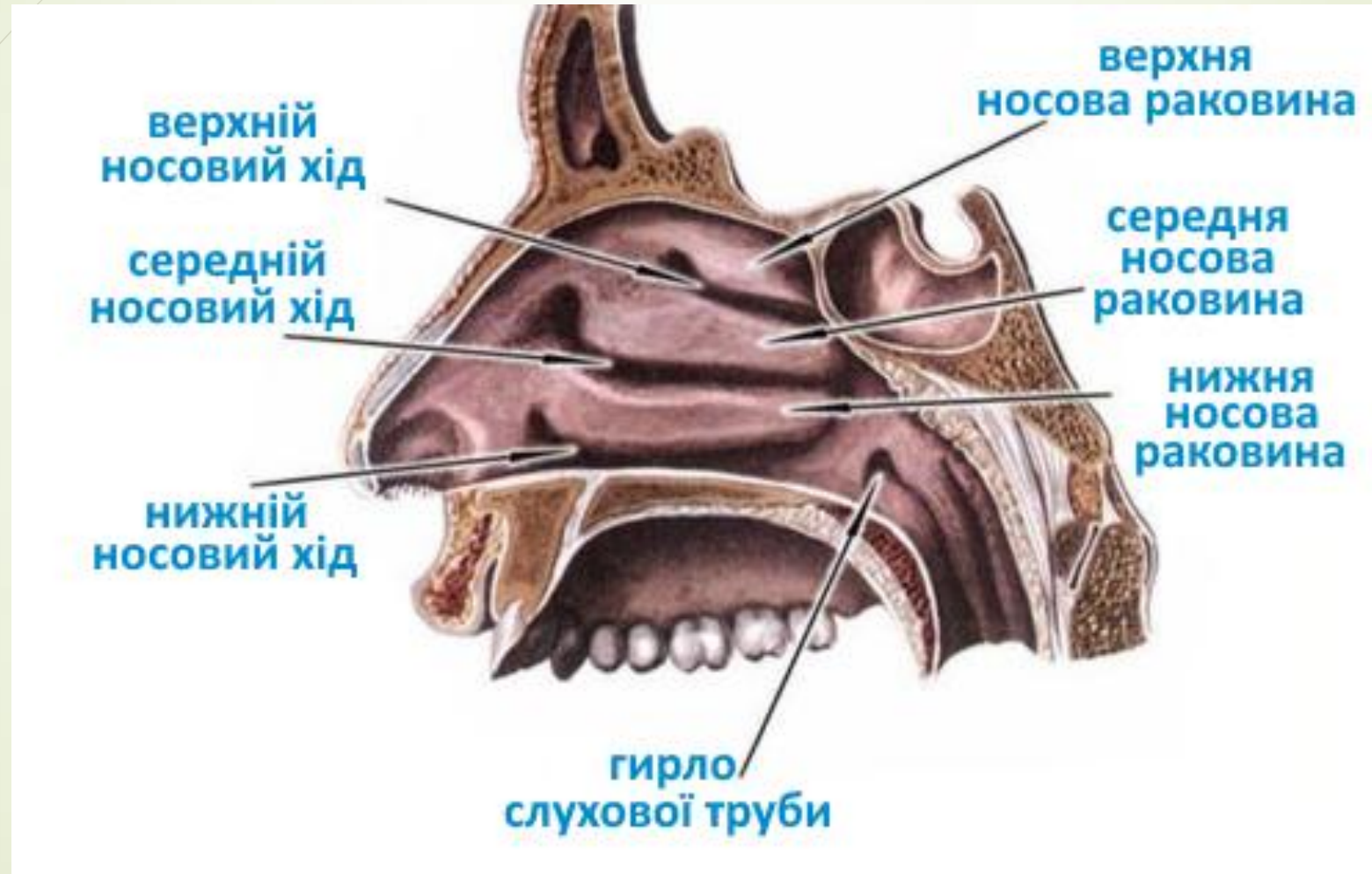
## ► A. Os incisivum et processus palatinus maxillae




- 
- \*Хворий поступив у ЛОР-відділення з діагнозом гайморит (запалення верхньощелепної пазухи). Яким чином інфекція могла проникнути в гайморову пазуху?



- 
- 
- А. Через середній носовий хід
  - В. Через передню черепну ямку
  - С. Через верхній носовий хід
  - D. Через середню черепну ямку
  - Е. Через нижній носовий хід

➤ А. Через середній носовий хід

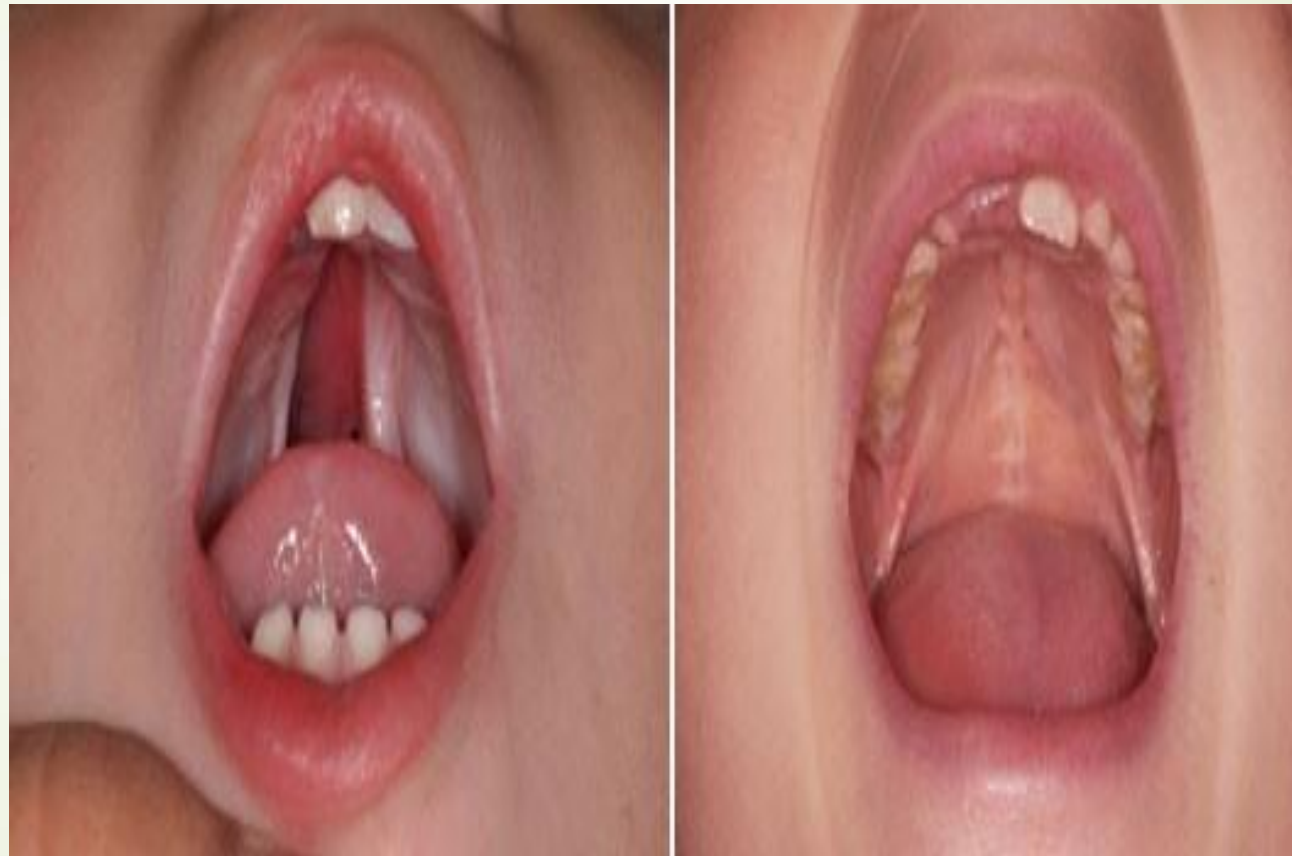




► \*У дитини встановлена вроджена розщілина верхньої губи (“заяча губа”) та переднього відділу піднебіння (“вовча паща”). Незрошення яких відростків викликаний цей дефект?



- 
- 
- А. Носового, піднебінного
  - В. Верхньощелепного, лобового
  - С. Піднебінного, нижньощелепного
  - D. Нижньощелепного, носового
  - Е. Носового, лобового

➤ А. Носового, піднебінного

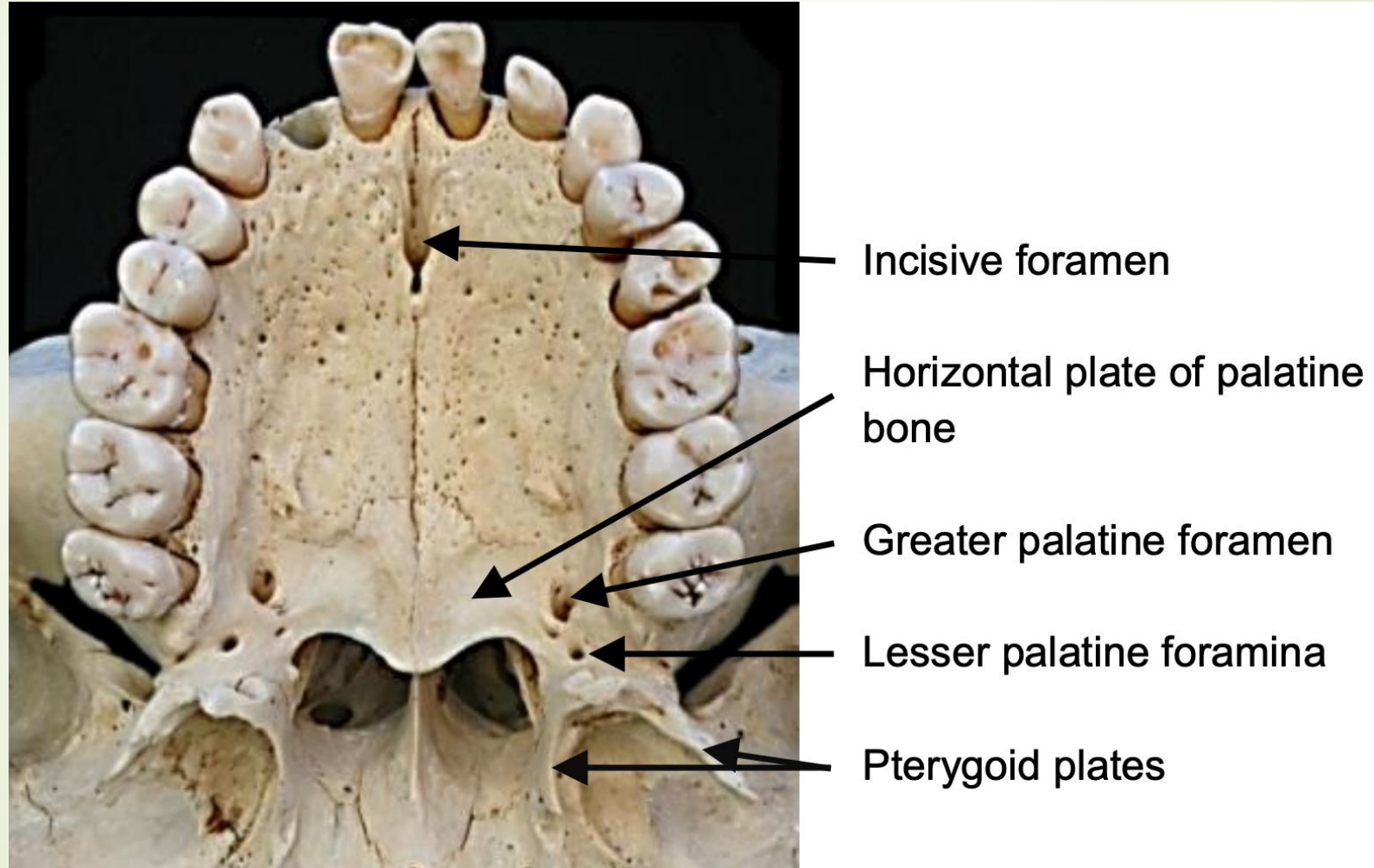





► \*У хворого рідка їжа через **верхню стінку ротової порожнини** потрапляє у носову порожнину внаслідок ушкодження кісткового утвору. Який анатомічний утвір ушкоджений?

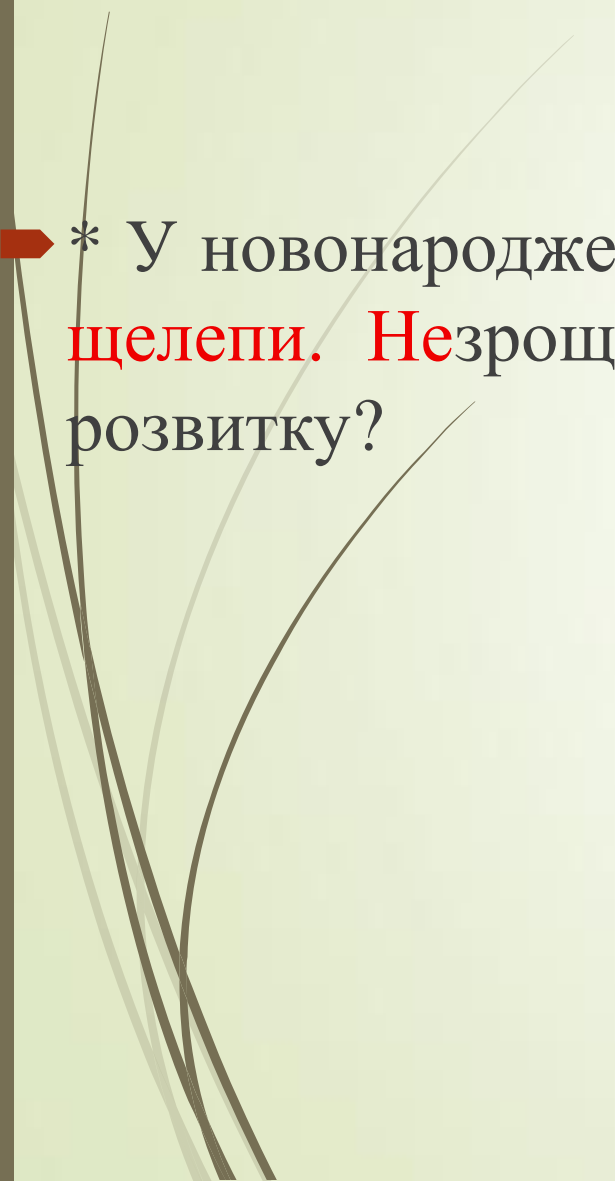
- 
- 
- А. Глотковий отвір слухової труби (трубний валик).
  - В. Тверде піднебіння.
  - С. М'яке піднебіння.
  - D. Корінь язика.
  - Е. Коловий м'яз рота.



## В. Тверде піднебіння





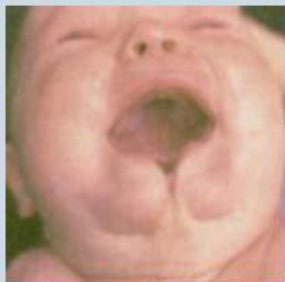\* У новонародженого є дефект у вигляді **серединної розщілини нижньої щелепи**. Незрощення яких відростків призводить до таких аномалій розвитку?



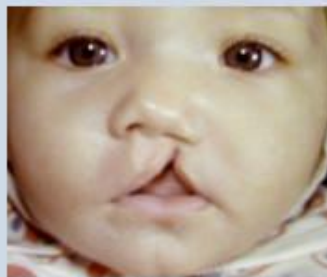- 
- А. Нижньощелепних
  - В. Верхньощелепних
  - С. Піднебінних
  - D. Лобових
  - Е. Виличних
- 

## ► А. Нижньощелепних

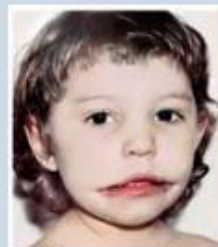### ВАДИ РОЗВИТКУ РОТОВОЇ ПОРОЖНИНИ



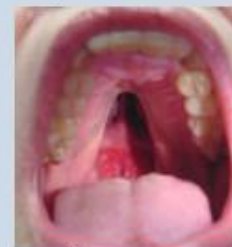Серединна розщілина нижньої губи і нижньої щелепи



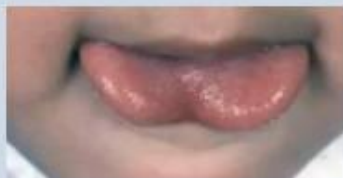Серединна розщелина верхньої губи



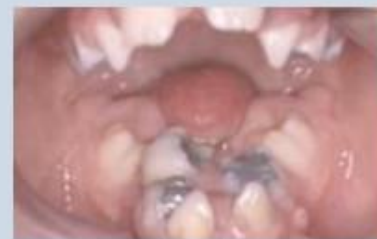Макростомія




Вовча паща





Роздвоєння язика

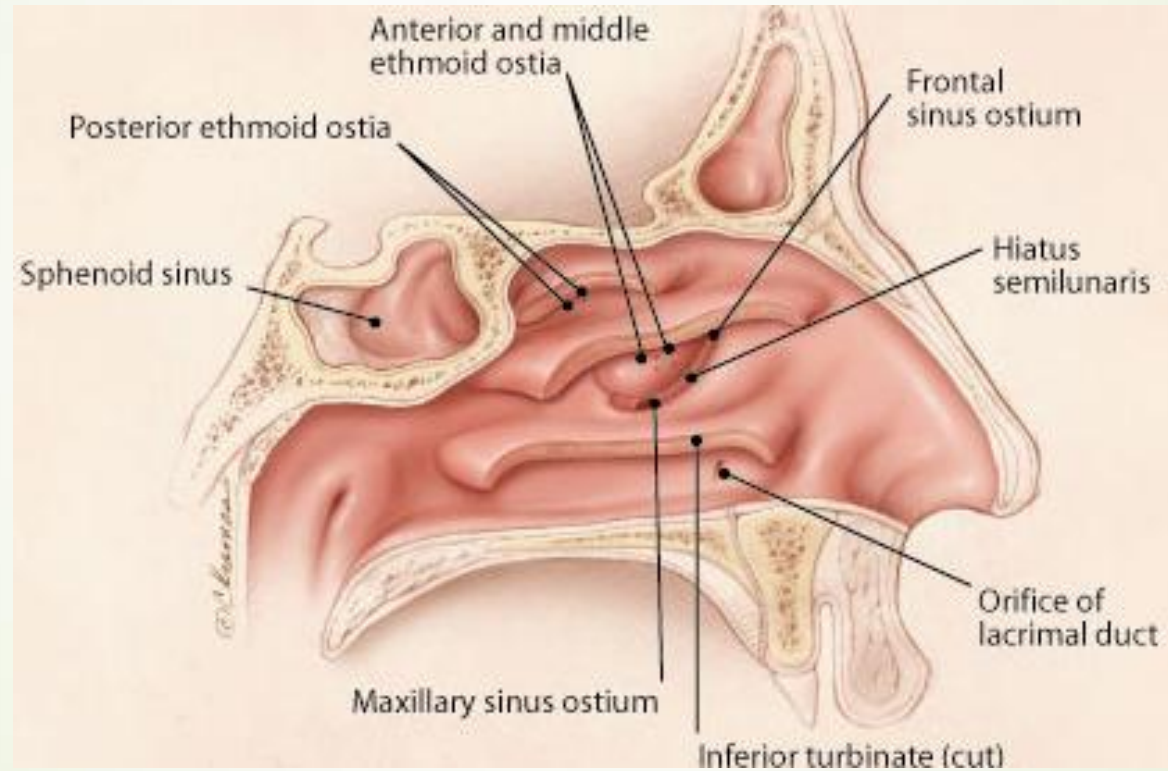



Аглосія


- 
- ▶ \* У хворого гайморитом порушено **сполучення верхньощелепної пазухи з середнім носовим ходом**. Яке утворення в нормі забезпечує надходження повітря з носового ходу до гайморової пазухи?

- 
- 
- A. Hiatus semilunaris
  - B. Infundibulum ethmoidale
  - C. Foramina ethmoidalia
  - D. Recessus sphenopalatinus
  - E. Canalis nasolacrimalis

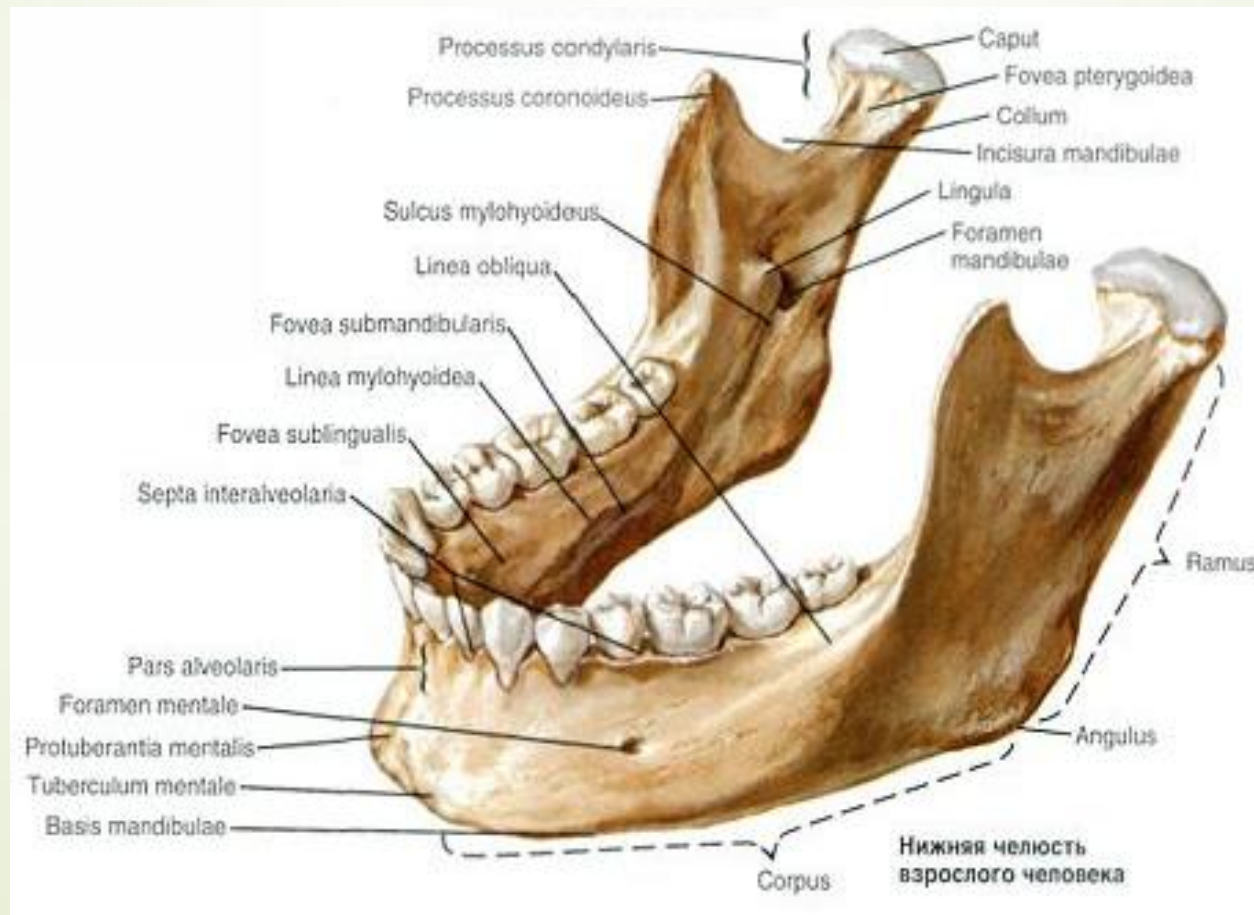
## ➤ A. Hiatus semilunaris






- 
- \* У хірургічне відділення доставлено чоловіка, 22 років, з вогнепальним пораненням голови. Встановлено ушкодження **шийки нижньої щелепи** (collum mandibulae). Який відросток нижньої щелепи ушкоджений?

- 
- А. Виростковий відросток (*processus condylaris*).
  - В. Вінцевий відросток (*processus coronoideus*).
  - С. Верхня підборідна ость (*spina mentalis superior*)
  - Д. Язичок нижньої щелепи (*lingula mandibulae*).
  - Е. Нижня підборідна ость (*spina mentalis inferior*)

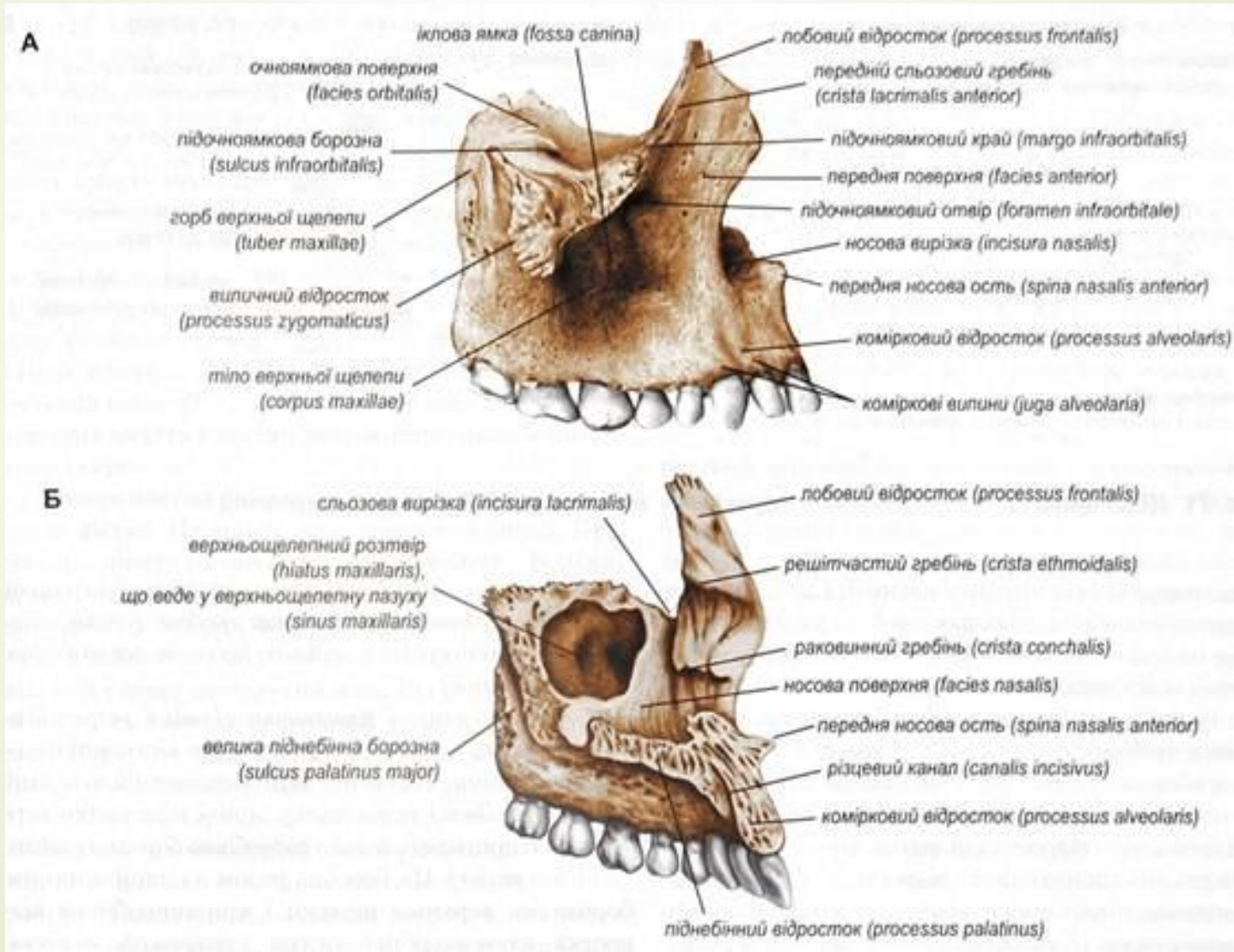
➤ А. Виростковий відросток (processus condylaris).






- 
- \* До хірурга звернулась жінка з гнійним запаленням шкіри в ділянці підочнюмкового отвору. Лікар прогнозує можливість поширення запалення в очну ямку. Через який анатомічний утвір можливо поширення інфекції в даному випадку?

- 
- 
- A. Canalis incisivus.
  - B. Canalis pterygoideus.
  - C. Canalis nasolacrimalis.
  - D. Canalis infraorbitalis.
  - E. Fissura orbitalis inferior

## ► D. Canalis infraorbitalis.



- 
- \* Після пластичної операції на піднебінні у хлопчика виникло ускладнення у вигляді запалення кістки **в ділянці розташування малих піднебінних отворів** (foramina palatine minora). Яка кістка уражена запаленням?

- 
- 
- А. Верхня щелепа (maxilla).
  - В. Решітчаста кістка (os ethmoidale).
  - С. Лобова кістка (os frontale).
  - D. Клиноподібна кістка (os sphenoidale).
  - Е. Піднебінна кістка (os palatinum)

➤ Е. Піднебінна кістка (os palatinum)

