

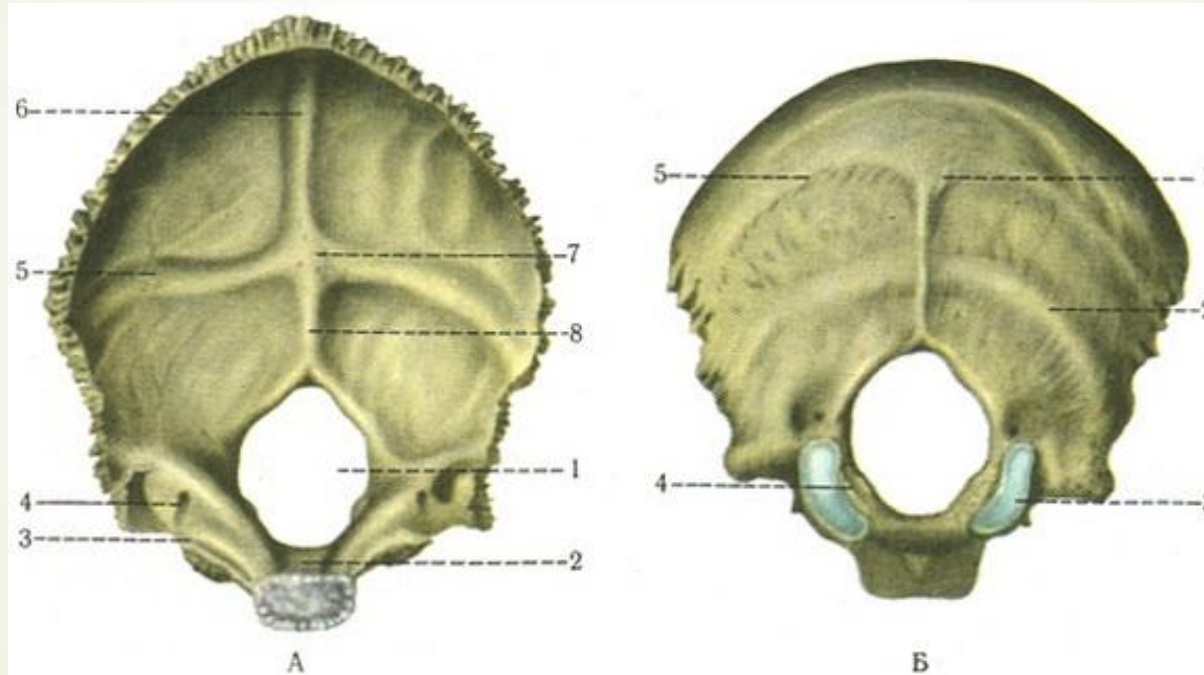



При обстеженні жінки виявили перелом однієї з кісток черепа, ускладнений кровотечею з поперечної пазухи твердої оболонки мозку. Назвіть кістку, на якій розташовується борозна цієї пазухи:

- 
- 
- A. Потилична
 - B. Тім'яна
 - C. Клиноподібна
 - D. Скронева
 - E. Лобова

Відповідь А.Потилична





Після звільнення з під завалу у постраждалого відзначається затемнення свідомості, багато підшкірних крововиливів на голові та шиї, дрібні рани на обличчі. У **задньо-верхніх відділах голови** скальпована рана та різка деформація контурів голови. Які кістки можуть бути пошкоджені?



A. Тім'яна та потилична кістка

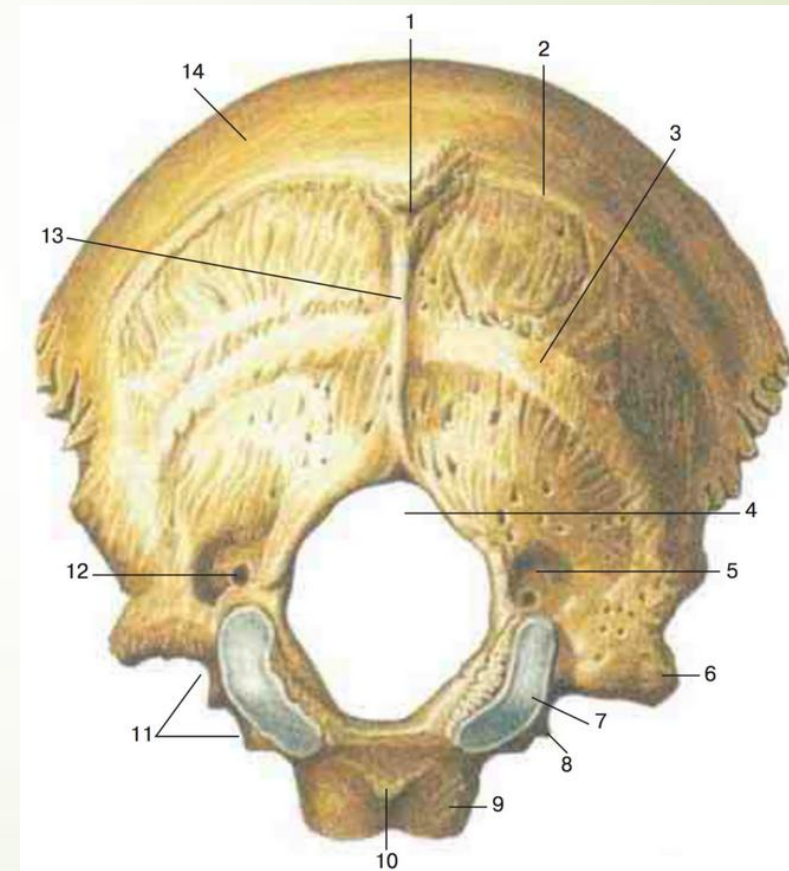

В. Клиноподібна кістка та нижня щелепа


С. Лобна та носові кістки

Д. Сконева кістка та верхня щелепа


Е. Вилична кістка та слізна кістка

Відповідь А.Тім'яна та потилична кістка

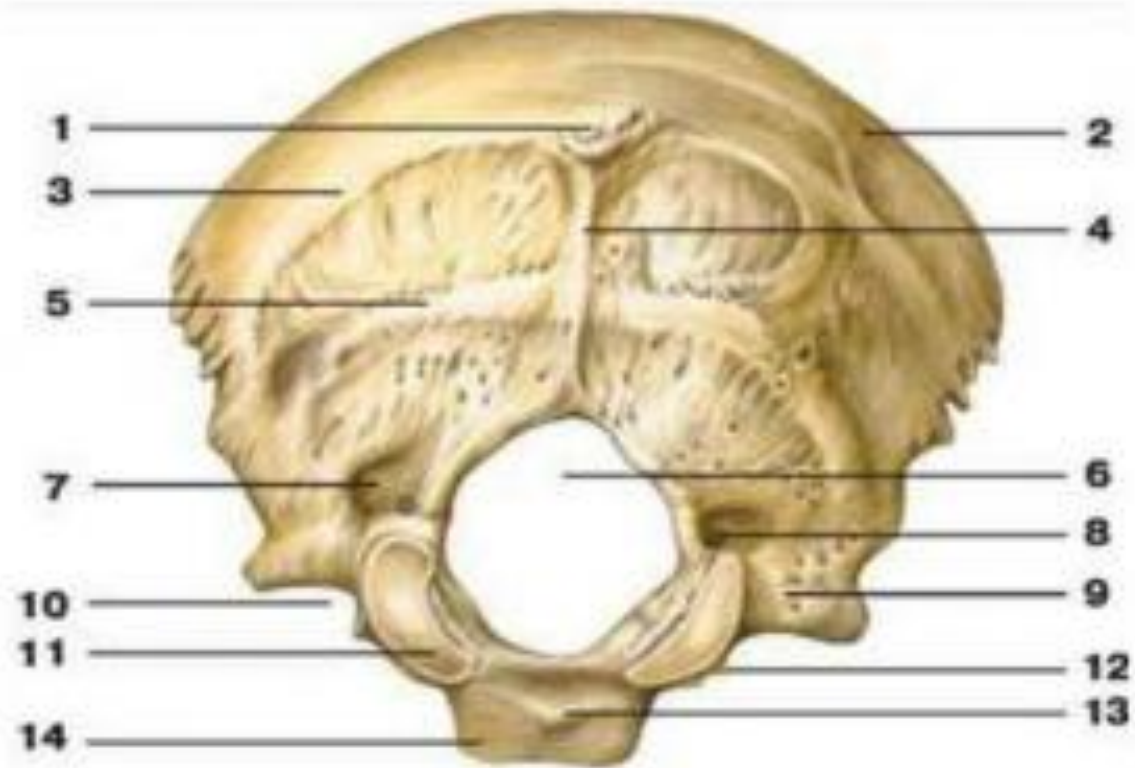





Хворий потрапив у клініку з травмою черепа. При рентгенологічному обстеженні виявлено перелом основи черепа в ділянці **канала під'язикового нерва**. Яку кістку черепа пошкоджено?



- 
- A. Лобну
 - B. Вискову
 - C. Тім'яну
 - D. Клиноподібну
 - E. Потиличну

Відповідь Е.Потиличну

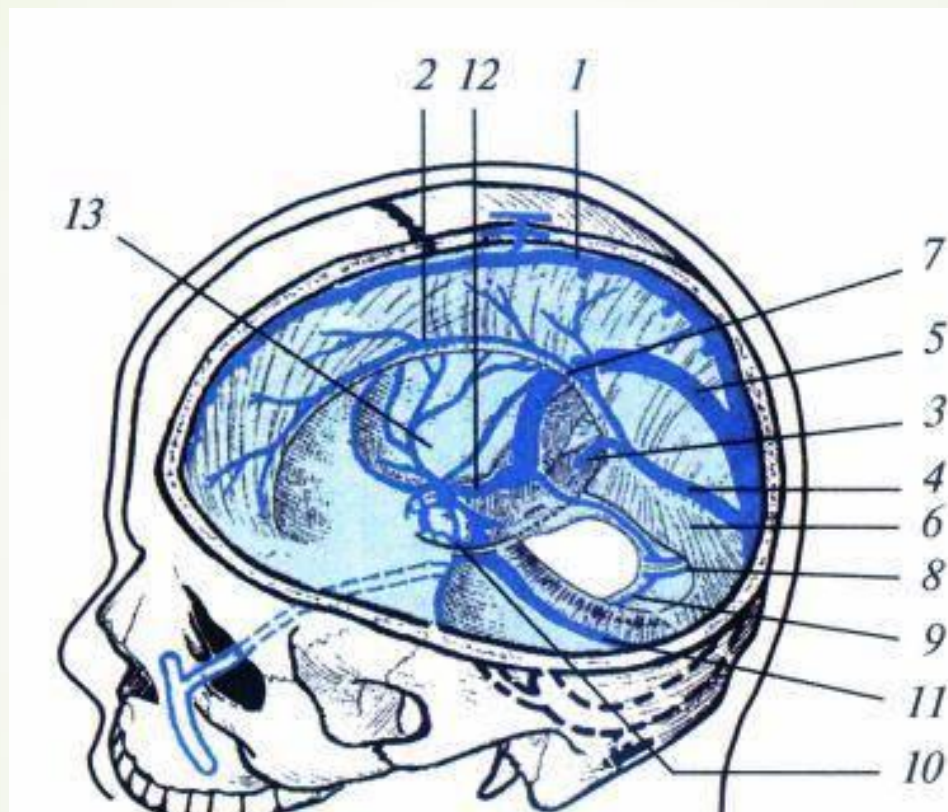





У потерпілого є травма м'яких тканин та тім'яних кісток в області **стрілоподібного шва**, яка супроводжується сильною кровотечею? Яке з утворень вірогідно ушкоджено?

- 
- 
- A. Sinus sagittalis inferior.
 - B. Sinus petrosus superior.
 - C. Sinus rectus.
 - D. Sinus sagittalis superior.
 - E. Sinus transversus.

Відповідь D. Sinus sagittalis superior





В результаті травми голови у потерпілого виявлено пошкодження **правого виростка потиличної кістки**. Яка частина потиличної кістки пошкоджена?



А. Луска

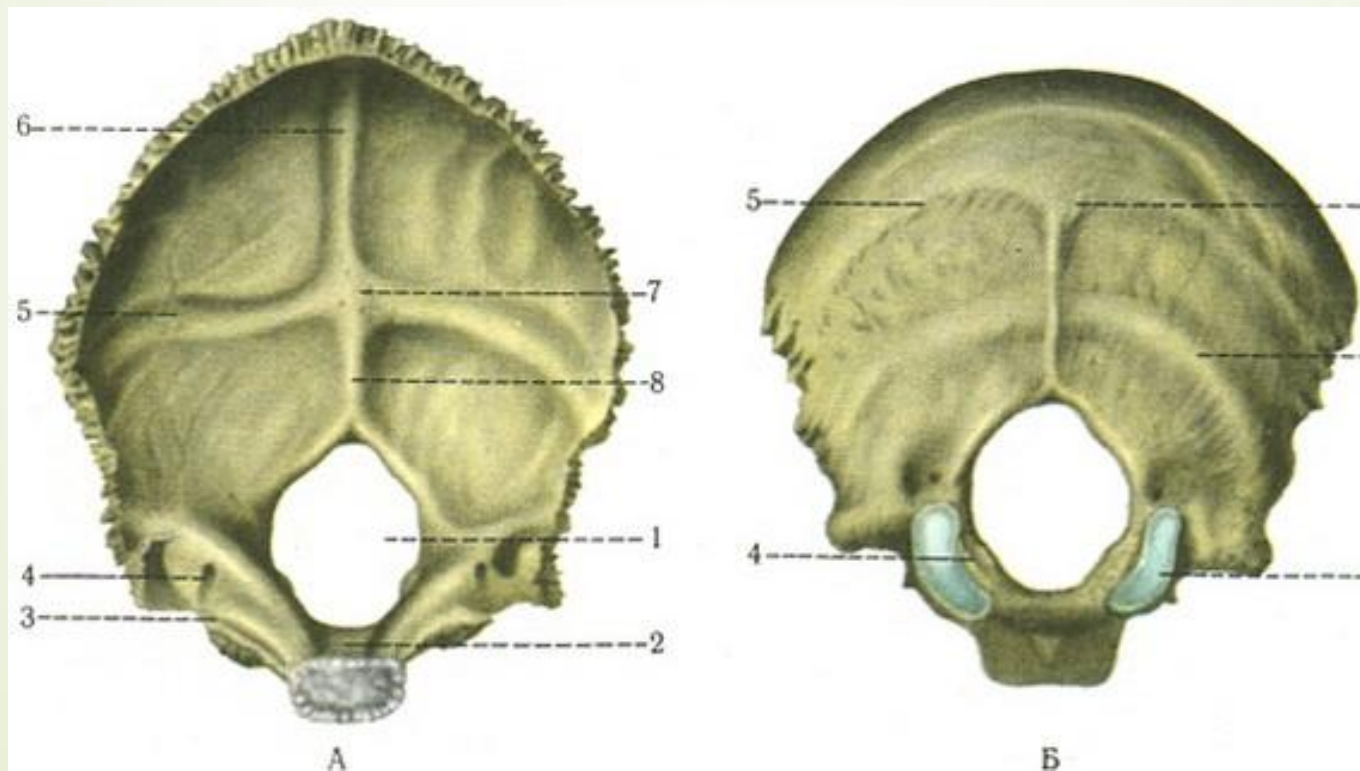
В. Латеральна



С. Основна



Д. Яремний відросток

Е. Потиличний отвір

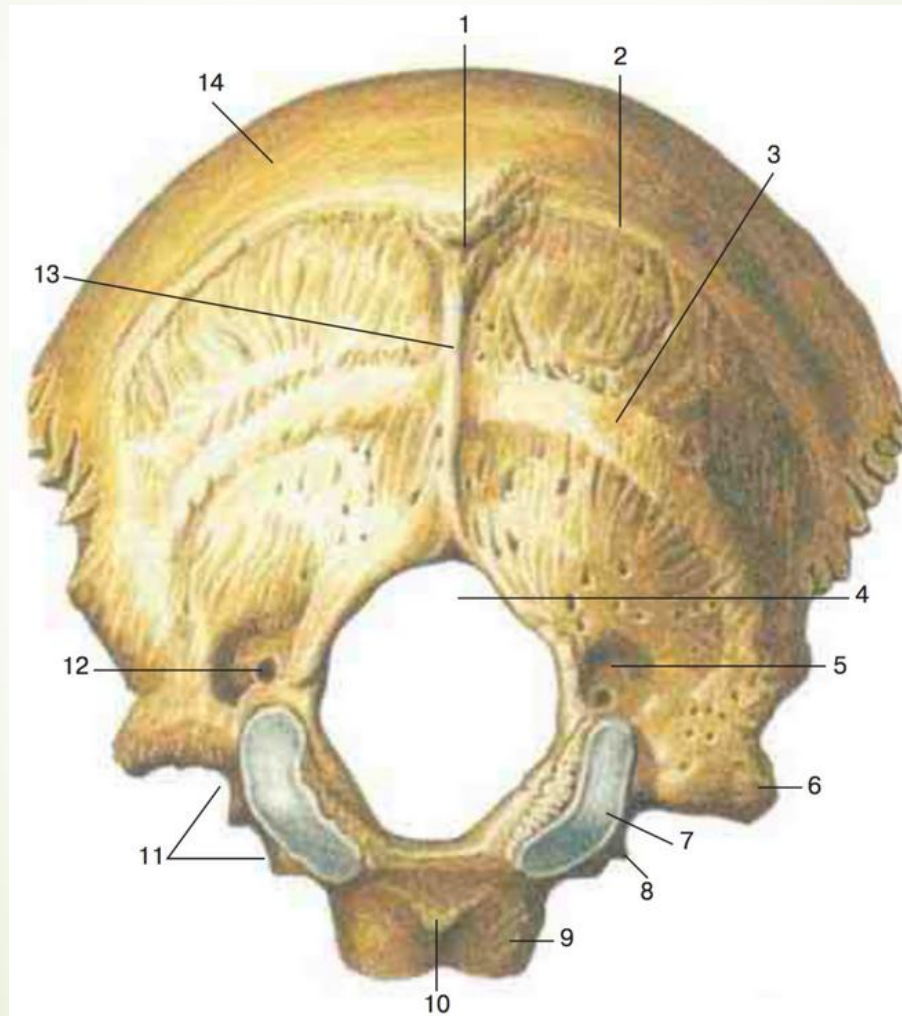
Відповідь В. Латеральна




- 
- 
- ▶ На рентгенограмі діагностовано перелом кісток черепа. Лінія перелому проходить через **верхню каркову лінію**. Яка кістка пошкоджена?


- 
- 
- А.Потилична
 - В.Тім'яна
 - С.Скронева
 - Д.Піднебінна
 - Е. Лобова

► А.Потилична





➔ У потерпілого при травмі потиличної кістки ушкоджено **сигмоподібний синус**. Яка частина кістки ушкоджена ?





➤ A.Pars lateralis

➤ B.Pars basilaris

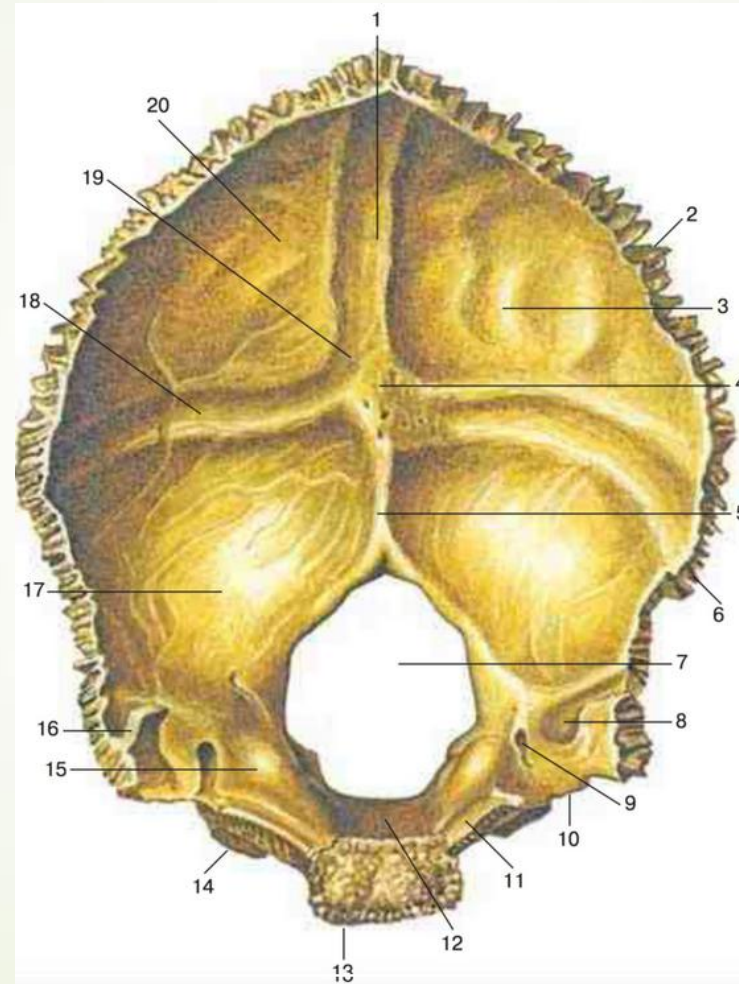
➤ C.Clivus


➤ Sguama

➤ -





➤ A. Pars lateralis

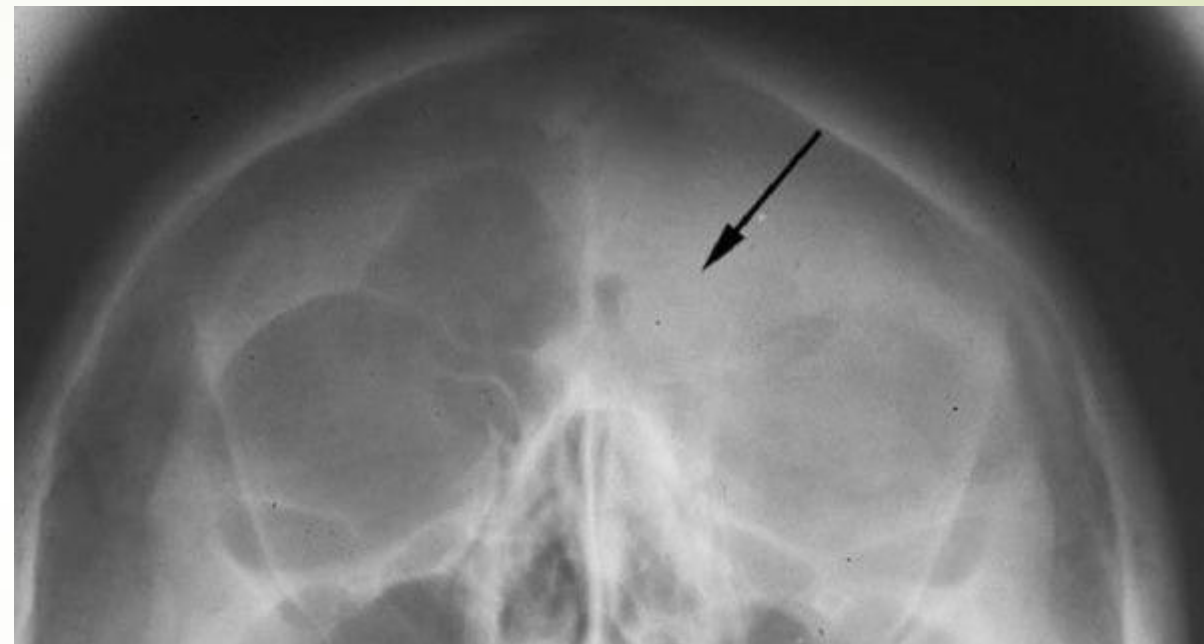
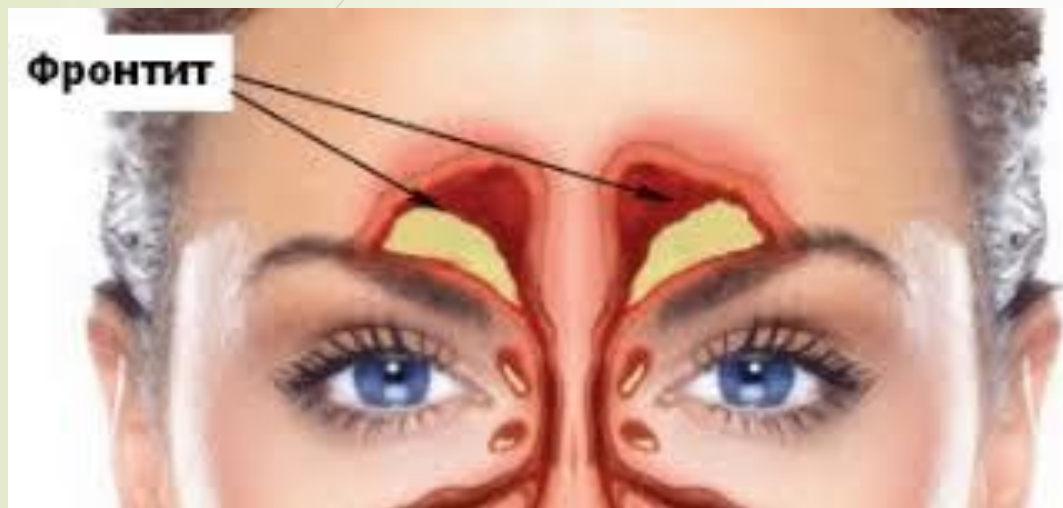





► Хворий скаржиться на головний біль, утруднене дихання. Рентген підтвердив діагноз – фронтит (запалення лобової пазухи). В якому носовому ході при огляді порожнини носа можуть спостерігатись гнійні виділення?

- 
- 
- А.Середньому
 - В. Верхньому
 - С. Нижньому
 - Д. Загальному
 - Е. Над верхньою
носовою раковиною

А. Середньому



- 
- У нейрохірургічну клініку госпіталізовано чоловіка з черепно-мозковою травмою. Після обстеження лікар прийняв рішення провести хірургічне втручання в порожнину черепа. Під час операції розрізана кістка черепа **по верхній скроневій лінії (linea temporalis superior)**. Яка кістка розрізана?


- 
- 
- А.Лобова (os frontale)
 - В.Тім'яна (os parietale)
 - С.Потилична (os occipitale)
 - Д.Решітчаста (os ethmoidale)
 - Е.Скронева (os temporale)

► В.Тім'яна (os parietale)

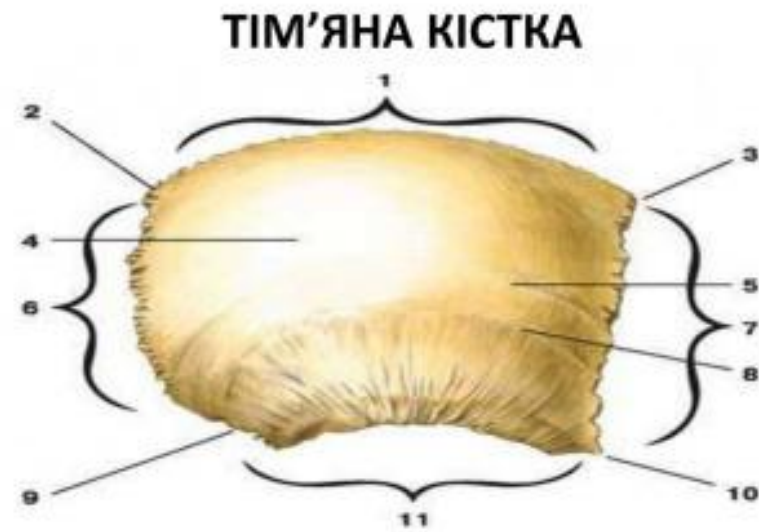



Рис. 7. Тім'яна кістка

1 – сагітальний край, 2 – потиличний кут, 3 – лобовий кут, 4 – тім'яний кут, 5 – верхня скронева лінія,
6 – потиличний край, 7 – лобовий край, 8 – нижня скронева лінія, 9 – соскоподібний кут,
10 – клиноподібний кут, 11 – лускоподібний край



Хворий госпіталізований з небезпекою поширення запального процесу з **потиличної ділянки в порожнину черепа**. Крізь, яке анатомічне утворення можливе це поширення?



- 
- А.Тім'яний отвір
 - В. Виростковий канал
 - С.Круглий отвір
 - D. Остистий отвір
 - Е.Овальний отвір

► В.Виростковий канал

ПОТИЛИЧНА КІСТКА

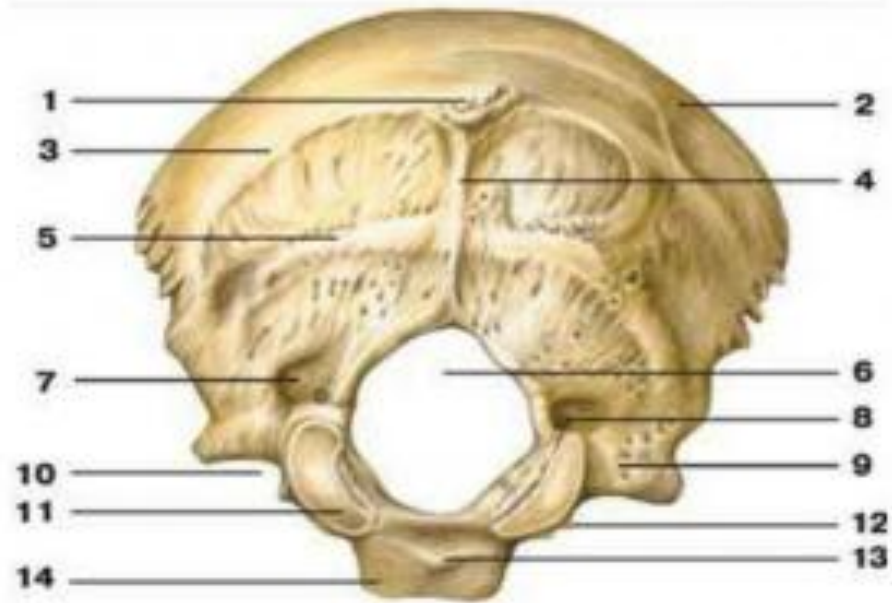





Рис. 2. Потилічна кістка

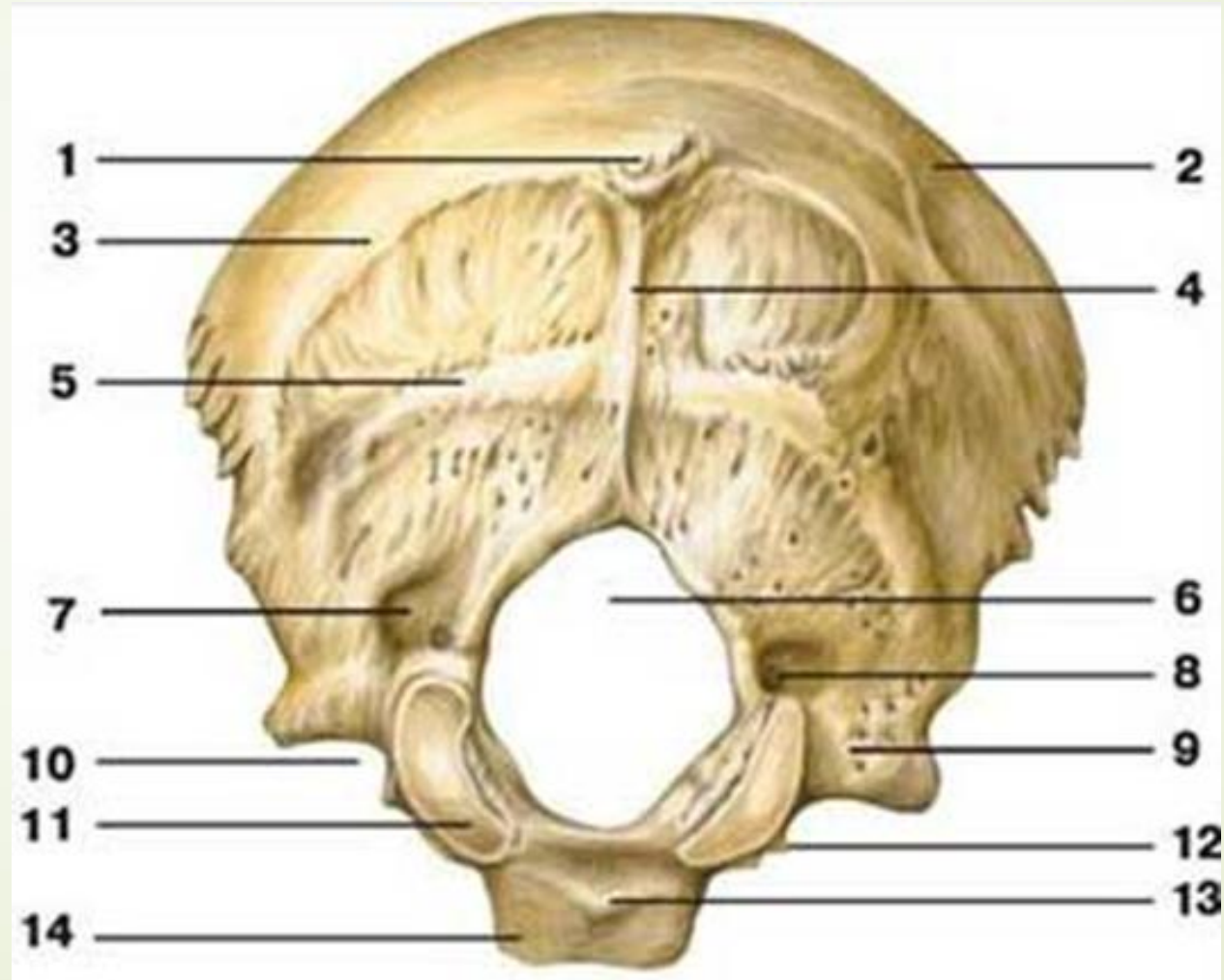
1 – зовнішній потилічний виступ, 2 – потилічна луска, 3 – верхня війна лінія, 4 – зовнішній потилічний гребінь, 5 – нижня війна лінія, 6 – великий отвір, 7 – виросткова яма, 8 – виростковий канал, 9 – бічна частина, 10 – ярмна вирізка, 11 – потилічний виросток, 12 – ярмний відросток, 13 – глотковий горб, 14 – основна частина




► При обстеженні у пацієнта було виявлено аномальний розвиток однієї з кісток черепа. При цьому були відзначені наступні симптоми: виділялася **тім'яна кістка трикутної форми**, мале місце злиття **потиличної кістки з 1 шийним хребцем**. Навколо кістки спостерігались додаткові кістки черепа – **кістки швів**. Аномалія розвитку якої кістки, вірогідніше, має місце



- 
- 
- A.Os temporale
 - B.Os occipitale
 - C.Os parietale
 - D.Os frontale
 - E.Os sphenoidale


➤ B.Os occipitale







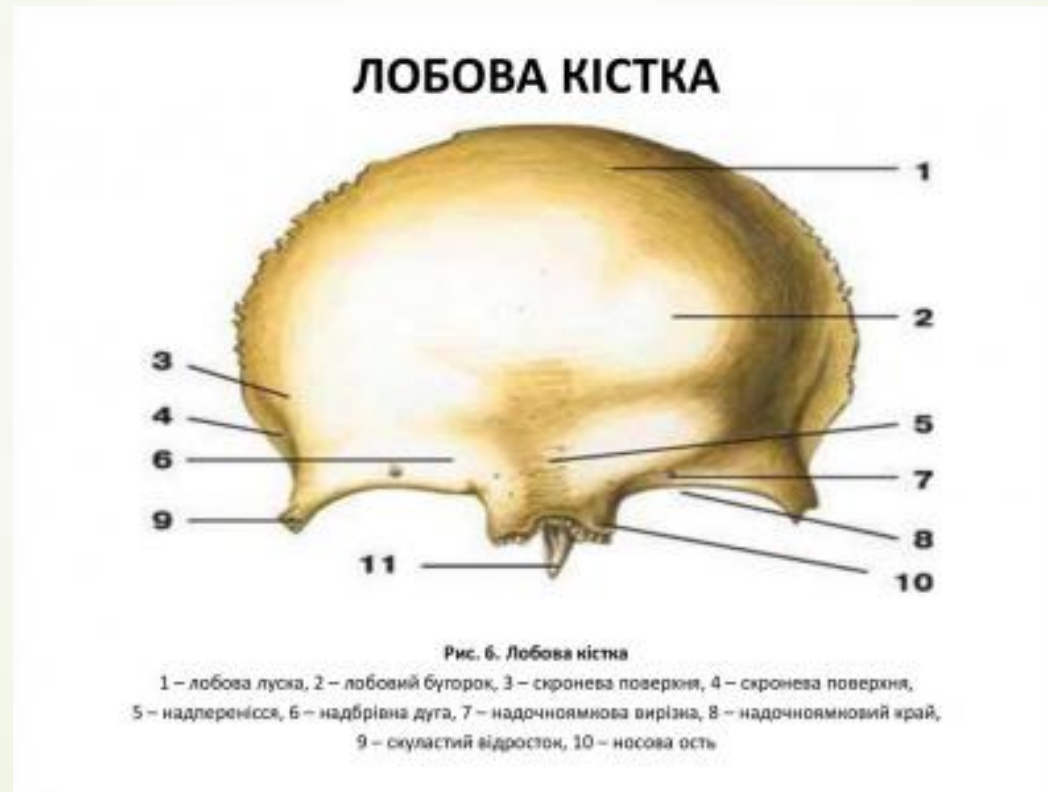В онкологічне відділення прийнято жінку з пухлиною, що розташована в носовій частині глотки. Після додаткового обстеження лікар встановив, що пухлина вросла в **глотковий горбок (tuberculum pharyngeum)**. Яка кістка уражена пухлиною?

- 
- 
- A.Os temporale
 - B.Os occipitale
 - C.Os parietale
 - D. Os frontale
 - E.Os sphenoidale



- 
- У лікарню потрапив чоловік з різаною раною голови. На одному з етапів обробки рани хірург видалив у ділянці надочноямкового отвору (**foramen supraorbitale**) невеличкий фрагмент кістки, що була травмована. Яка кістка постраждала в цьому випадку?

- 
- 
- А.Лобова (os frontale)
 - В.Потилична (os occipitale)
 - С.Тім'яна (os parietale)
 - D.Носова (os nasale)
 - Е.Решітчаста (os ethmoidale)

► А.Лобова (os frontale)



Машина швидкої медичної допомоги привезла в лікарню чоловіка з черепно-мозковою травмою. Лікар встановив за даними рентгенологічного дослідження наявність у цього чоловіка перелому правої кістки черепа, що з'єднана своїм сагітальним краєм з такою ж лівою кісткою, а заднім краєм – з потиличною кісткою (*os occipitale*). Яка кістка ушкоджена?

- 
- 
- А.Права тім'яна (os parietale)
 - В.Лобова (os frontale)
 - С.Решітчаста (os ethmoidale)
 - Д.Права клиноподібна (os sphenoidale)
 - Е.Права скронева (os temporale)
 -

➤ А.Права тім'яна (os parietale)

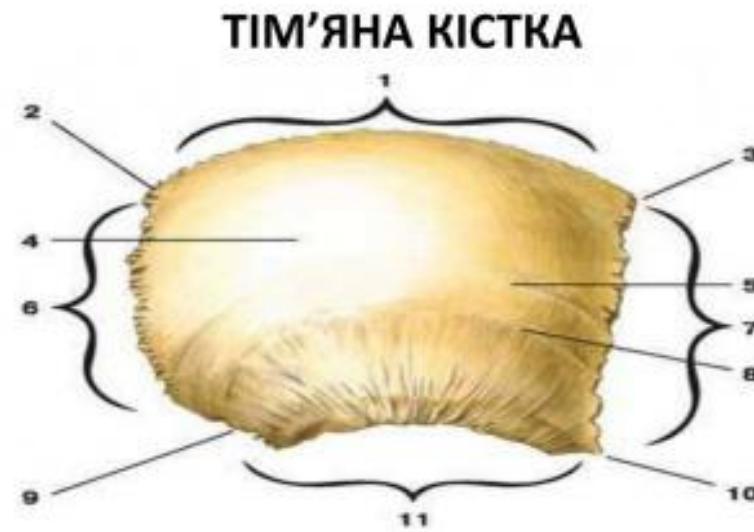





Рис. 7. Тім'яна кістка

1 – сагітальний край, 2 – потиличний кут, 3 – лобовий кут, 4 – тім'яний кут, 5 – верхня скронева лінія,
6 – потиличний край, 7 – лобовий край, 8 – нижня скронева лінія, 9 – соскоподібний кут,
10 – клиноподібний кут, 11 – лускоподібний край

- 
- ▶ У лікарню госпіталізовано чоловіка з черепно-мозковою травмою. Після рентгенологічного обстеження лікар встановив перелом кістки черепа. Лінія перелому проходить через **crista occipitalis externa**. Яка кістка травмована?

- 
- 
- А.Потилічна (os occipitale)
 - В.Лобова (os frontale)
 - С.Скронева (os temporale)
 - Д.Тім'яна (os parietale)
 - Е.Решітчаста (os ethmoidale)

➤ А.Потилічна (os occipitale)

