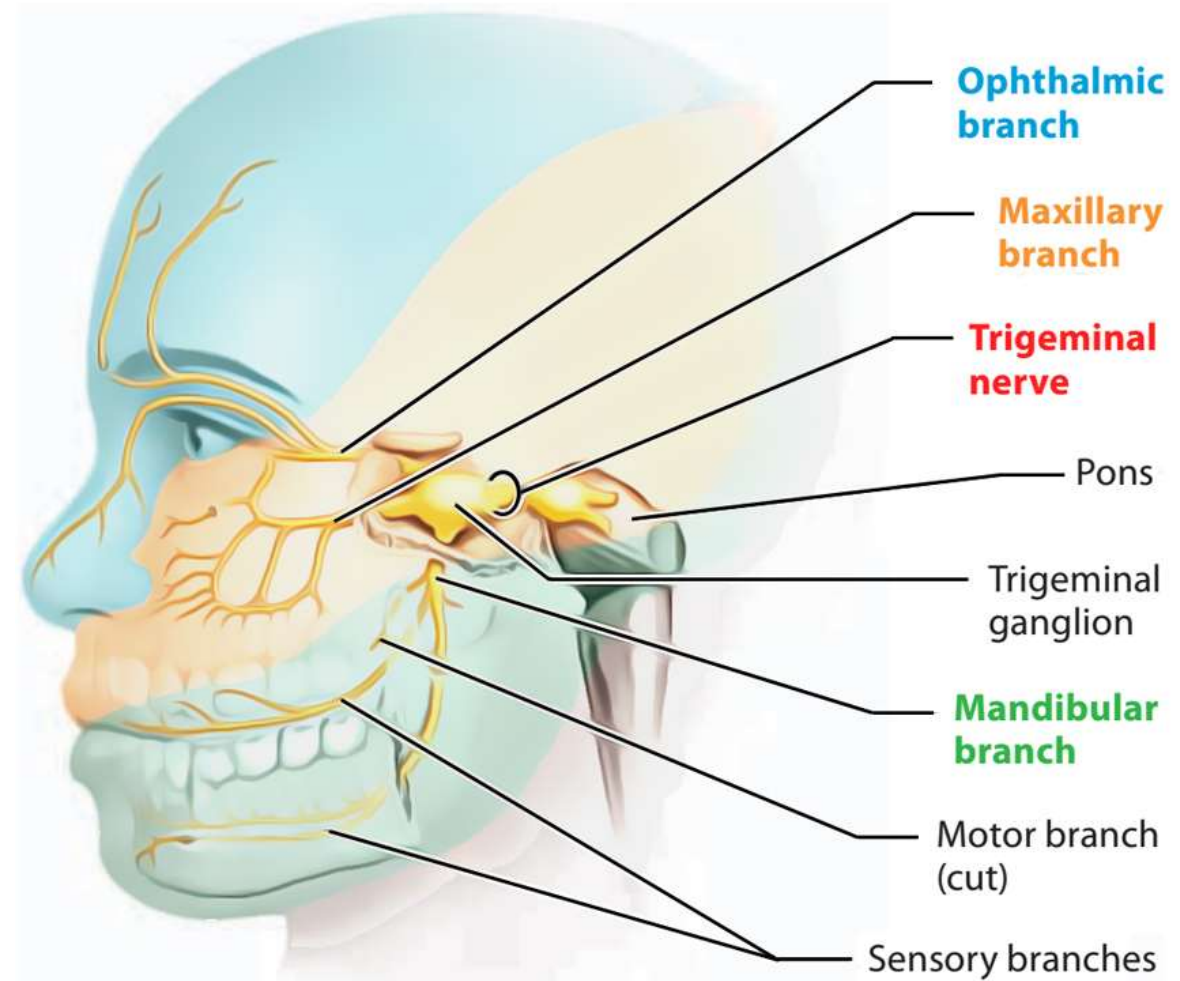
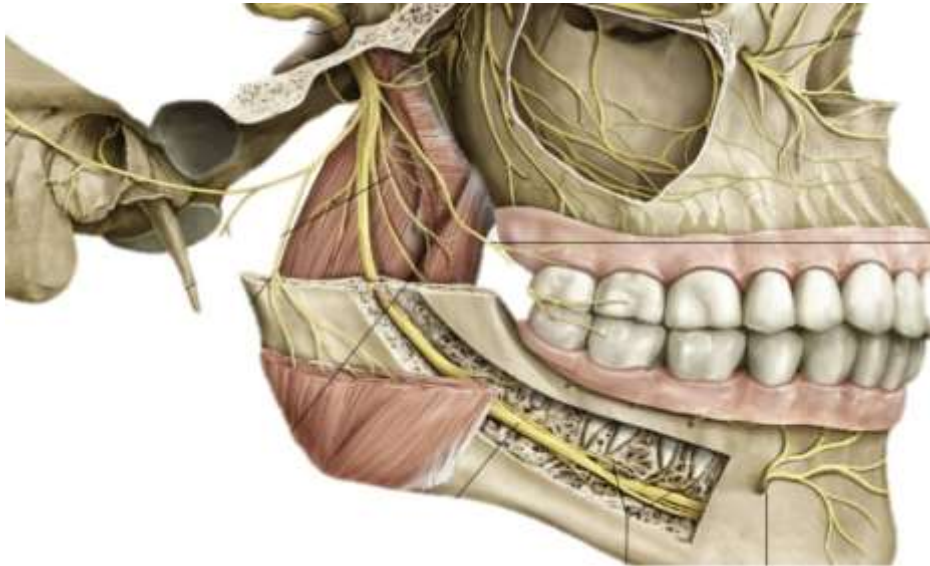


* Хворий скаржитися на різкий **біль** по ходу **всієї нижньої щелепи**.

Вірогідно який нерв уражений ?

- A. Трійчастий нерв, III гілка
- B. Трійчастий нерв, I гілка
- C. Трійчастий нерв, II гілка
- D. Лицевий нерв
- E. Під'язиковий нерв



* У постраждалого правобічний перелом і крововилив в ділянці передньої третини нижньої щелепи, втрата шкірної чутливості в ділянці підборіддя. Який нерв травмовано?

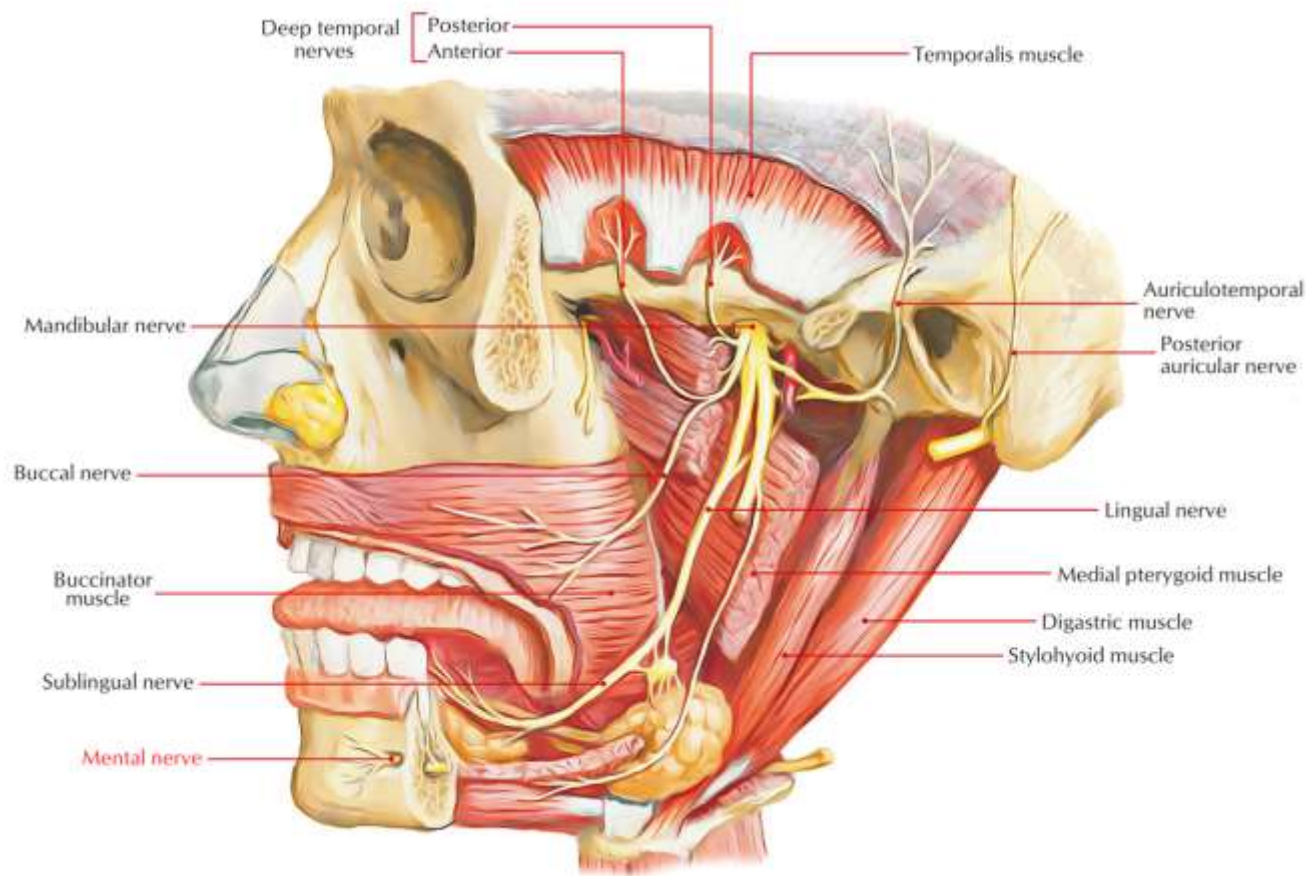
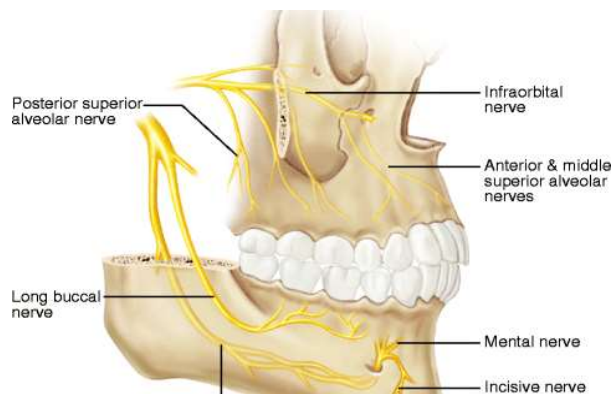
А. Підборідний нерв

В. Верхні альвеолярні нерви

С. Щічний нерв

Д. Нижній альвеолярний нерв

Е. Щелепно-під'язикові нерви



* У хворого на фоні розриву а. carotis interna в печеристій пазусі спостерігається пульсуючий екзофтальм (синхронно пульсу), розширення очної щілини і зіниці. Які **пари черепних нервів**, що проходять в **sinus cavernosus** разом з пошкодженою судиною, стиснуті гематомою?

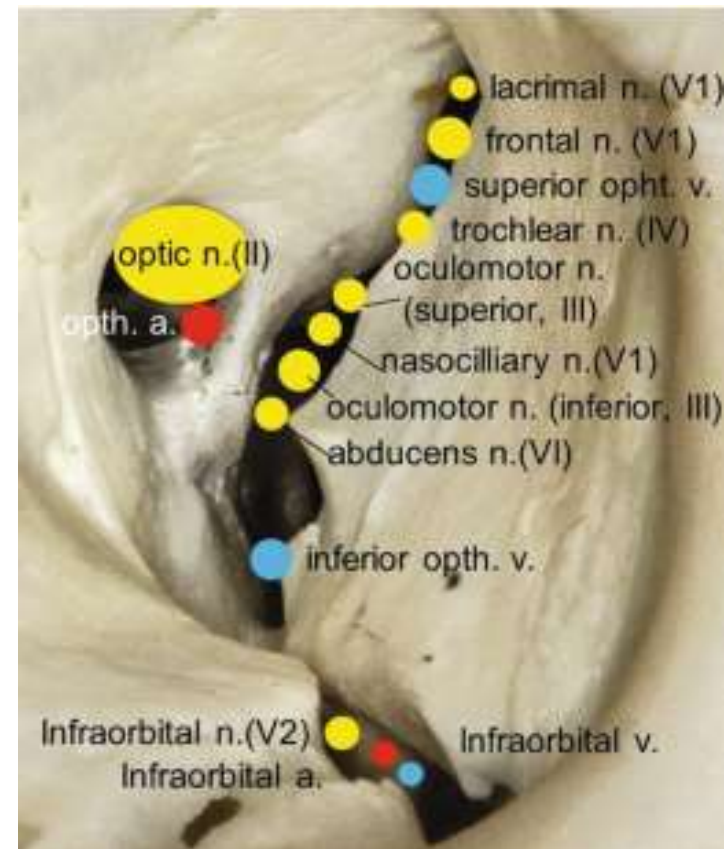
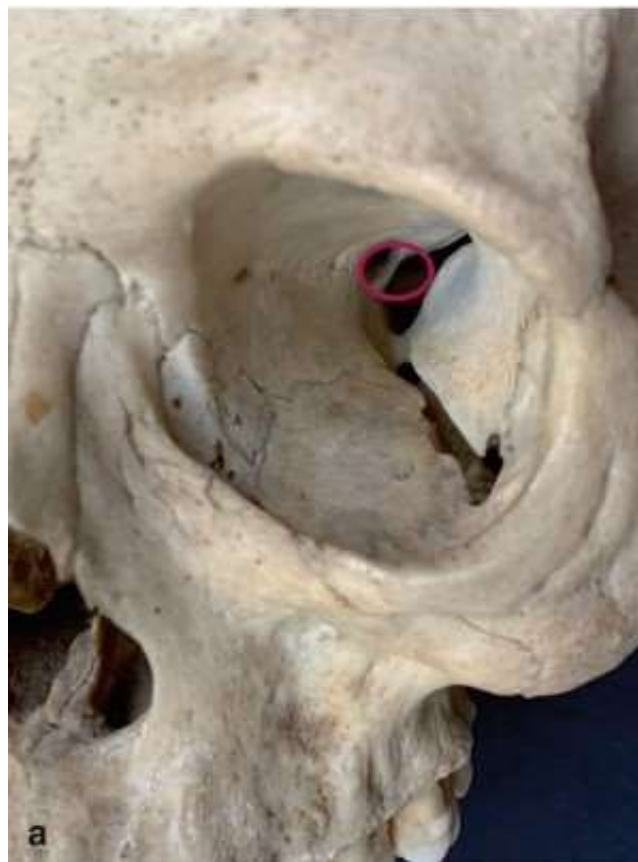A. III, IV, VI, I гілка V

B. III, IV, I гілка V

C. IV, VI, 1 гілка V

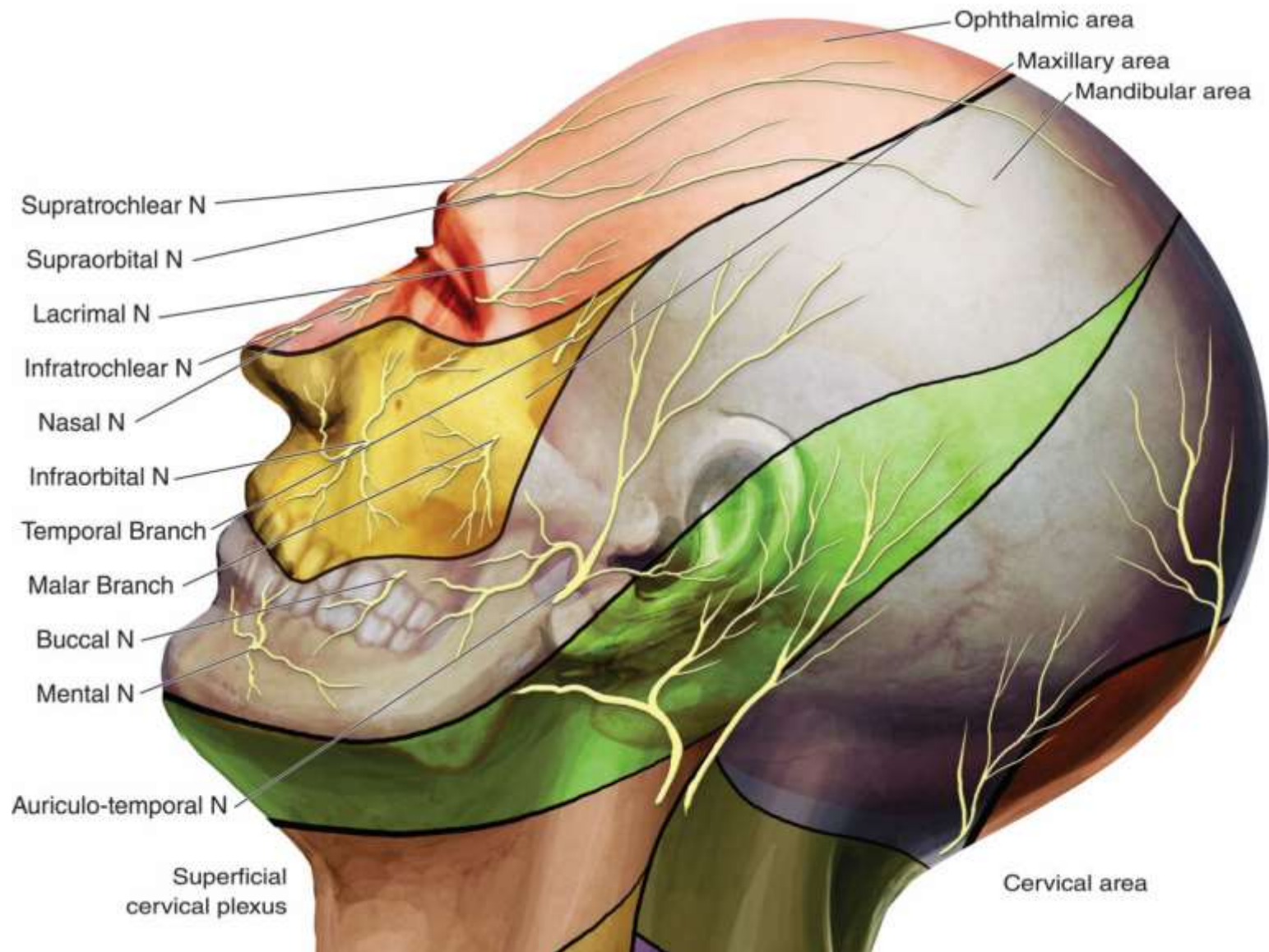
D. VI

E. VII



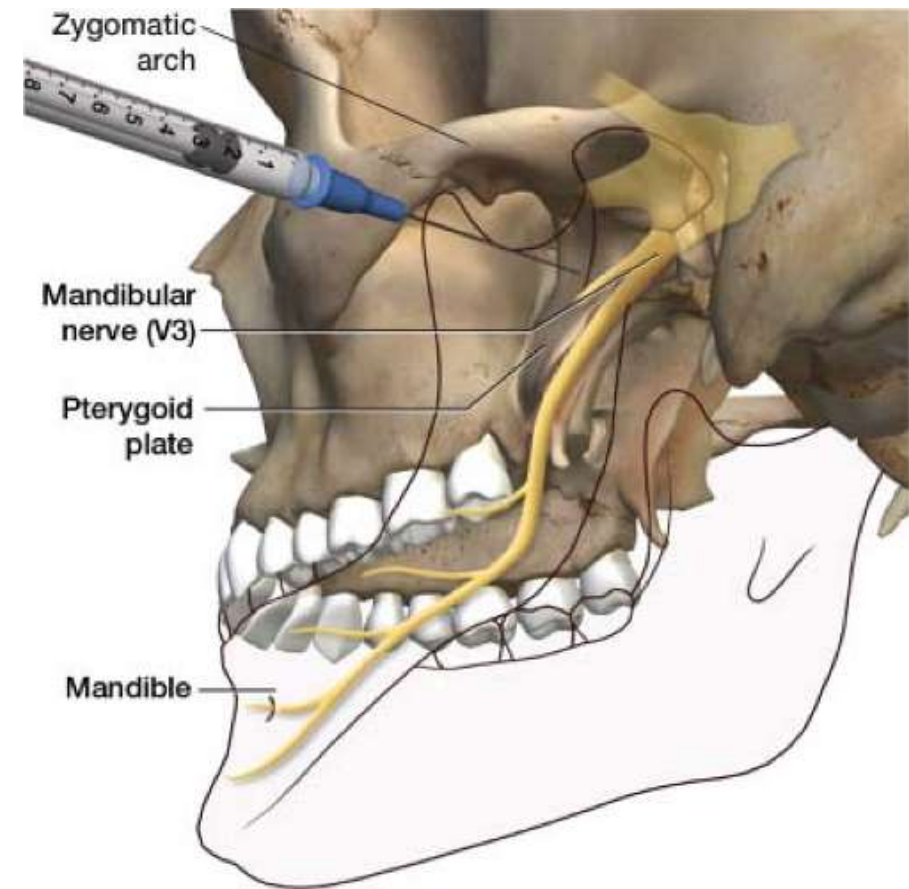
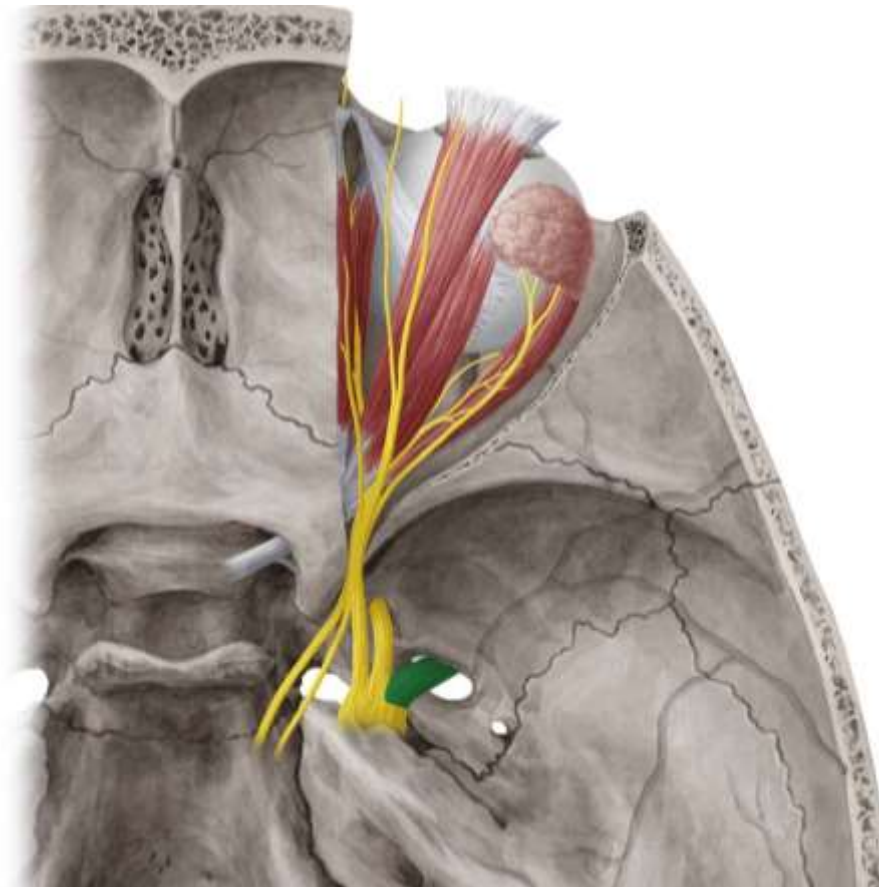
* У хворого визначається різка **болючість шкіри** в ділянці **обличчя**. Який нерв уражена?

- А. Лицевий
- В. Трійчастий**
- С. Окоруховий
- Д. Блукаючий
- Е. Язикоглотковий



* У хворого після перенесеної черепної травми рентгенологічно виявлено перелом основи черепа. Лінія перелому проходить через остистий і **овальний отвори**. Який **нерв** ушкоджений внаслідок травми?

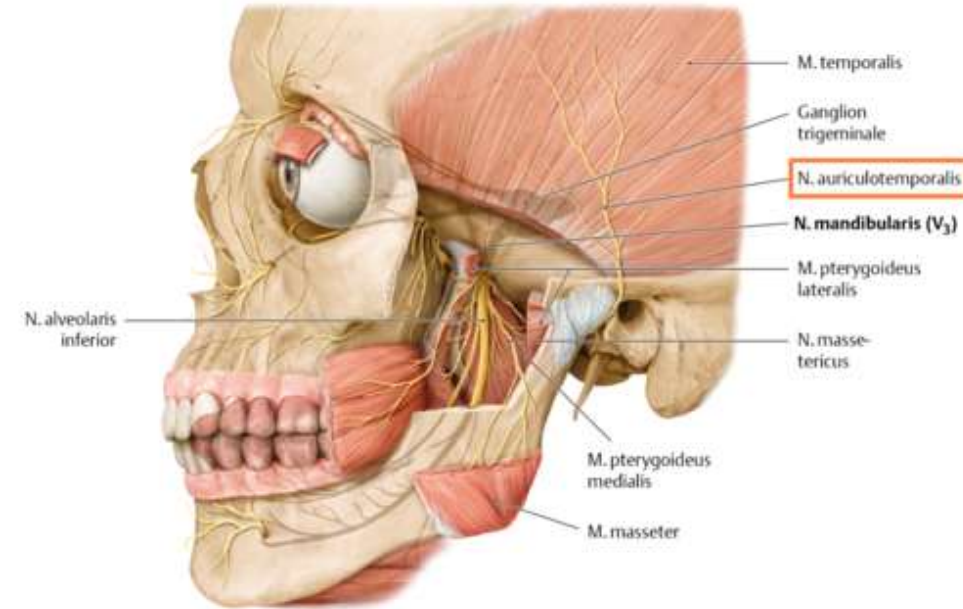
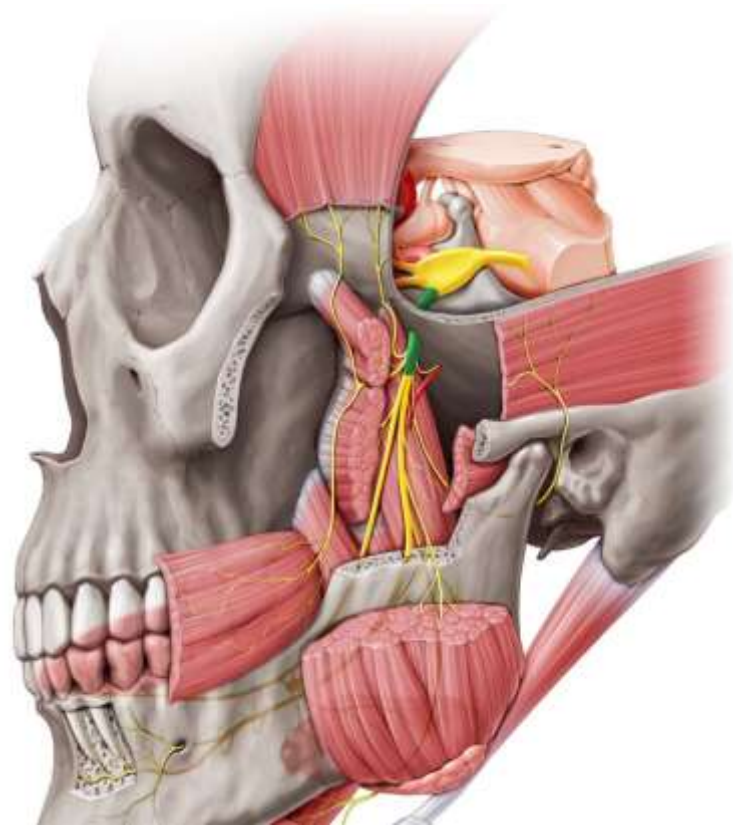
- A. N. vagus
- B. N. maxillaris
- C. N. trochlearis
- **D. N. mandibularis**
- E. N. hypoglossus



* Хворий не може **підняти** опущену **нижню щелепу**, в зв'язку з

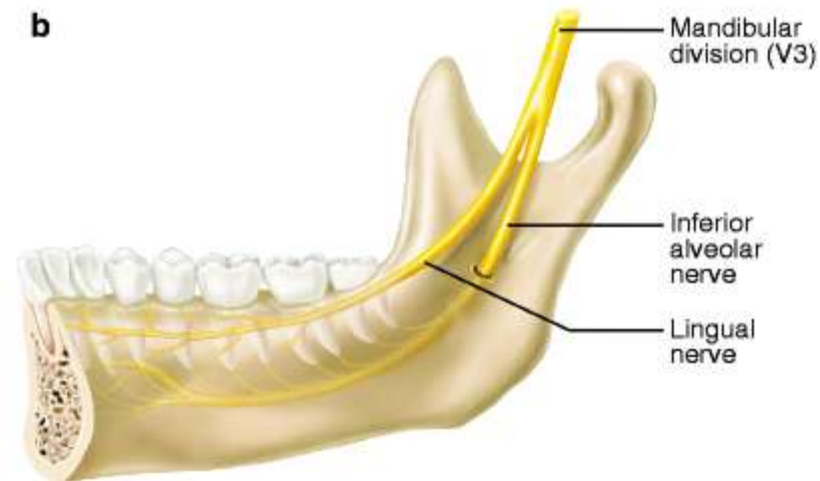
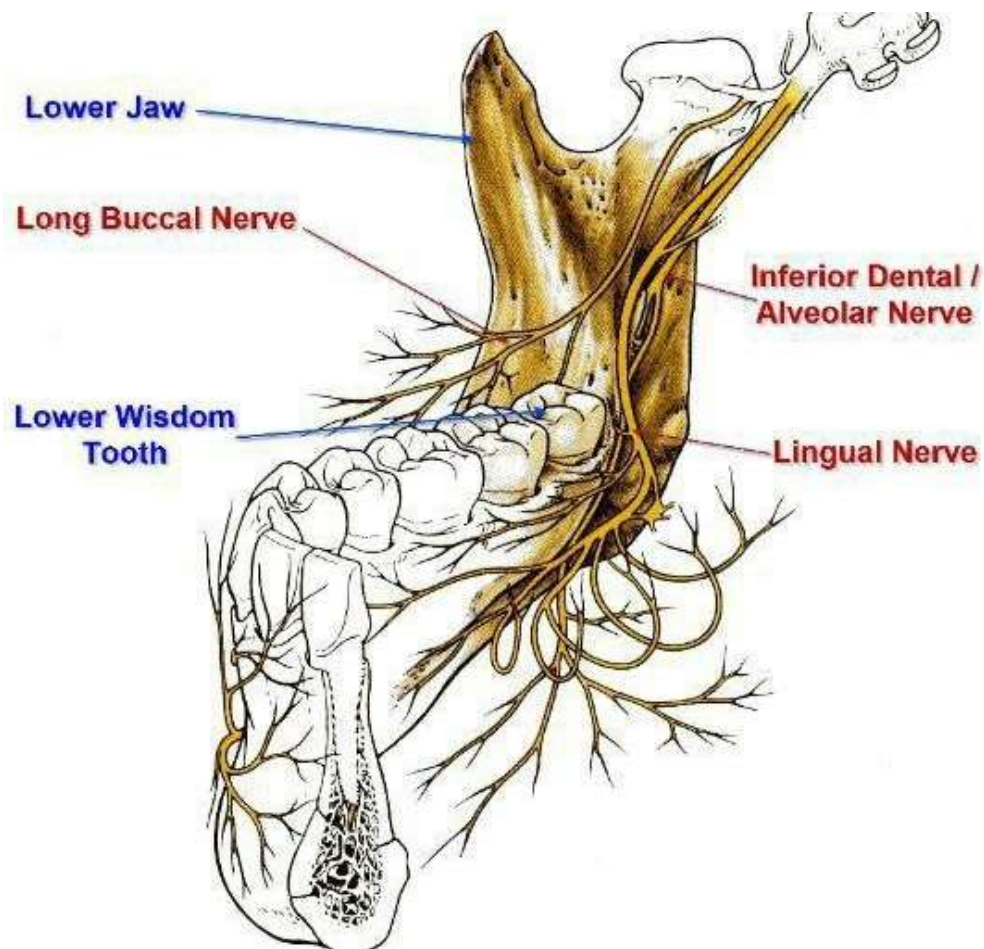
невритом трійчастого нерва. Які м'язи не виконують своїх функцій?

- А. Коловий м'яз рота
- В. М'яз-підіймач кута рота
- **С. Жувальні м'язи**
- D. Мімічні м'язи
- E. Надчерепний м'яз



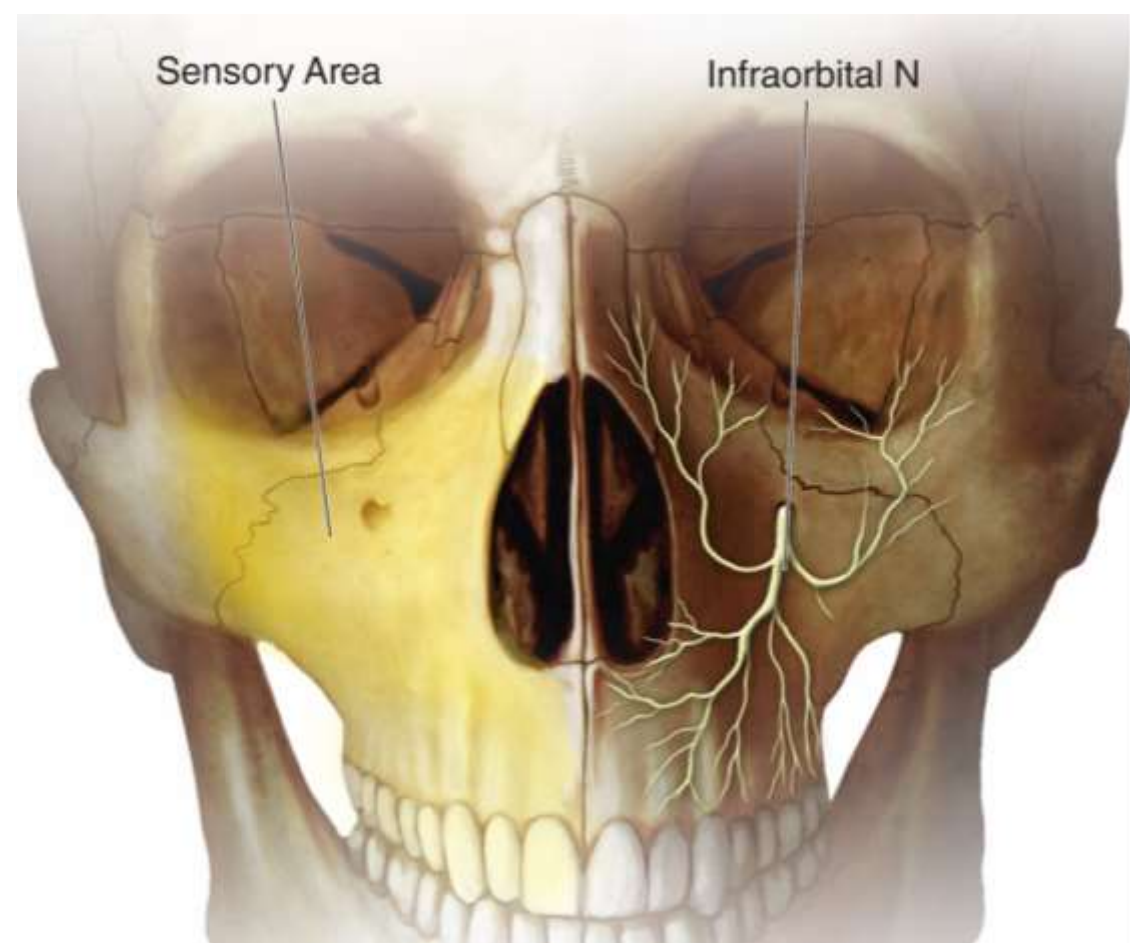
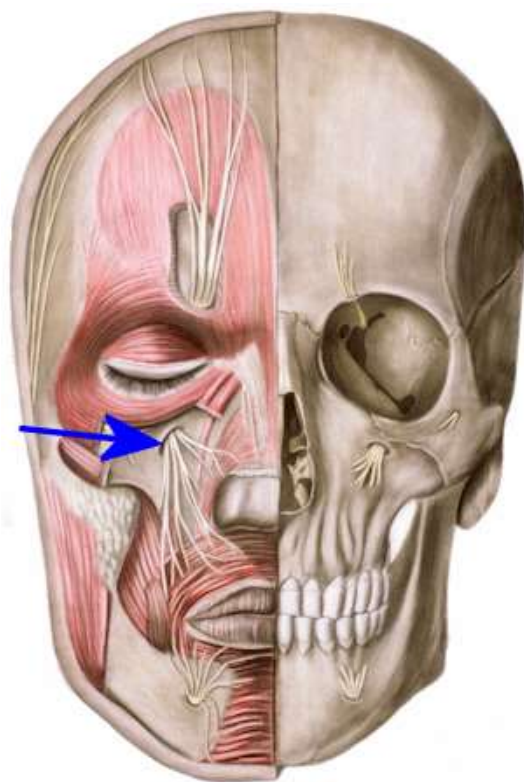
* У хворого після застудного захворювання з'явилося порушення **больової і температурної чутливості слизової оболонки передніх 2/3 язика**. Який з нервів при цьому постраждав?

- A. Під'язиковий нерв
- B. Трійчастий нерв
- C. Лицевий нерв
- D. Блукаючий нерв
- E. Барабанна струна



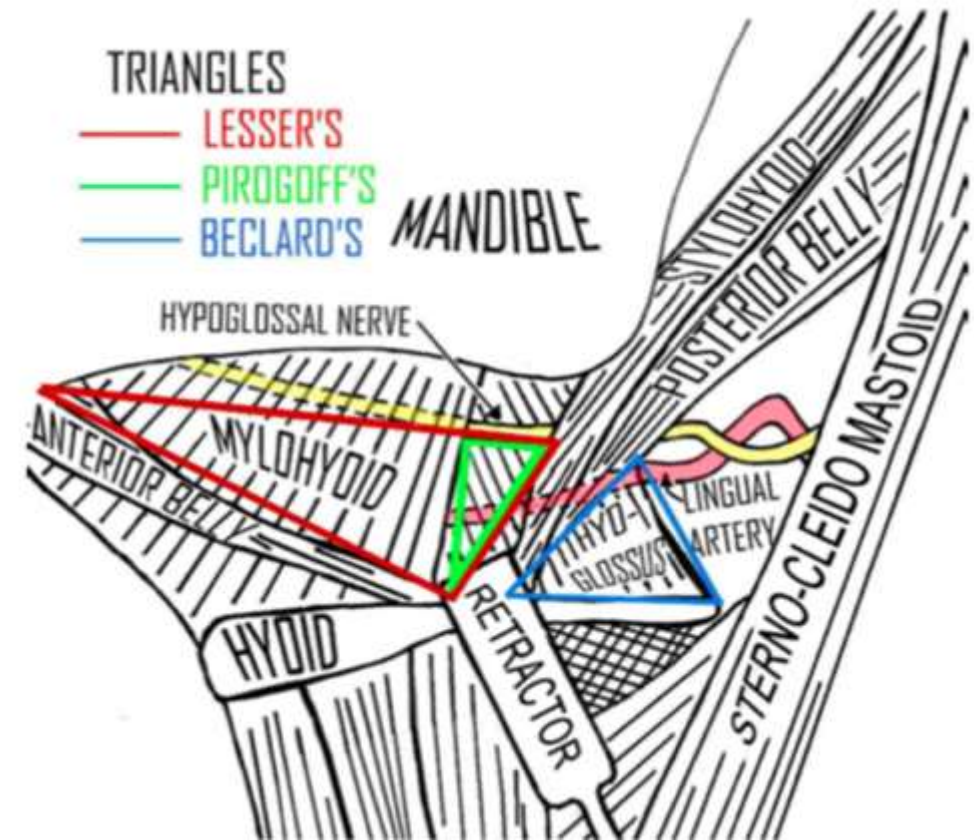
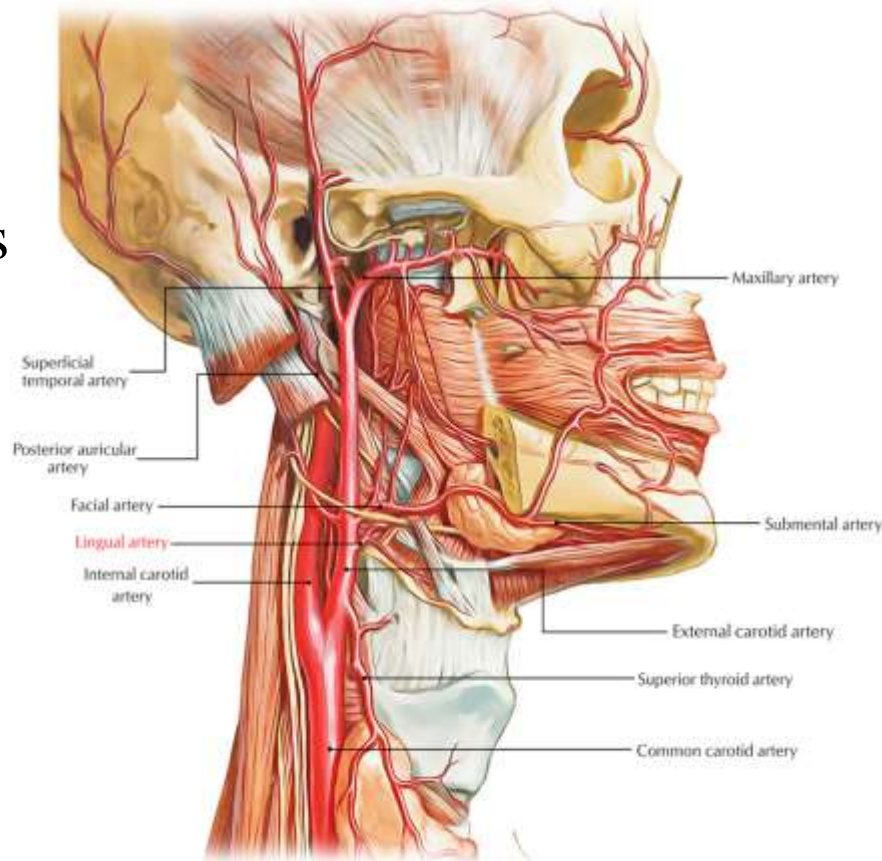
* У новонародженої дитини - **ціаноз** (синюшність) **шкіри носо-губного трикутника**. Гілки якого нерву іннервують шкіру цієї ділянки?

- A. N. supraorbitalis
- B. N. ethmoidalis posterior
- C. **N. infraorbitalis**
- D. N. ciliares longi
- E. N. alveolaris inferior



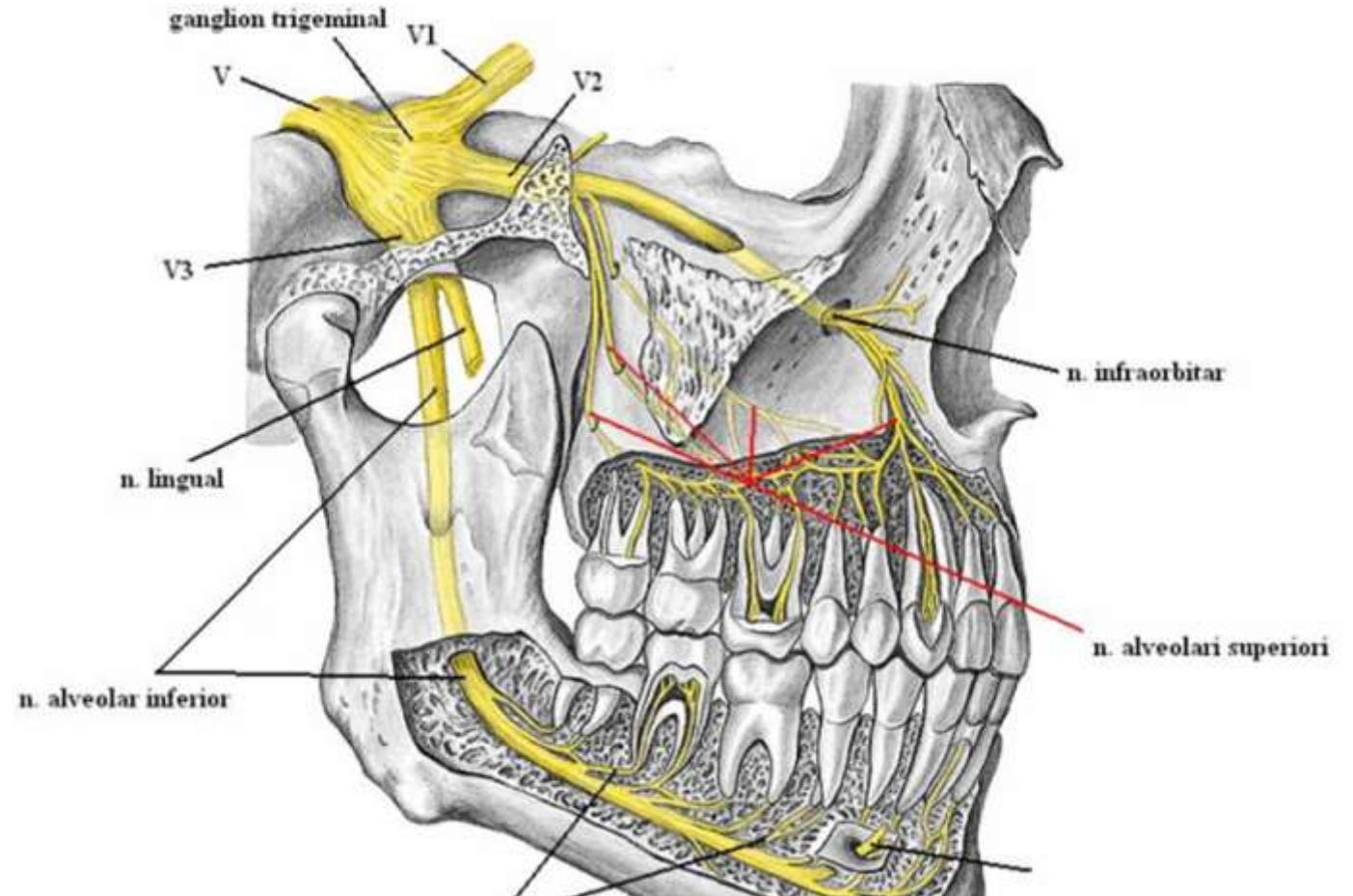
* Хворому на злоякісну пухлину **язика** хірург перев'язує **a. lingualis** у ділянці **трикутника Пирогова**. Водночас він особливу увагу звертає на:

- N. sublingualis
- N. glossopharyngeus
- N. lingualis
- Ansa cervicalis
- **N. hypoglossus**



* Лікар увів у **підчочномковий отвір** розчин анестетика. Які нерви знеболюються при цьому?

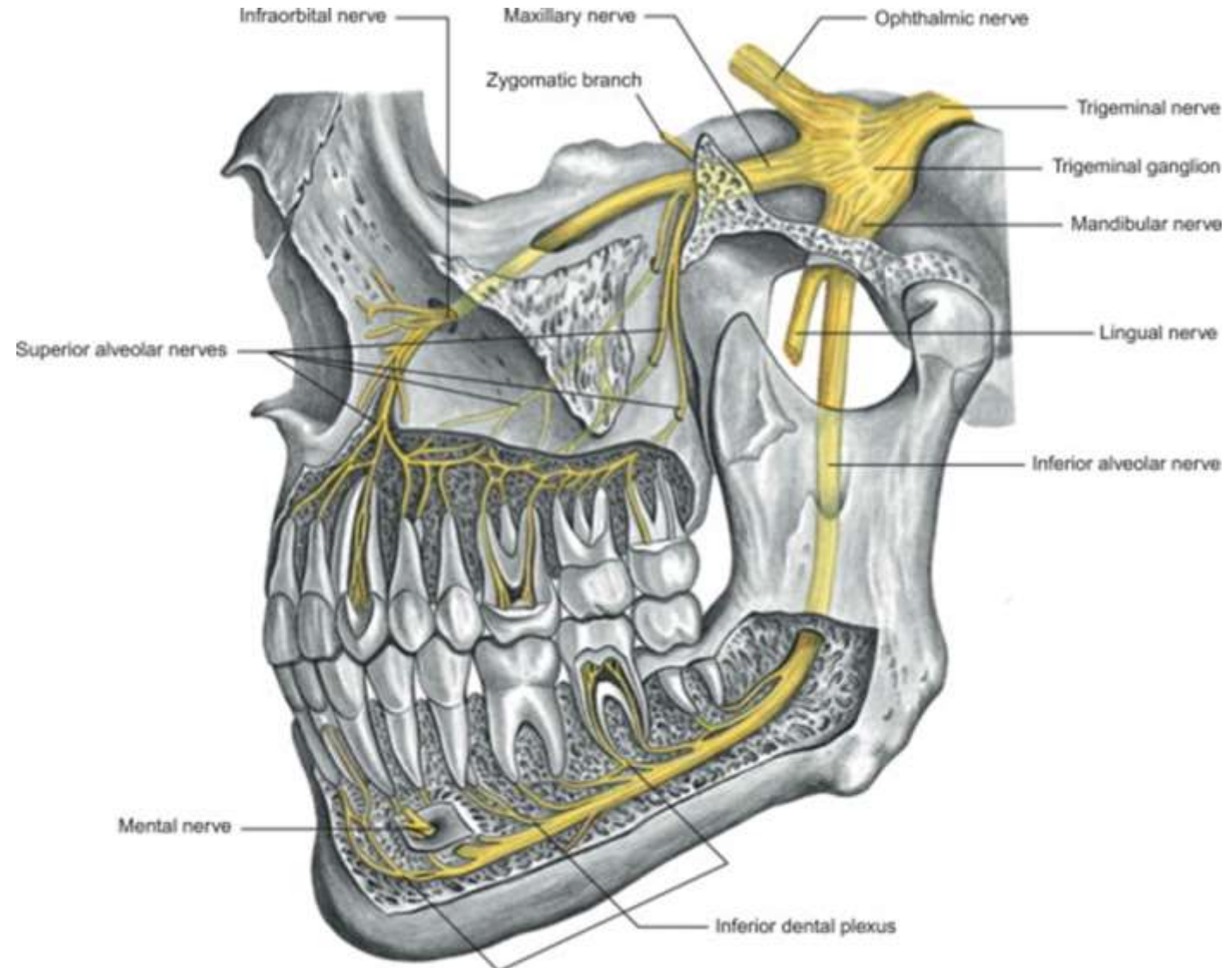
- А. Підчочномковий і передні верхні коміркові гілки
- В. Відвідний
- С. Окоруховий нерв
- D. Блоковий нерв
- Е. Нижньощелепний нерв



* У хворого спостерігається різкий **біль** в усіх **зубах лівої верхньої щелепи**.

Який нерв уражений?

- А. Трійчастий нерв, II гілка
- В. Трійчастий нерв, III гілка
- С. Трійчастий нерв, I гілка
- D. Лицевий нерв
- E. Під'язиковий нерв



* У хворого різкий **біль** в області **іклової ямки**. Ураження якого нерва має місце?

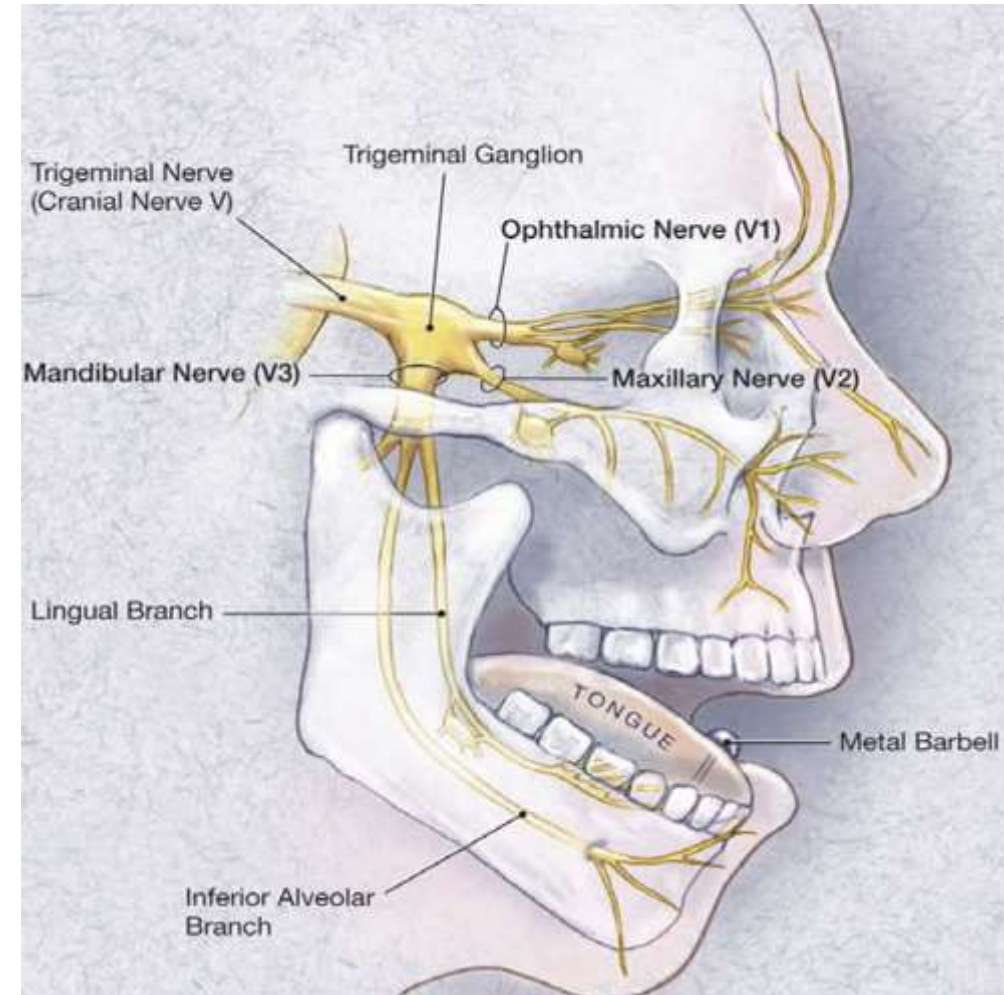
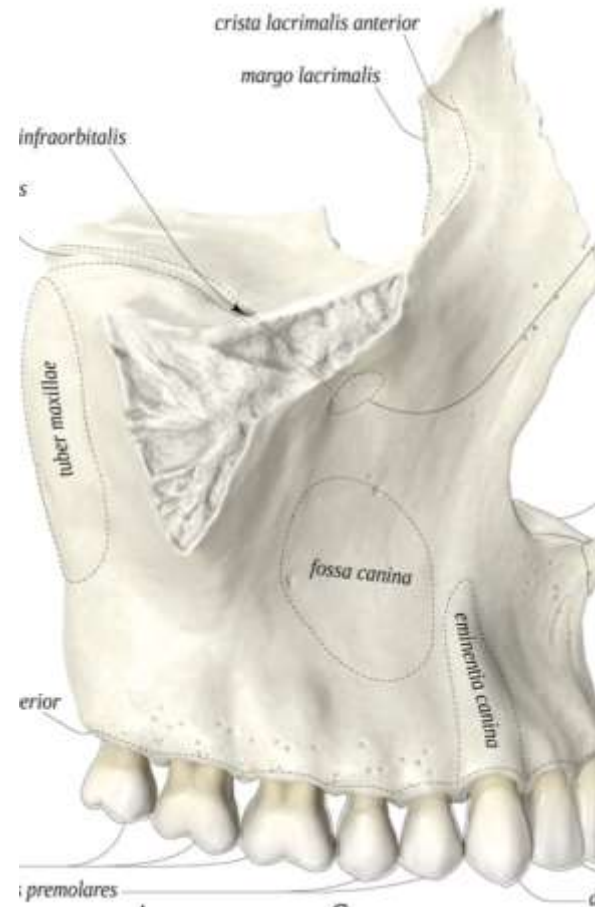
A. Трійчастий нерв, II гілка

B. Лицевий нерв

C. Трійчастий нерв, III гілка

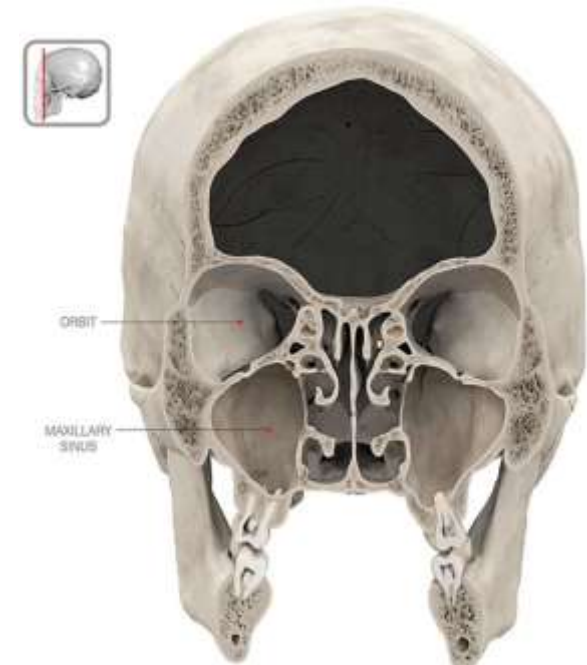
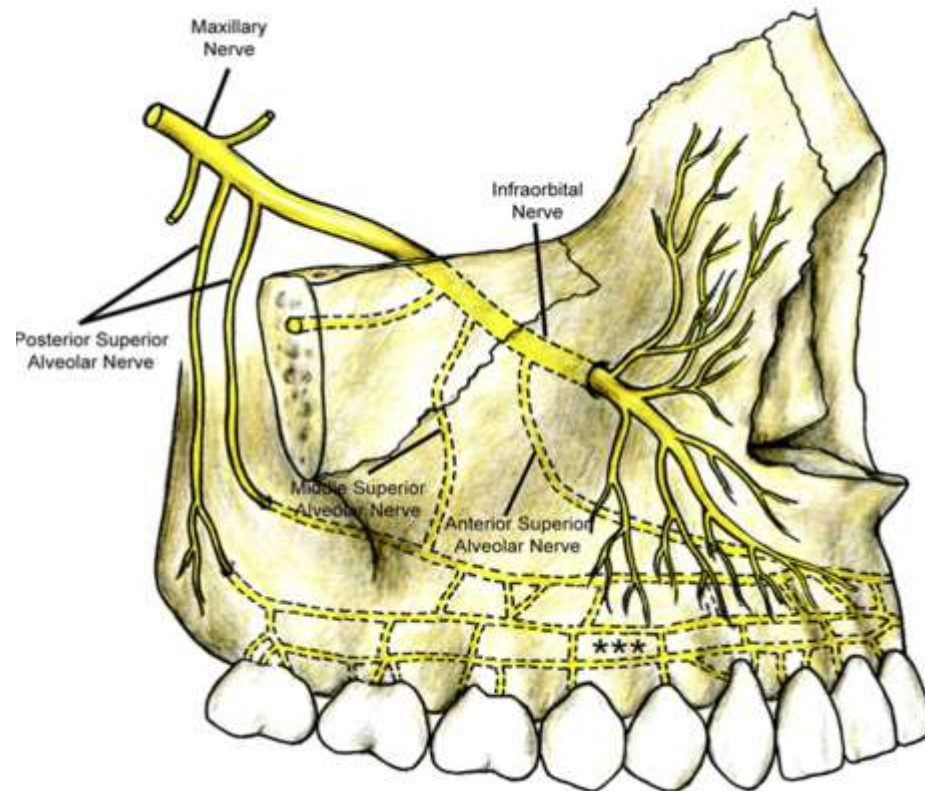
D. Трійчастий нерв, I гілка

E. Язикоглотковий



• * Які з названих **нервів** можуть ушкоджуватися при гаймориті і оперативних втручаннях на **гайморовій порожнині**?

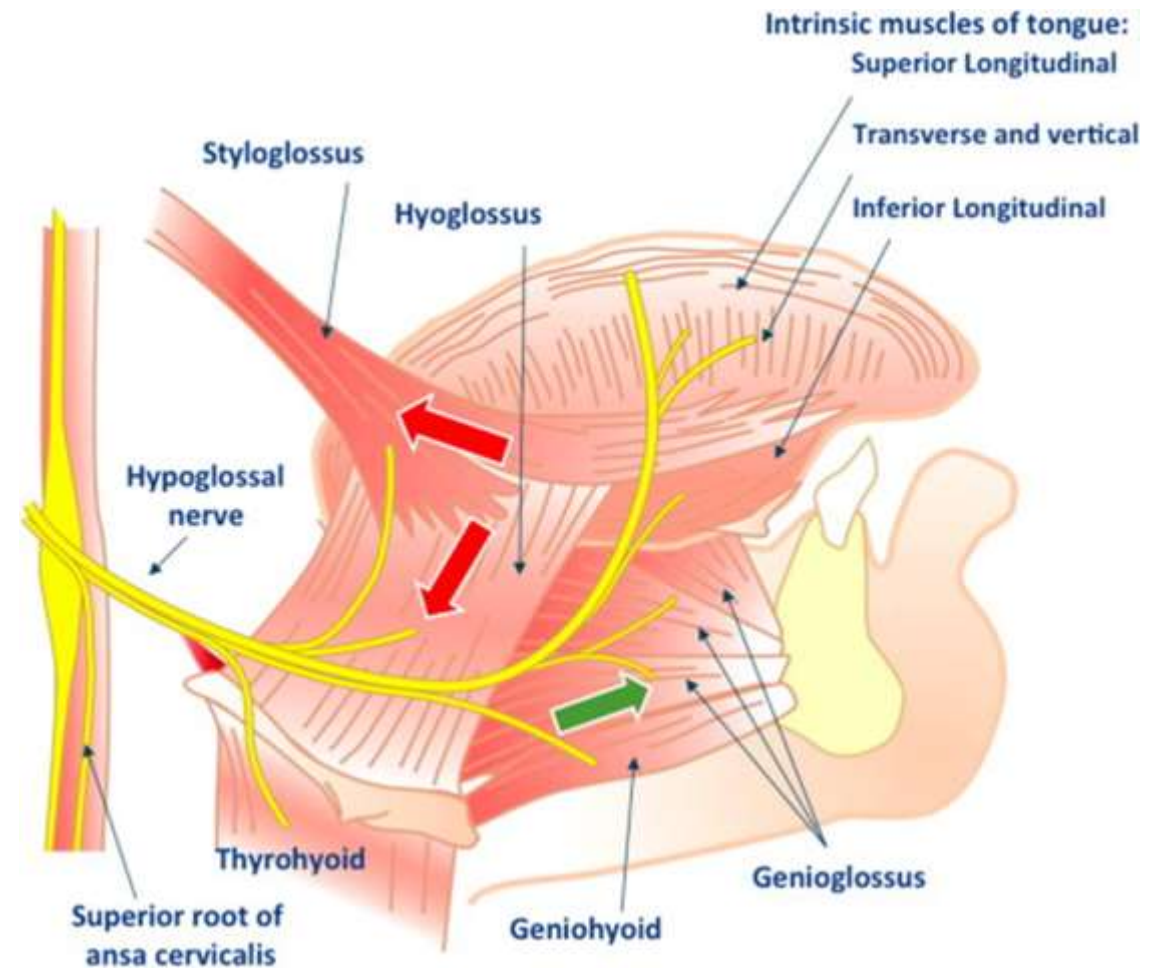
- A. N mandibularis
- B. N. facialis
- C. **Nn. alveolares superiores**
- D. N. oculomotorius
- E. N. lingualis



* Хворому 60 років важко **формувати і рухати харчову грудку**, це порушує процес їжі. При цьому **язик нерухомий, мова** стала **неможливою**.

Причиною цього могло стати порушення

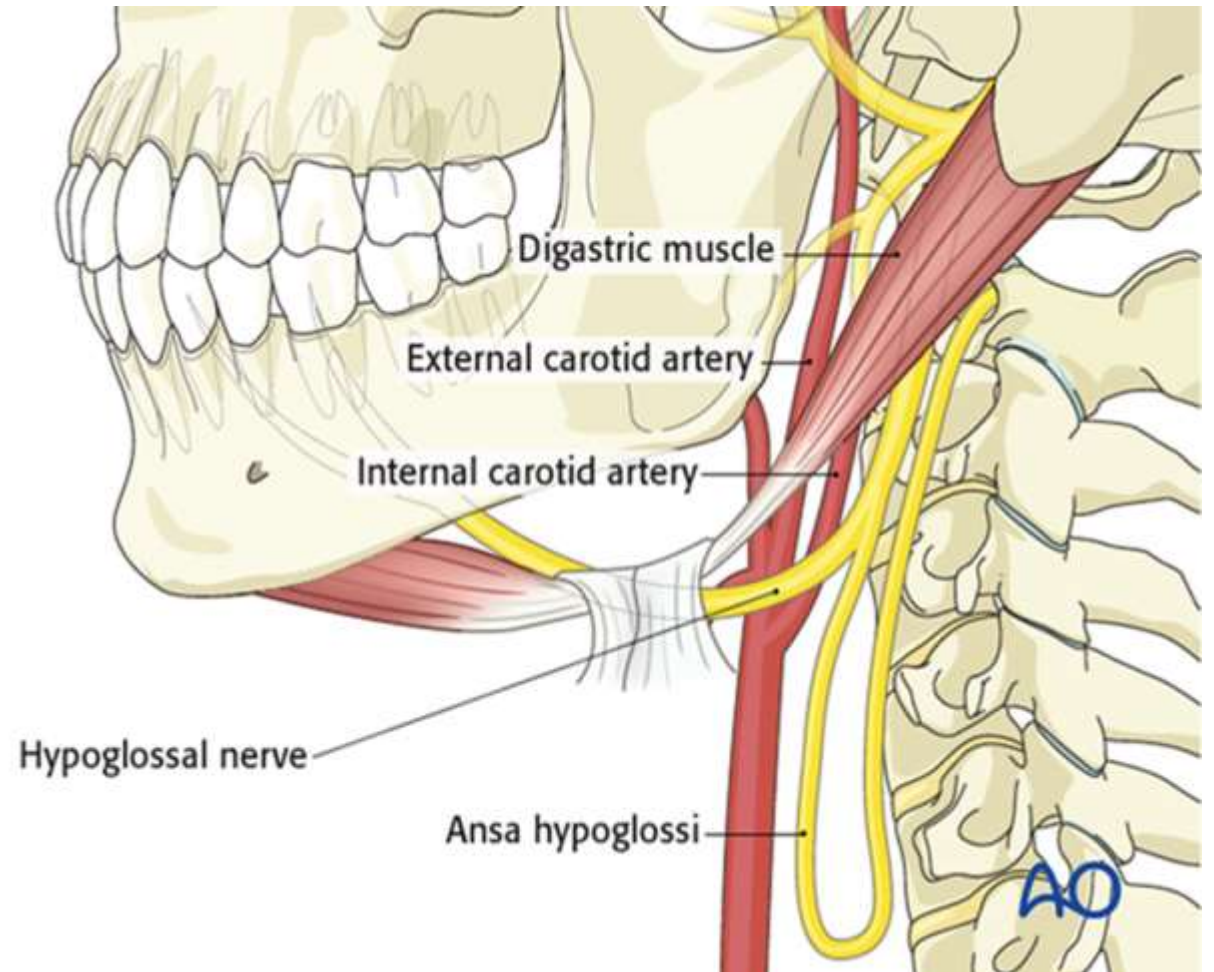
- А. Під'язикового нерву
- В. Додаткового нерву
- С. Язикоглоткового нерву
- D. Трійчастого нерву
- Е. Лицевого нерву



* При внутрішньомозковому крововиливі у хворого стала **невиразна мова**.

Звукоутворення гортані й рухи нижньої щелепи збереглися. Ядра яких нервів уражені ?

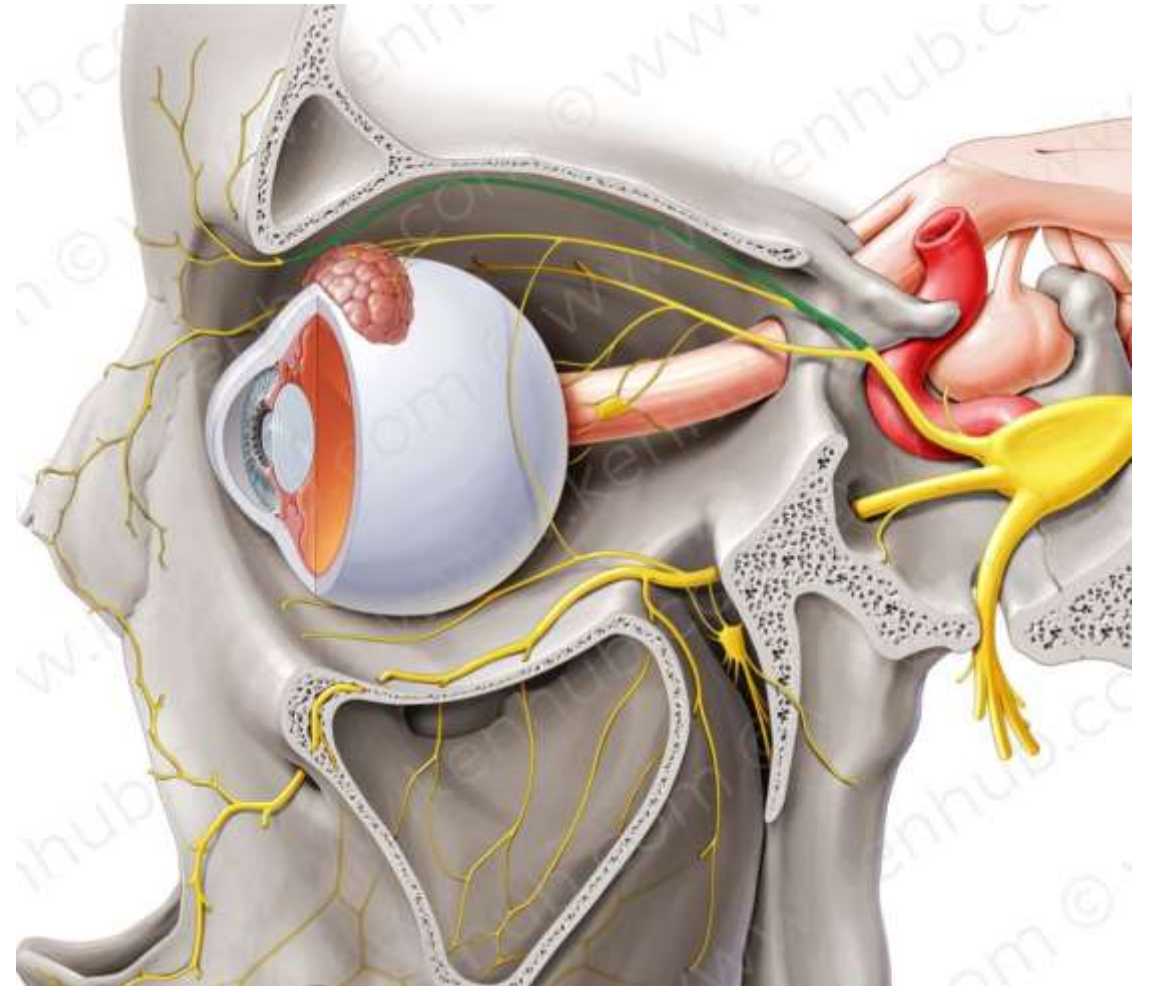
- A. **nuclei n. hypoglossi**
- B. n. vagi nuclei
- C. nuclei n. accessorii
- D. n. facialis
- E. n. glossopharyngeus



*У нейрохірургічне відділення поступив 54-річний чоловік із скаргами на відсутність чутливості шкіри нижньої повіки, латеральної поверхні носа, верхньої губи.

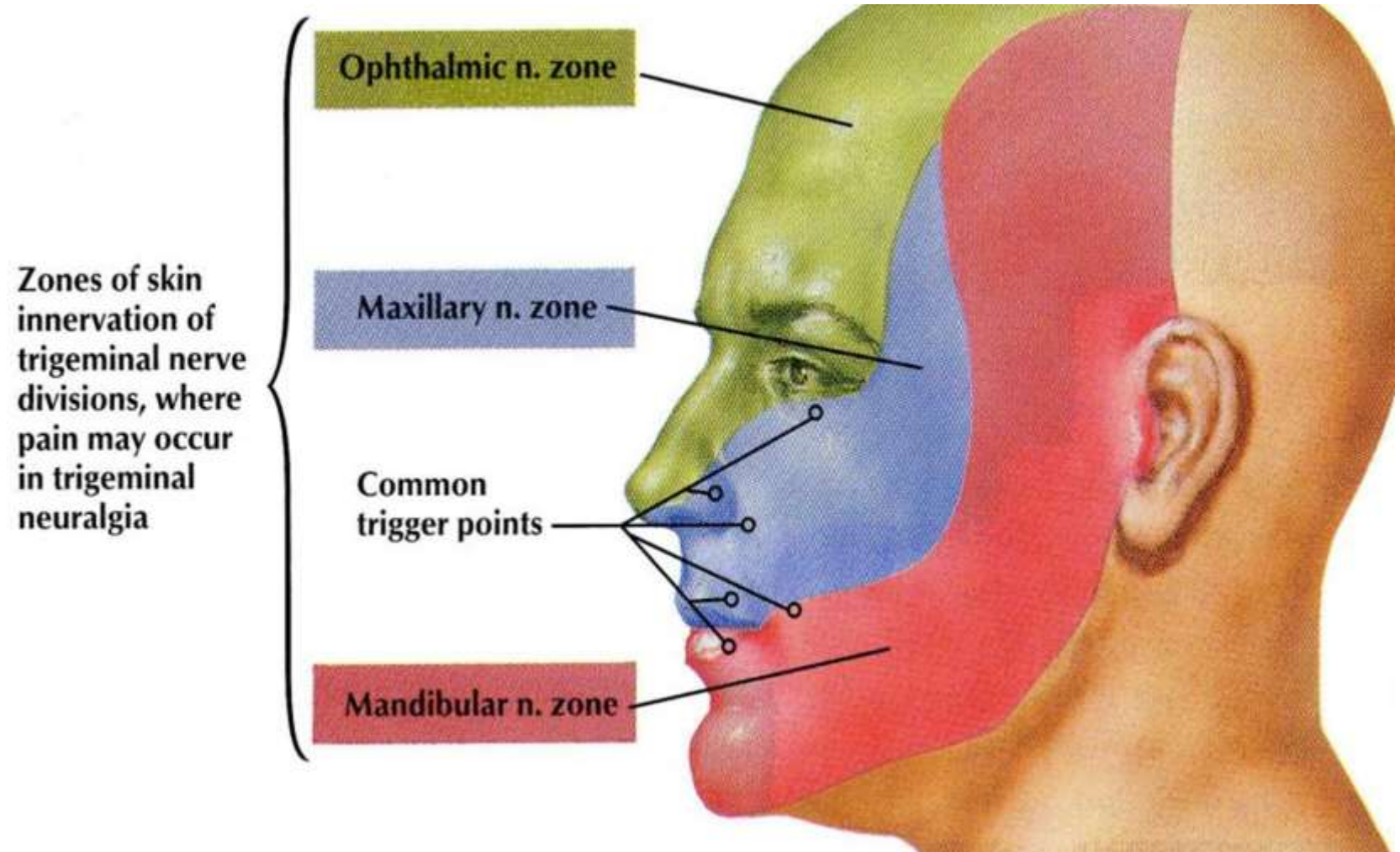
Лікар при огляді встановлює запалення другої гілки трійчастого нерва. Через який отвір виходить із черепа ця гілка?

- A. Рваний отвір
- B. Овальний отвір
- C. Остистий отвір
- D. Верхня очноямкова щілина
- E. **Круглий отвір**



* Лікар виявив у пацієнта запалення **слизової оболонки ротової порожнини**, яке супроводжувалося нестерпним болем. З ураженням якого нерва це пов'язано?

- Барабанної струни
- Блукаючого
- Лицевого
- Язикоглоткового
- **Трійчастого**



* У хворого 36 років при обстеженні невропатологом була виявлена втрата чутливості шкіри і болючість надбрівної області лоба, виличної дуги і підборіддя праворуч. Функція якого нерва порушена?

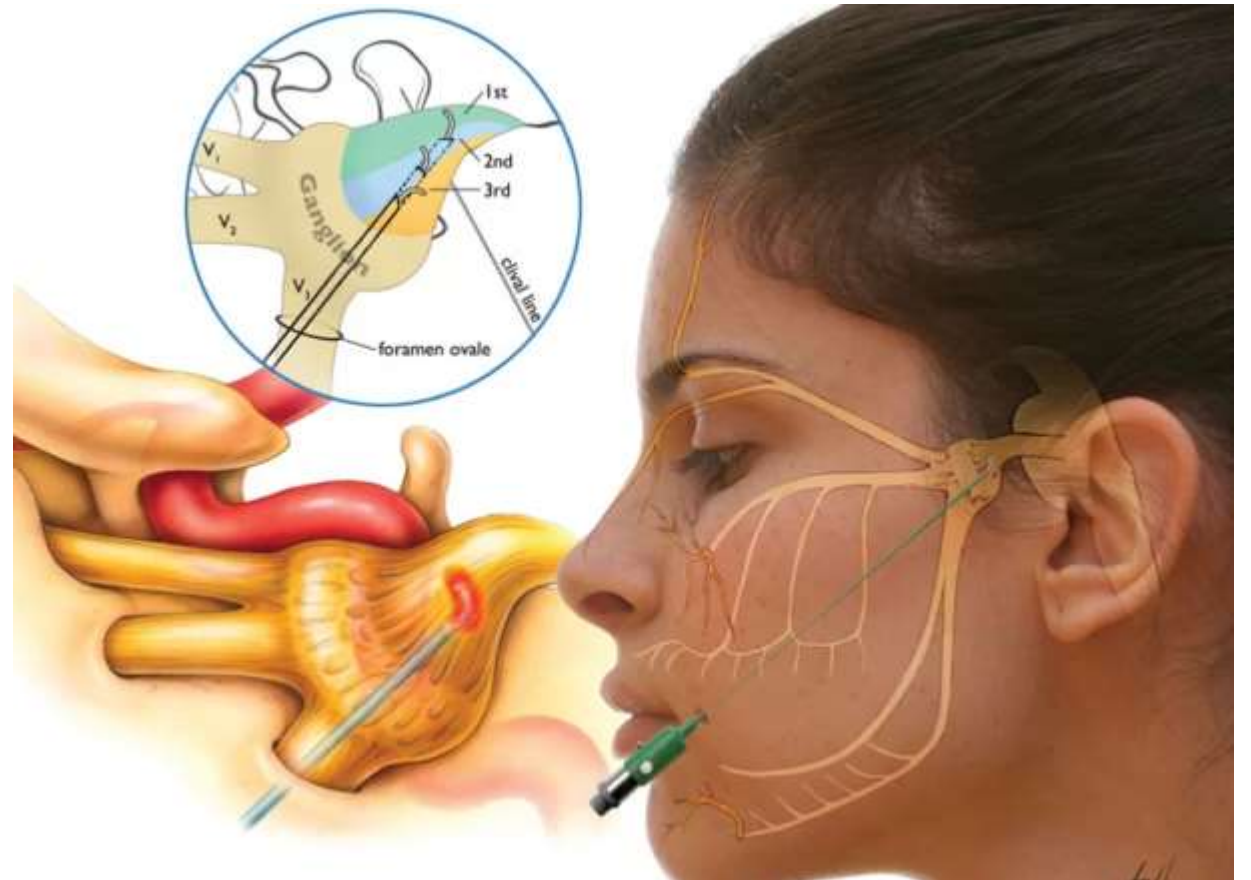
A. n. trigeminus

B. n. facialis

C. n. oculomotorius

D. n. trochlearis

E. n. abducens



* Хворий скаржить на болі в області **зубів верхньої щелепи і губи**, які іррадіюють в підочнюямкову ділянку. При обстеженні відзначається порушення **чутливості в області губи, крил носа, щоки**. Який нерв уражений?

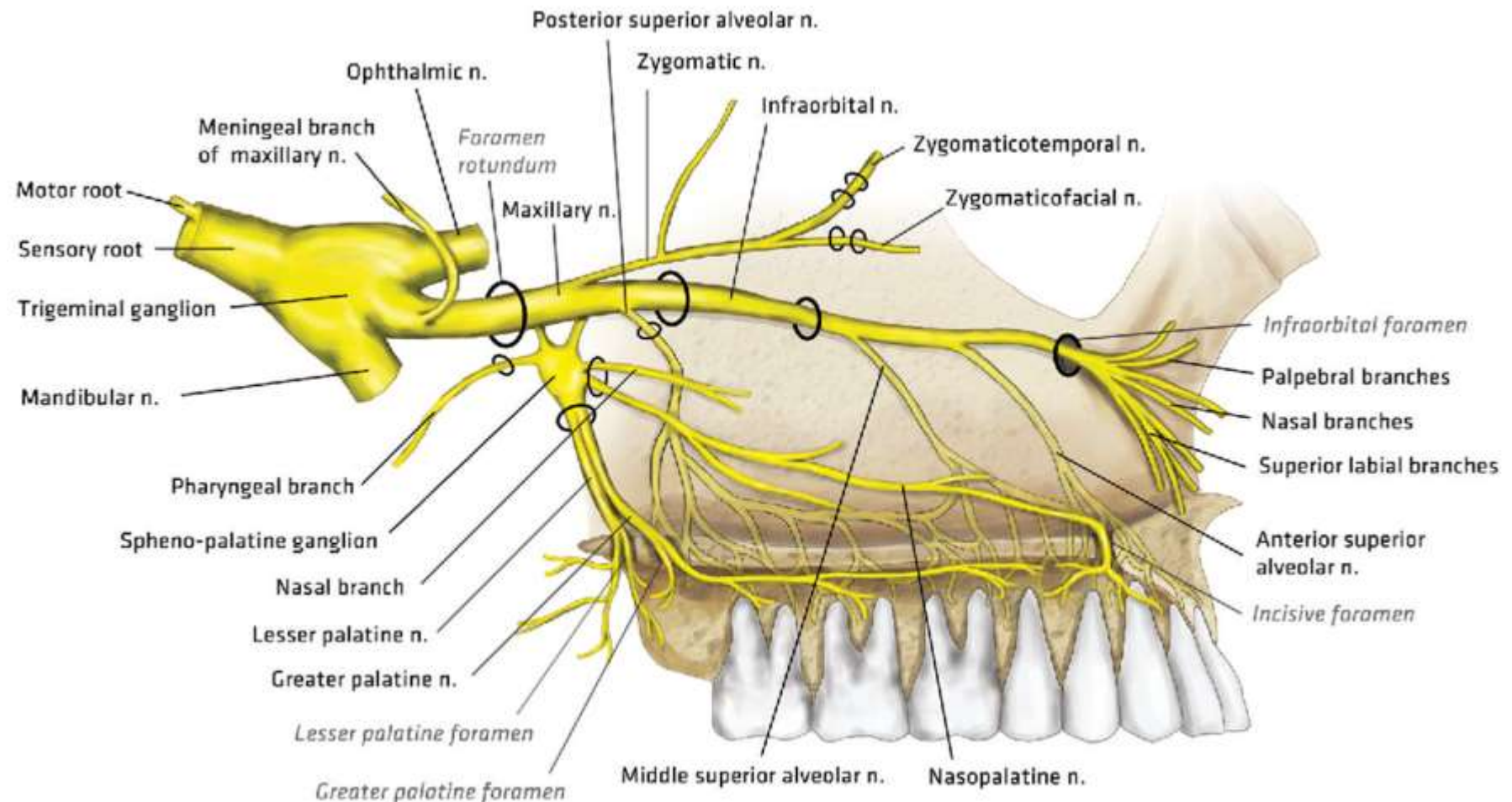
А. Верхньощелепний

В. Додатковий

С. Лицевий

Д. Зоровий

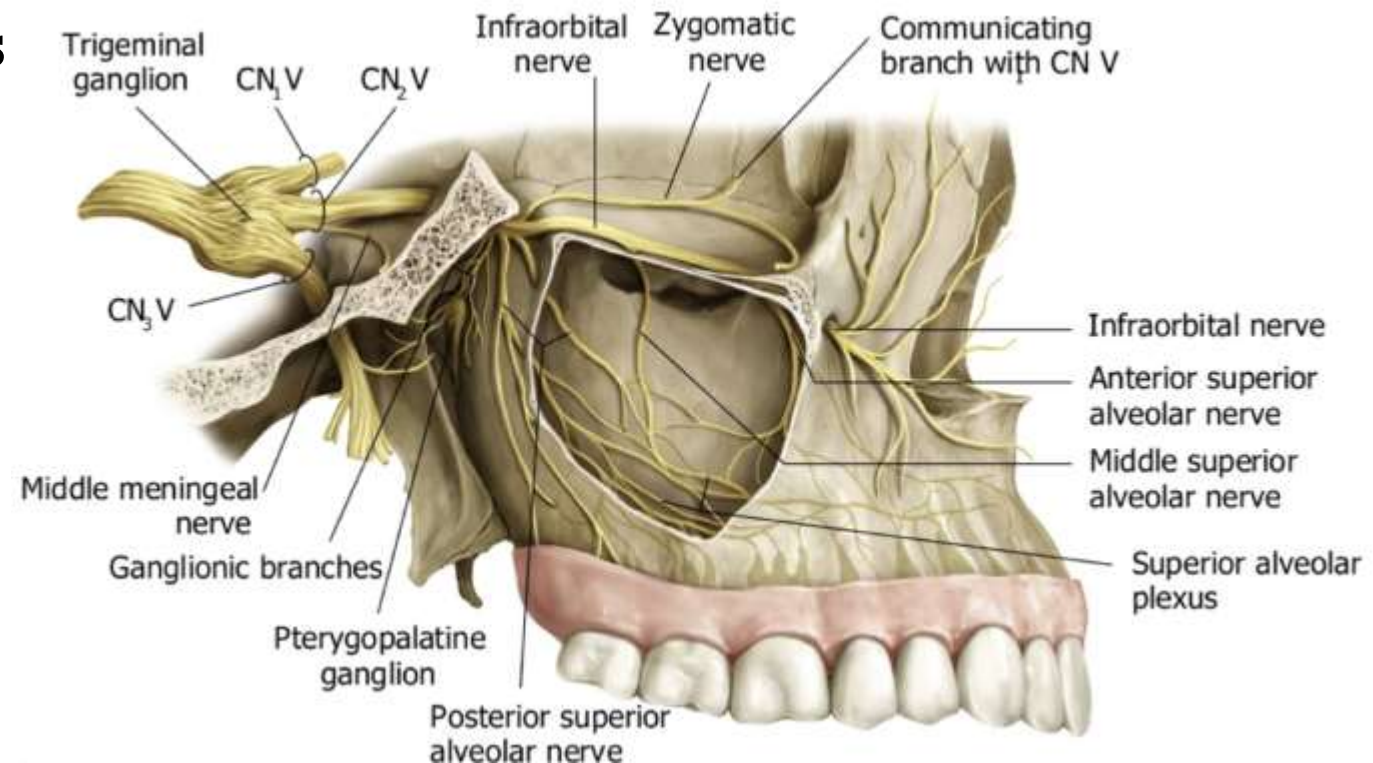
Е. Нижньощелепний



* Хворому проведена провідникова (туберальна) анестезія при необхідності видалення **верхнього правого великого кутнього зуба**.

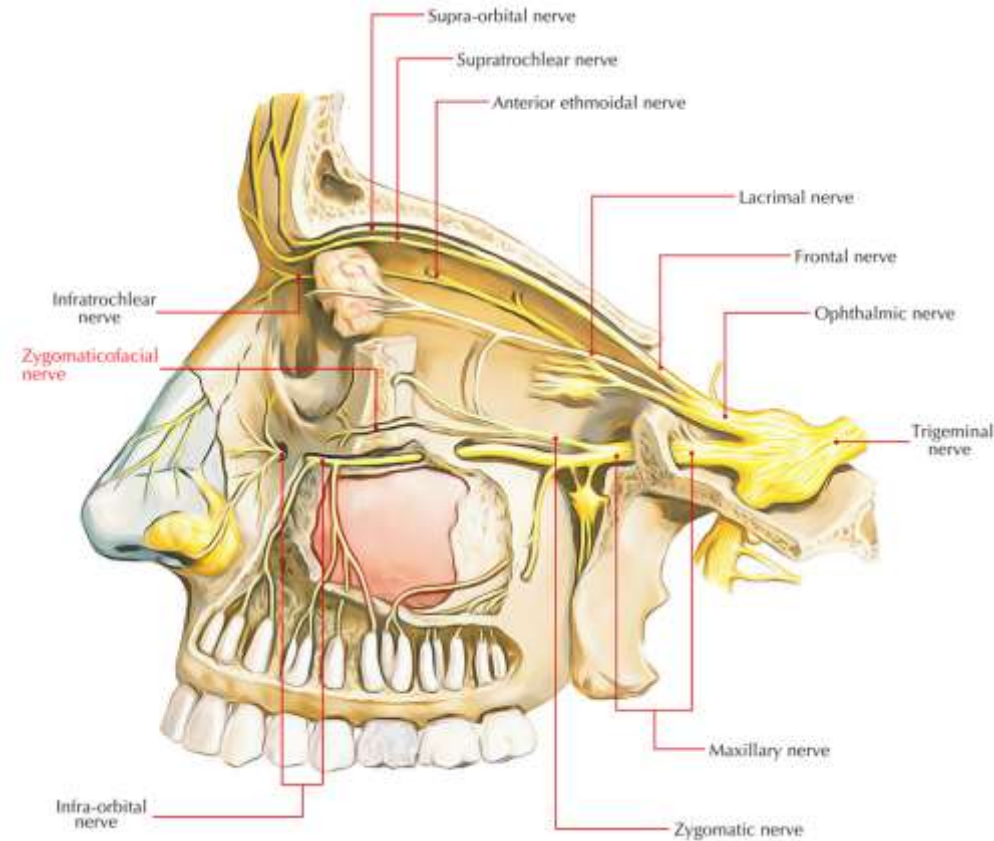
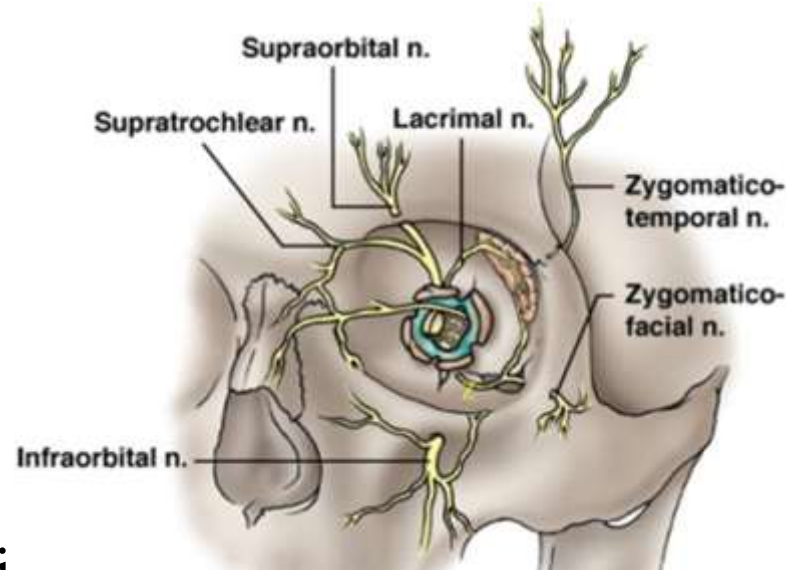
Анестезію яких нервів провів лікар?

- A. N. alveolaris superior medius
- B. **Nn. alveolares superiores posteriores**
- C. N. alveolaris inferior
- D. N. zygomaticus
- E. Nn. alveolares superiores anteriores



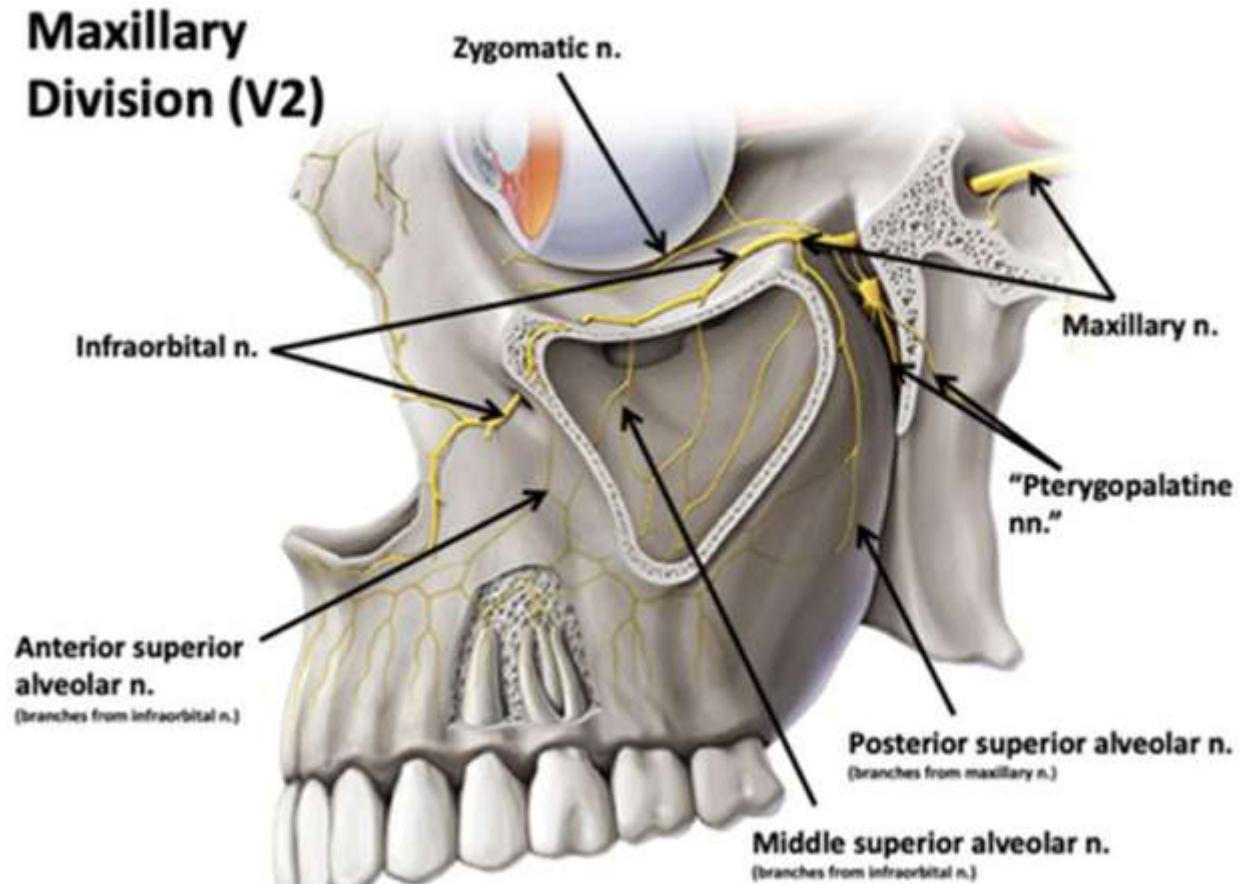
* У хворого після травми **бічної стінки очниці** з'явилось **оніміння шкіри щоки** та **передньої частини скроневої ділянки**. Які нервові утвори ушкоджені при травмі?

- A. N. lacrimalis
- B. N. infraorbitalis
- C. N. zygomaticus
- D. Nh. pterygopalatini
- E. Rr. alveolares superiores anteriores



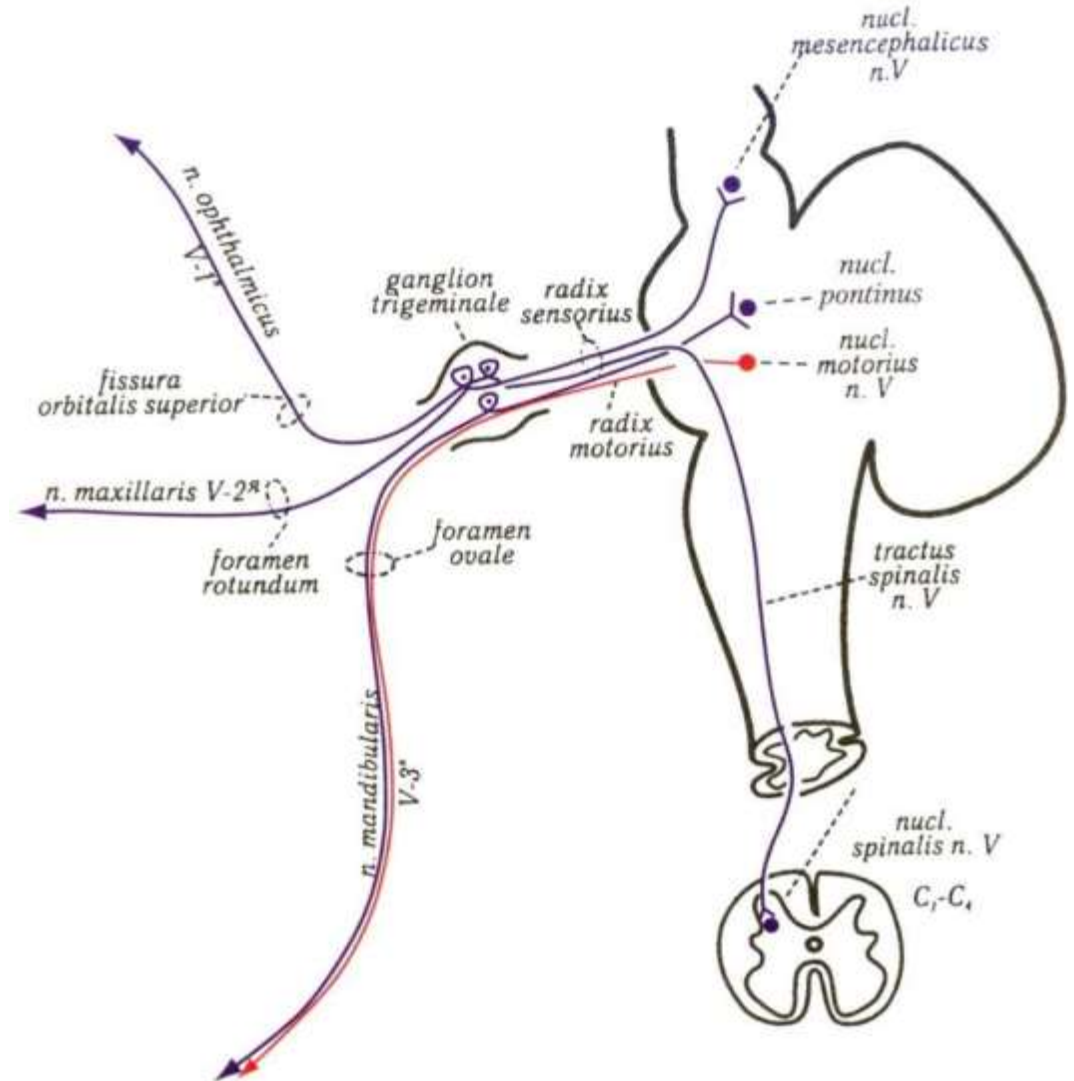
* Після травми ока виникло запалення м'яких тканин **очної ямки**. Гнійний процес поширився у **крило-піднебінну ямку**, що призвело до ушкодження **нерва**, гілки якого знаходяться в цьому просторі. Який нерв в даному випадку був ушкоджений?

- A. N. ophthalmicus
- B. N. vagus
- C. N. mandibularis
- **B. N. maxillaris**
- E. N. glossopharyngeus



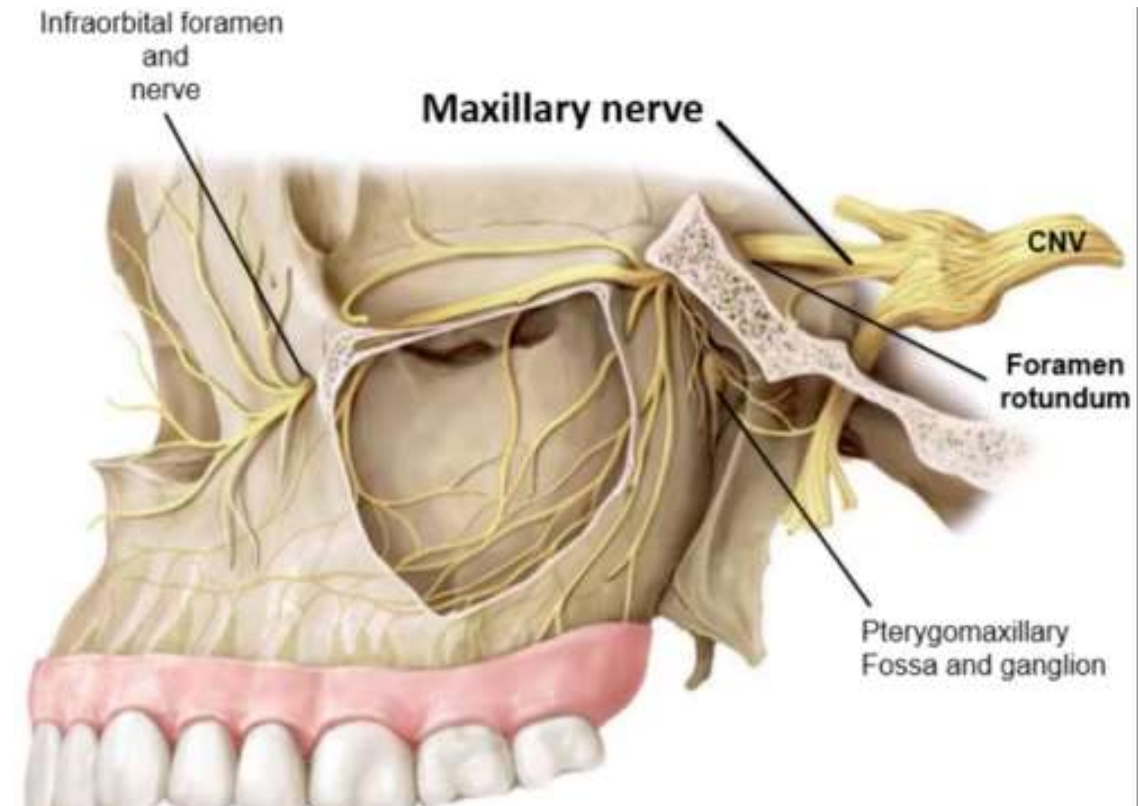
* При обстеженні у хворої встановлено пошкодження у **дорсальній частині моста**, порушена **функція жування**. Ядро якого нерва уражене?

- A. Рухове ядро трійчастого нерва
- B. Рухове ядро лицевого нерва
- C. Мостове ядро трійчастого нерва
- D. Ядро під'язикового нерва
- E. Подвійне ядро блукаючого нерва



- До лікаря-невролога звернулася пацієнтка віком 52 роки зі скаргами на втрату чутливості шкіри правої половини обличчя в ділянці нижньої повіки, спинки носа та верхньої губи. Гілка якого нерва ушкоджена у цієї пацієнтки?

- Очний нерв трійчастого нерва
- Великий кам'янистий нерв лицевого нерва
- Нижньощелепний нерв трійчастого нерва
- Барабанна струна лицевого нерва
- **Верхньощелепний нерв трійчастого нерва**



* У пацієнта хронічний **неврит трійчастого нерва**. Який із **травних процесів** буде порушено найбільше у цьому разі?

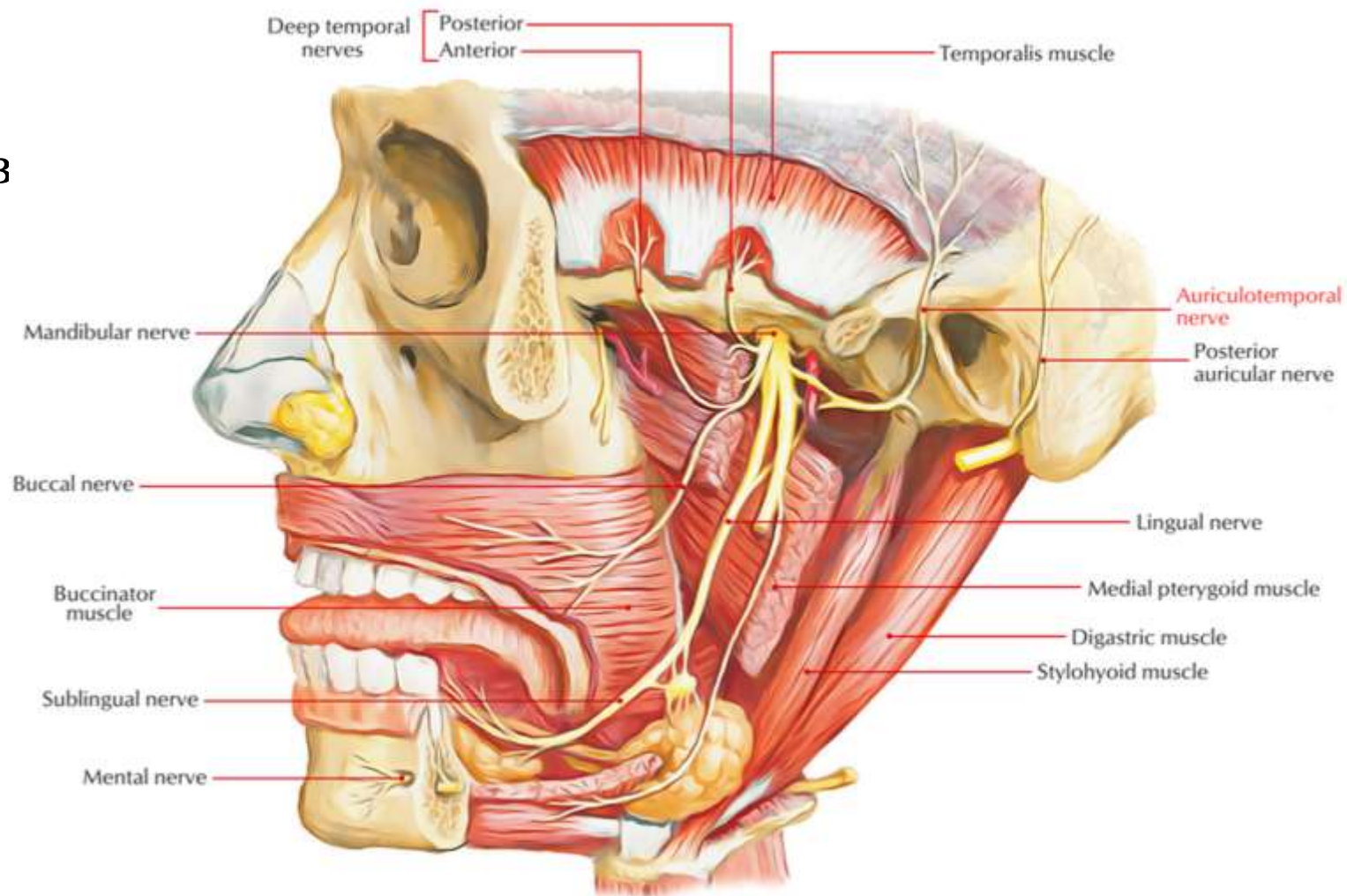
A. Формування смакових відчуттів

B. Слиновиділення

C. Слиноутворення

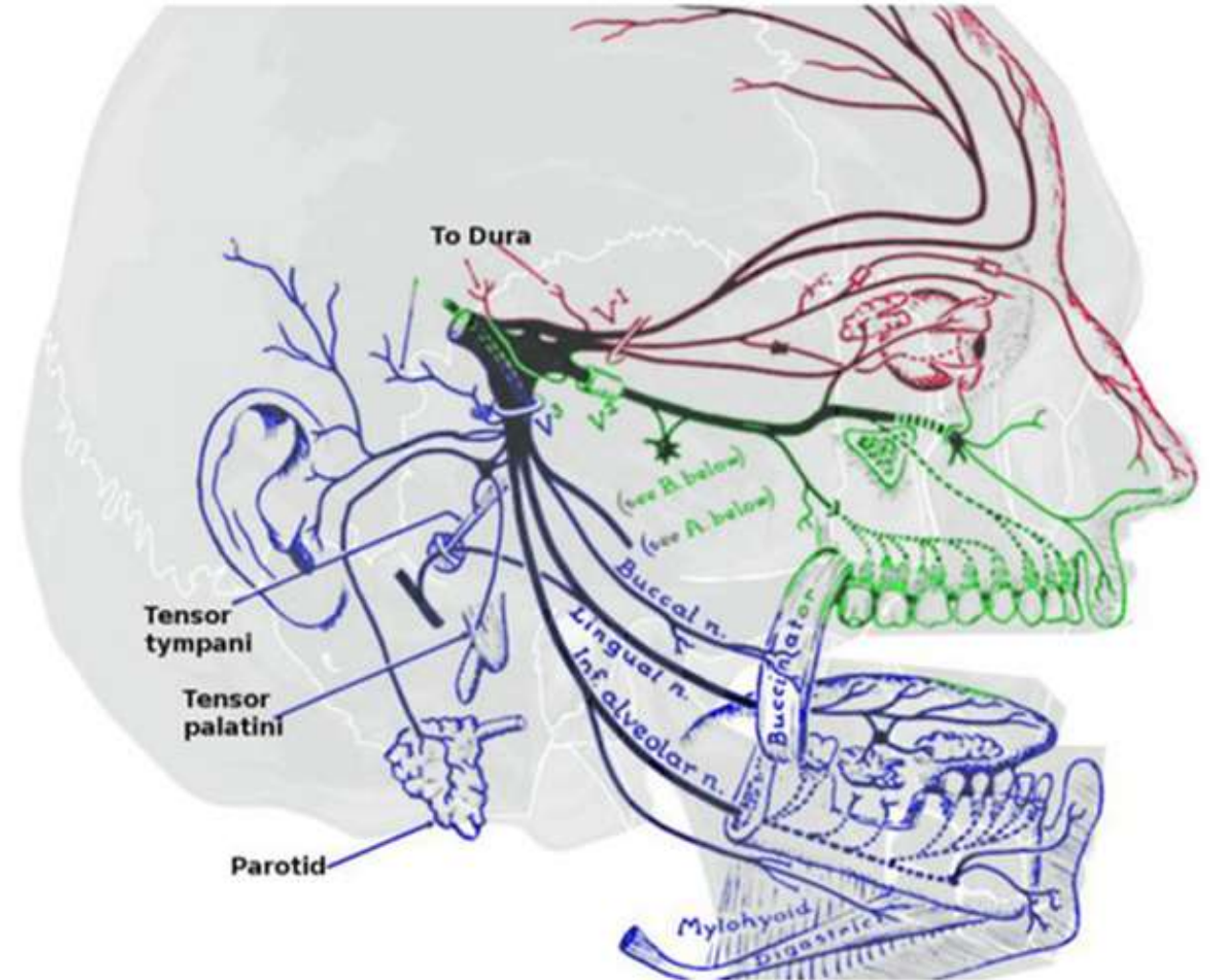
D. **Жування**

E. Ковтання



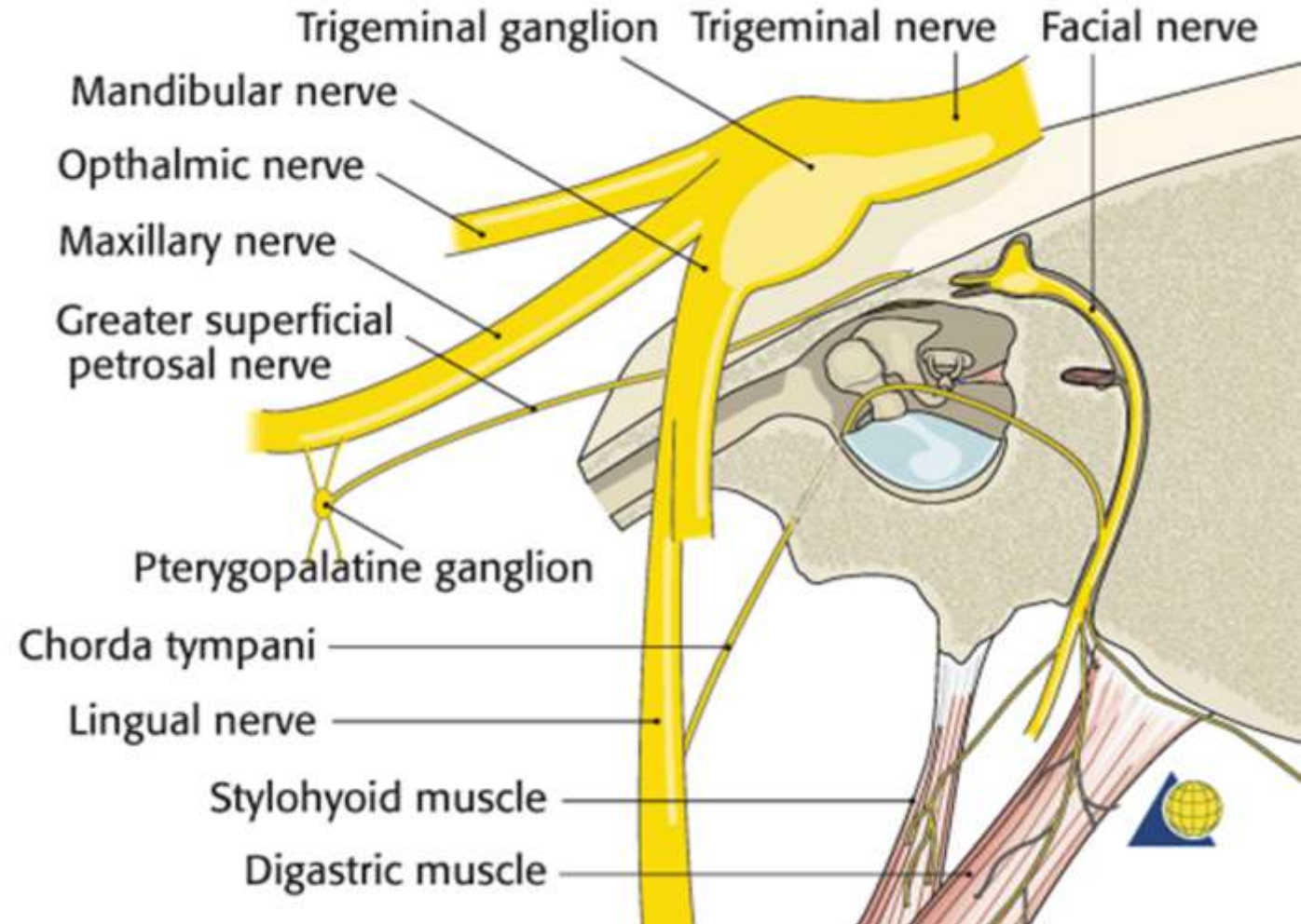
* При ковтанні їжі хворий відмітив затруднення, що пов'язано з **паралічем м'якого піднебіння**. Який нерв пошкоджено?

- A. Лицевий нерв
- B. I гілка трійчастого нерва
- C. II гілка трійчастого нерва
- D. Під'язиковий нерв
- E. III гілка трійчастого нерва



* При первинному обстеженні у хворого встановлена відсутність **загальної чутливості передніх 2/3 язика**. Смакова чутливість збережена. Який нерв уражено?

- A. Під'язиковий нерв
- B. Язикова гілка трійчастого нерву до її з'єднання з барабанною струною**
- C. Язикова гілка трійчастого нерву після її з'єднання з барабанною струною
- D. Барабанна струна лицьового нерва
- E. Язикоглотковий нерв



* Хворий скаржить на болі в ділянці **нижньої щелепи і підборіддя**, які іррадіюють в ділянку скроні і зовнішнього слухового проходу. Відзначається болючість при **натисненні в ділянці підборідного отвору**. Який нерв уражений?

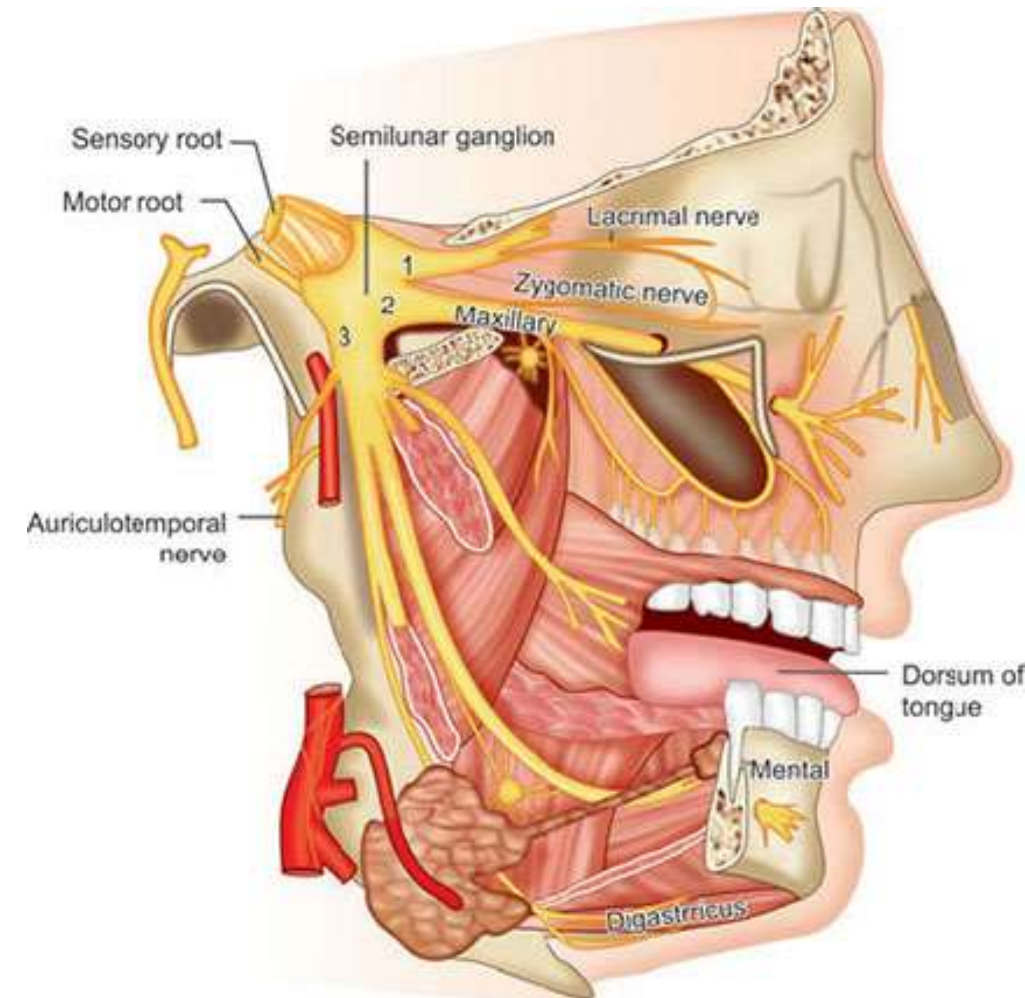
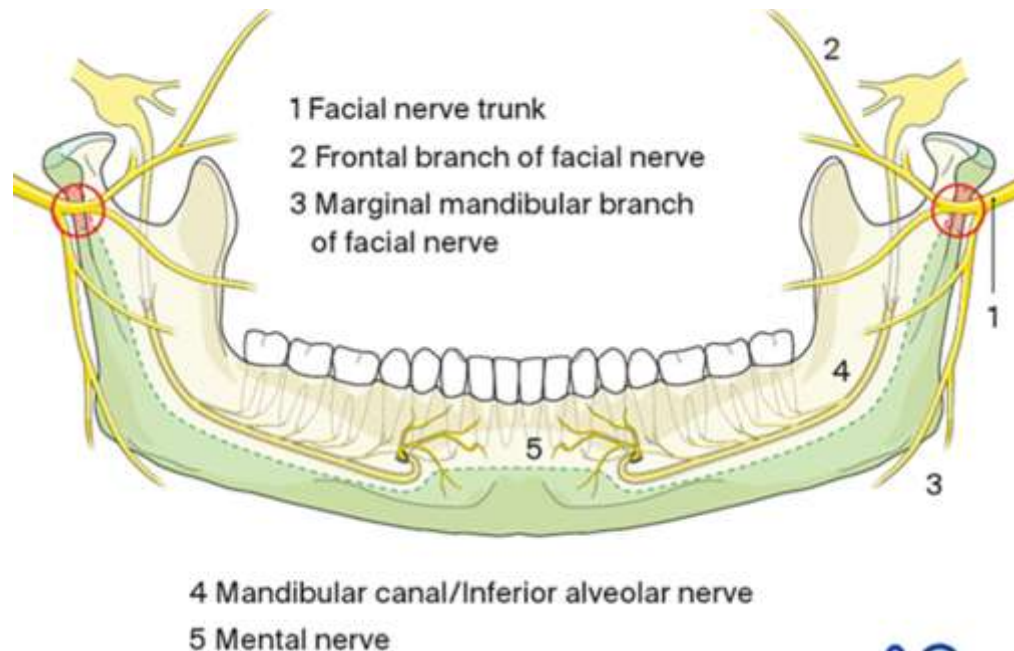
A. Нижньощелепний

B. Верхньощелепний

C. Додатковий

D. Лицевий

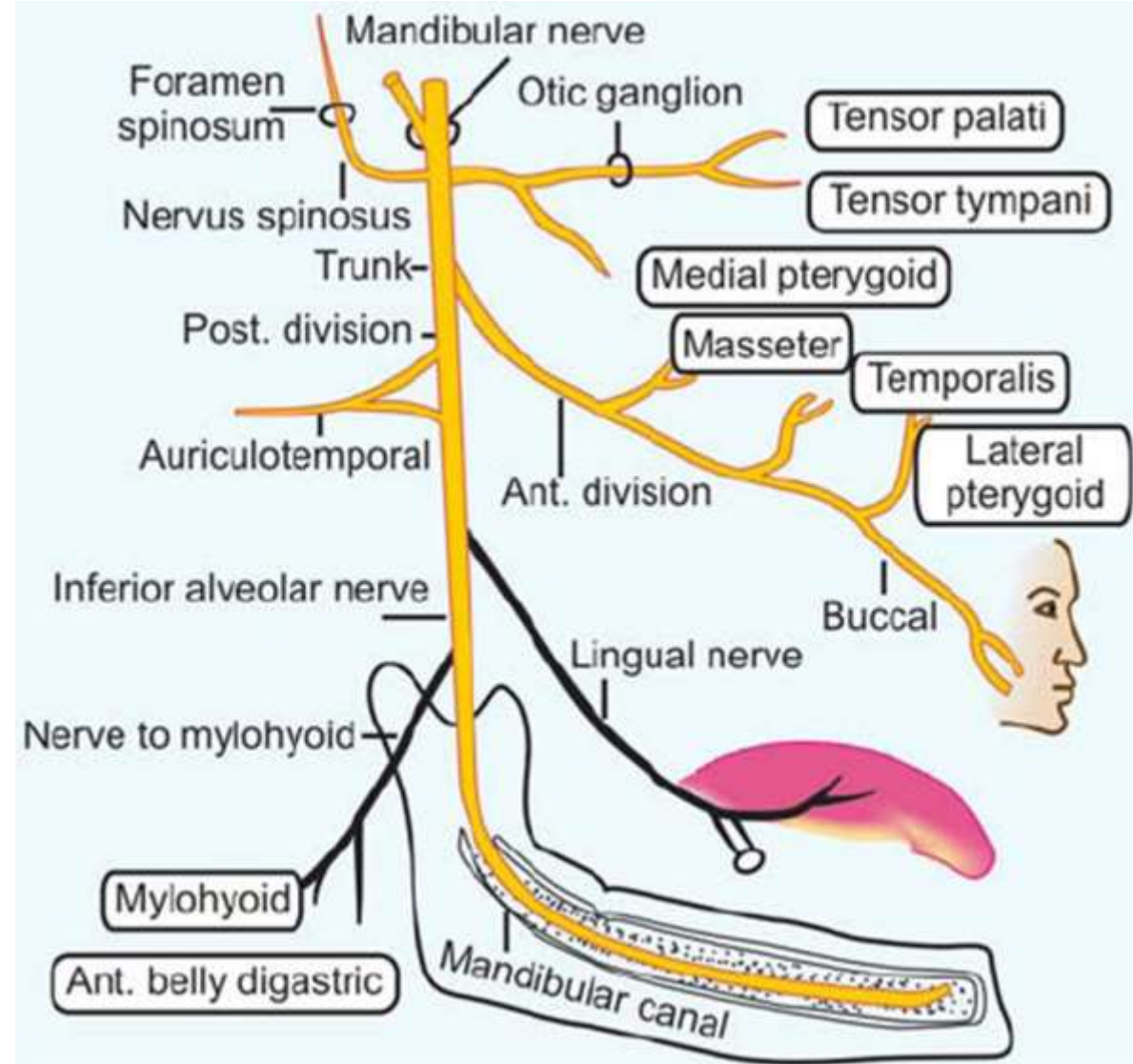
E. Зоровий



* Жінка скаржить на біль у лівій половині **нижньої щелепи та нижніх зубів.**

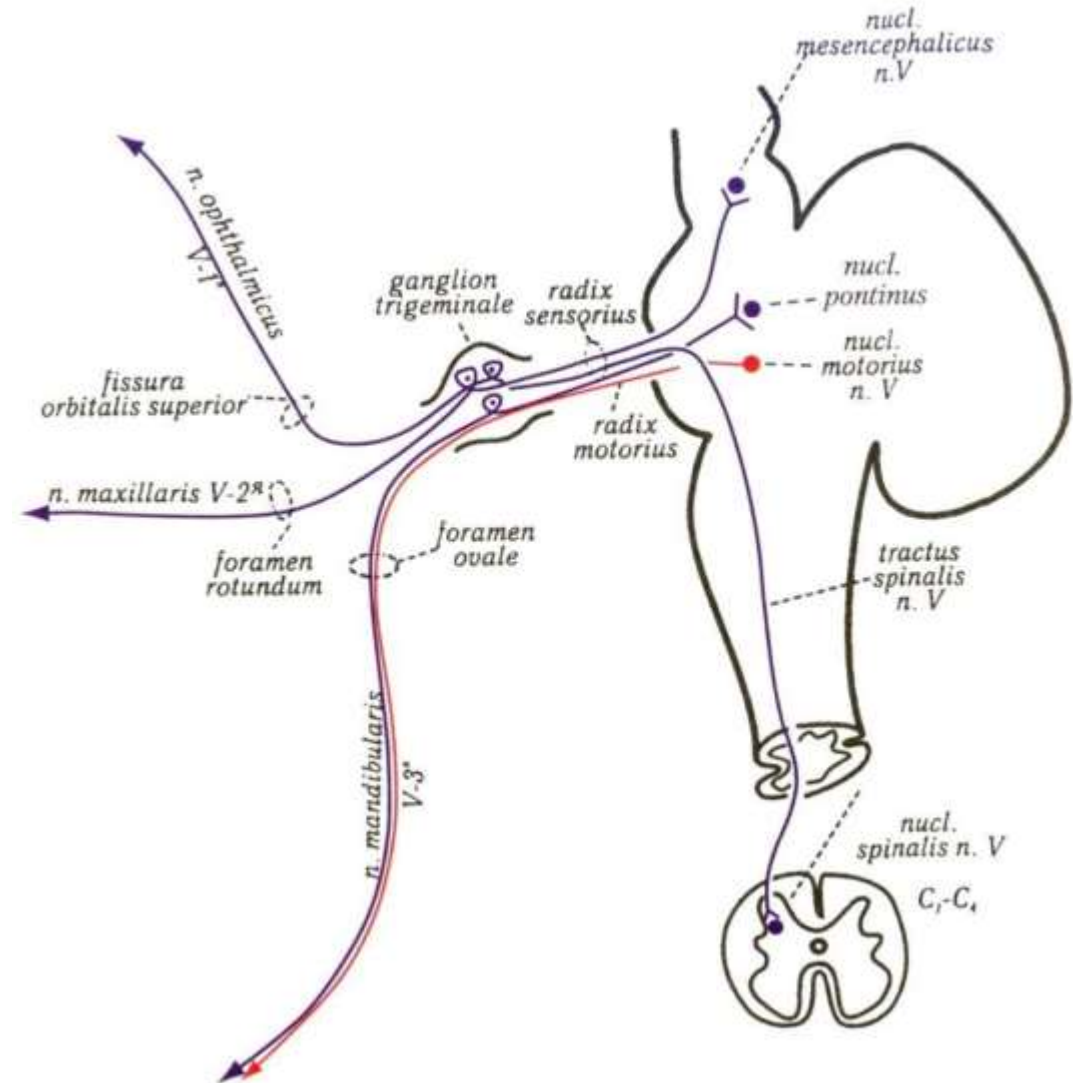
Ураження яких нервів є найімовірнішою причиною таких симптомів?

- a. Рухових волокон третьої гілки V пари черепних нервів
- b. Першої гілки V пари черепних нервів
- c. Другої гілки V пари черепних нервів
- d. VII пари черепних нервів
- e. **Чутливих волокон** третьої гілки V пари черепних нервів



* При обстеженні у хворої встановлено пошкодження у **дорсальній частині моста**, порушена **функція жування**. Ядро якого нерва уражене?

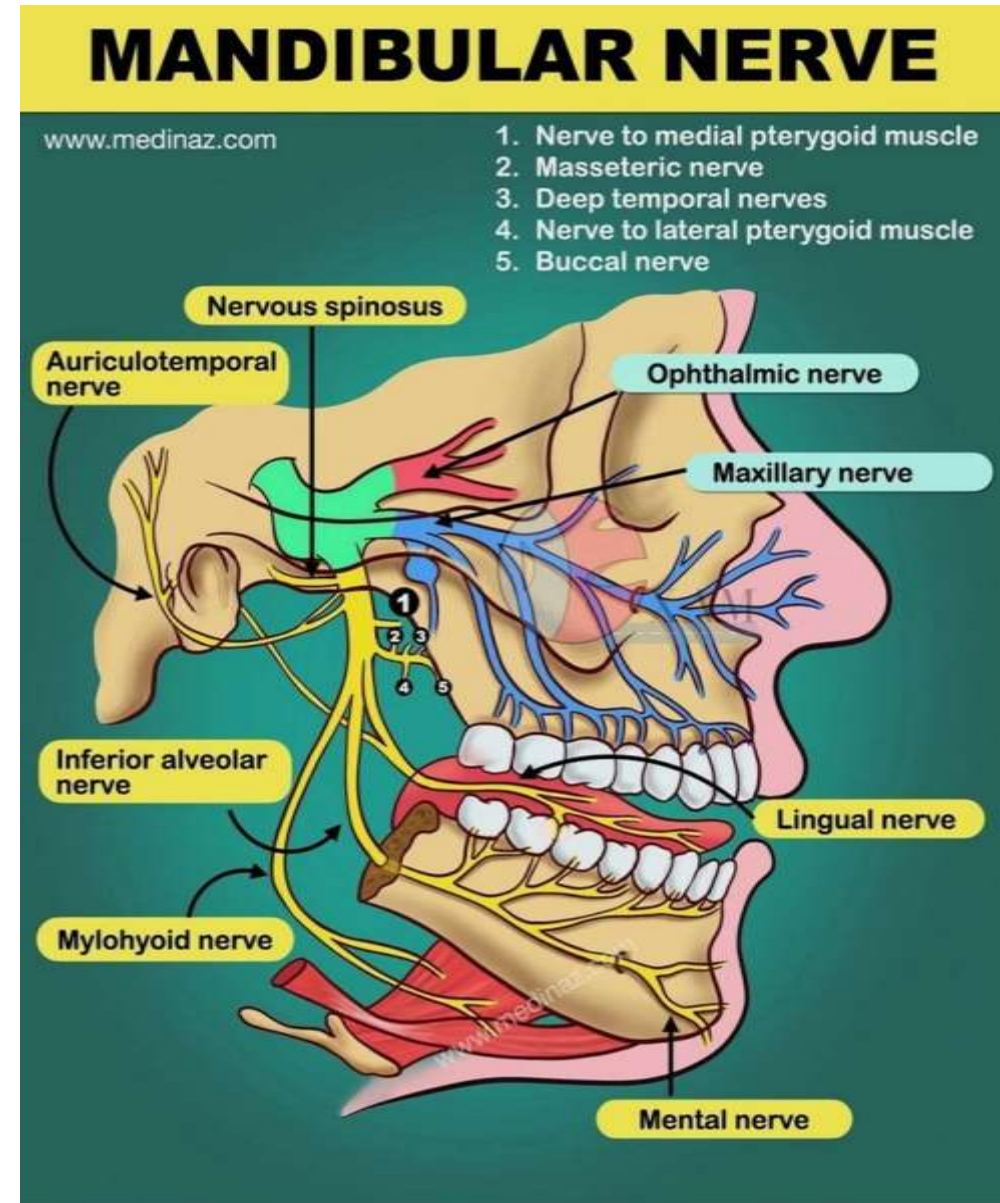
- A. Рухове ядро трійчастого нерва
- B. Рухове ядро лицевого нерва
- C. Мостове ядро трійчастого нерва
- D. Ядро під'язикового нерва
- E. Подвійне ядро блукаючого нерва



* Хірург пошкодив нерв, що іннервує **щелепно-під'язиковий м'яз**.

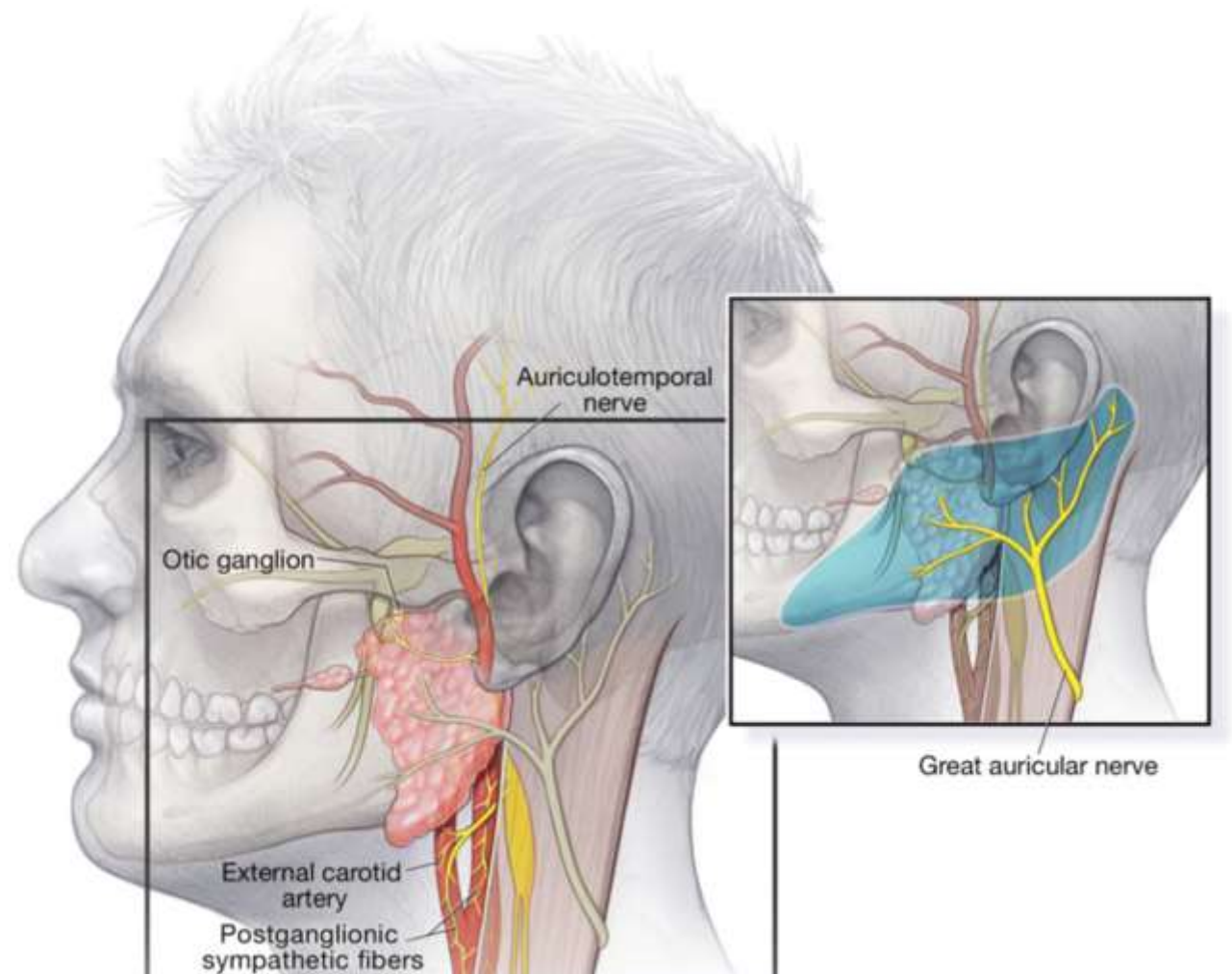
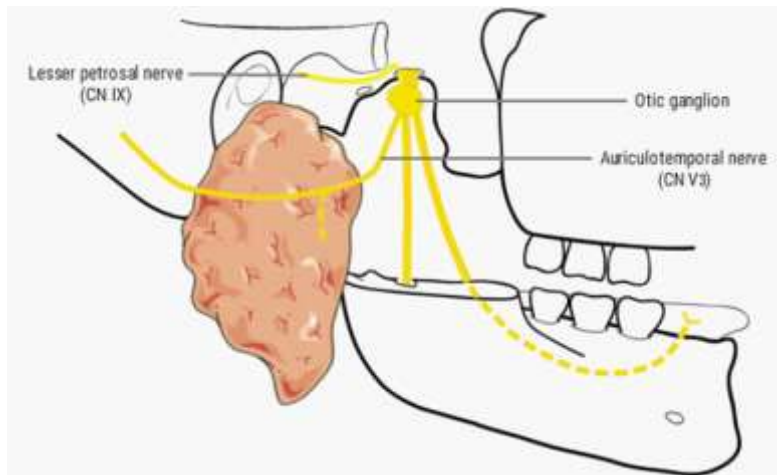
Назвіть пошкоджений нерв:

- a. N. glossopharyngeus
- b. N. accessorius
- c. **N. trigeminus**
- d. N. hypoglossus
- e. N. facialis



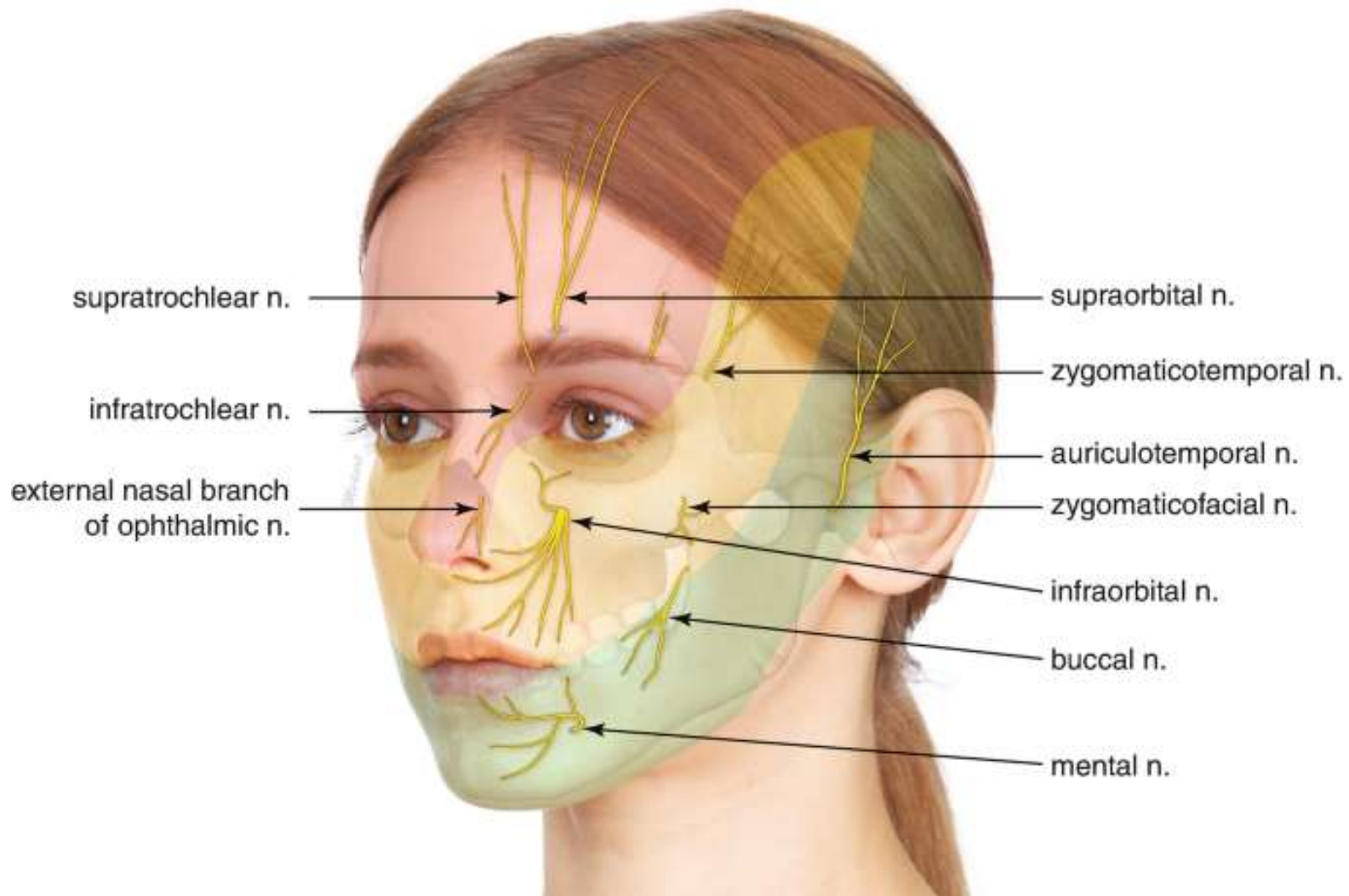
* У хворого при обстеженні виявлено зміну секреторної функції **привушної залози**, що пов'язано з патологією нерва, що несе від **вушного вузла** до залози **післявузлові парасимпатичні волокна**. Який це нерв?

- N. petrosus major
- N. facialis
- **N. auriculotemporalis**
- N. lingualis
- N. buccalis



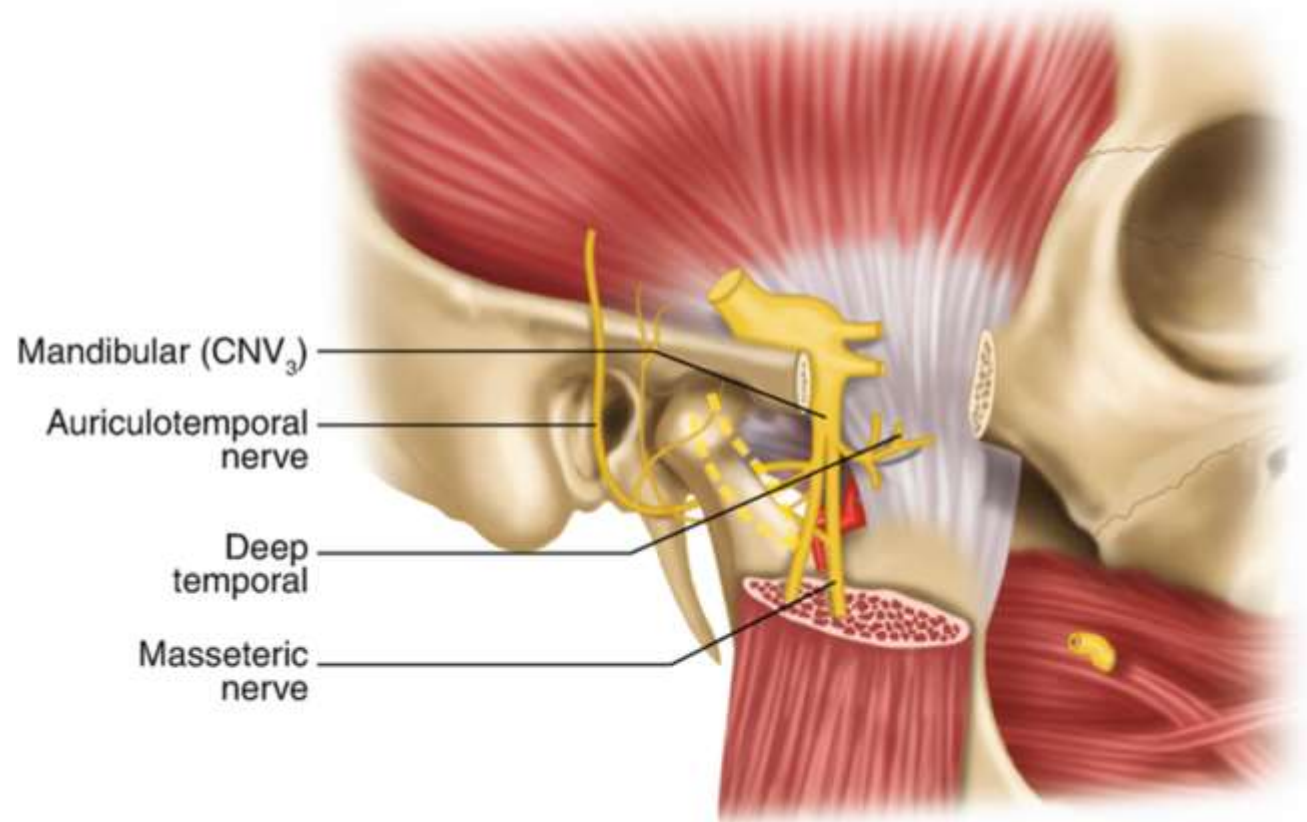
* Лікар виявив у пацієнта запалення **слизової оболонки ротової порожнини**, яке супроводжувалося нестерпним **болем**. З ураженням якого нерва це пов'язано?

- Барабанної струни
- Блукаючого
- Лицьового
- Язикоглоткового
- Трійчастого



* У дитини, 5 років, з епідемічним паротитом («свинка») під час їди виникає біль в *art. temporomandibularis*, гіперестезія шкіри передньої ділянки вушної раковини, зовнішнього слухового ходу, шкіри скроневої ділянки. Гілки якого нерва подразнюються?

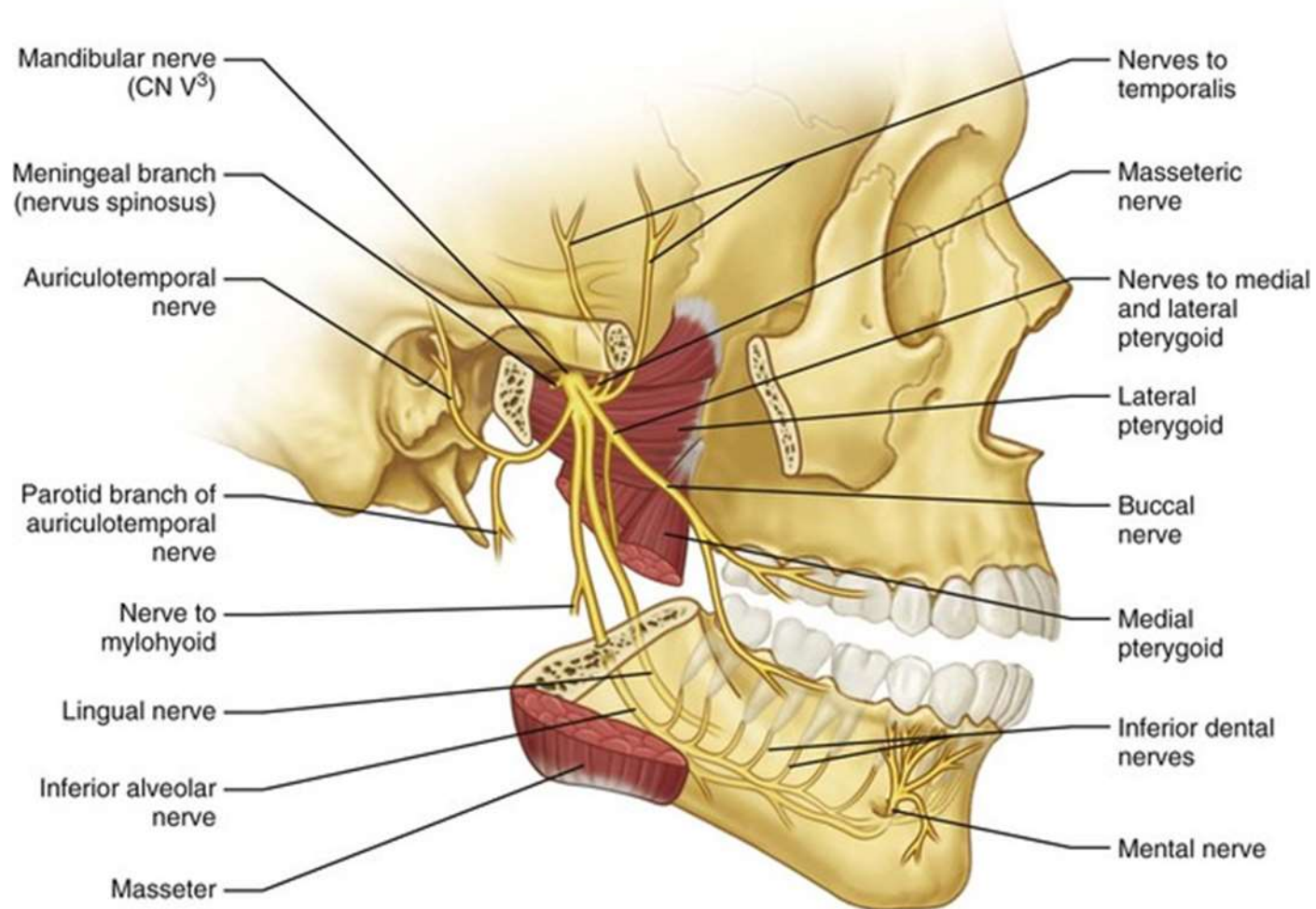
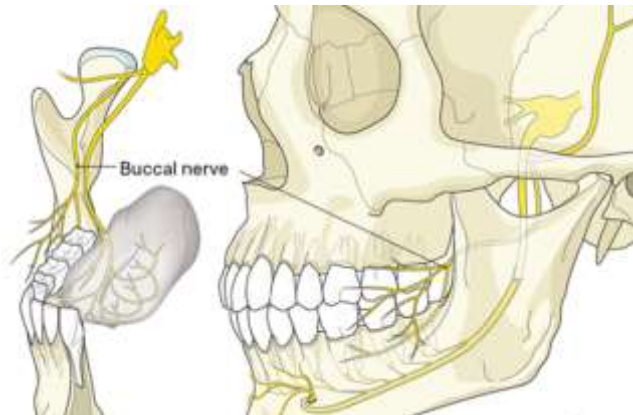
- A. N. lingualis
- B. N. mylohyoideus
- C. **N. auriculotemporalis**
- D. N. alveolaris inferior
- E. N. auricularis magnus



* У хворого з патологічним прикусом постійно травмується **слизова**

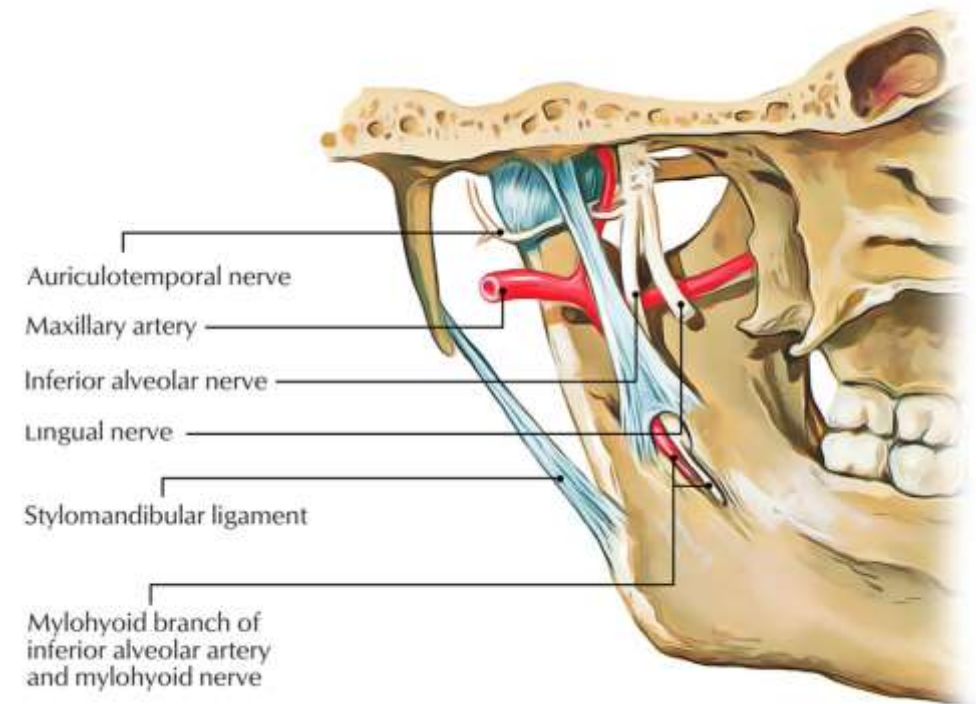
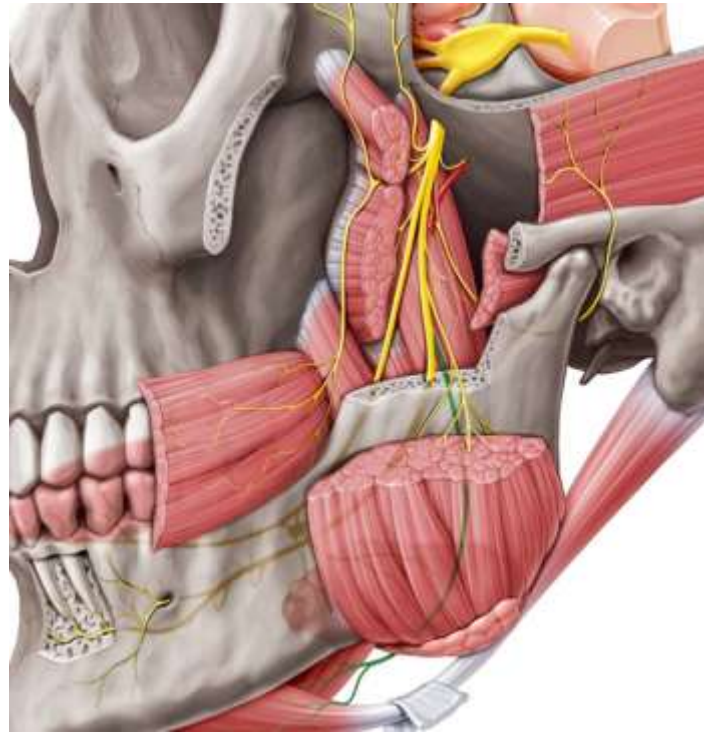
оболонка щоки. Який нерв іннервує цю ділянку?

- A. Rr. buccales n. facialis
- B. N. masseter
- C. N. zygomaticus
- D. N. alveolaris inferior
- E. **N. buccalis**



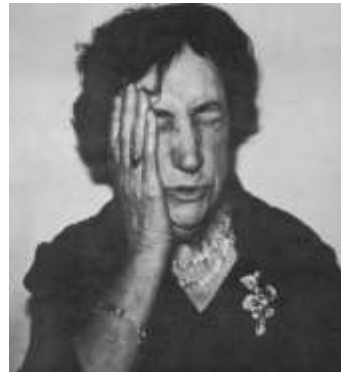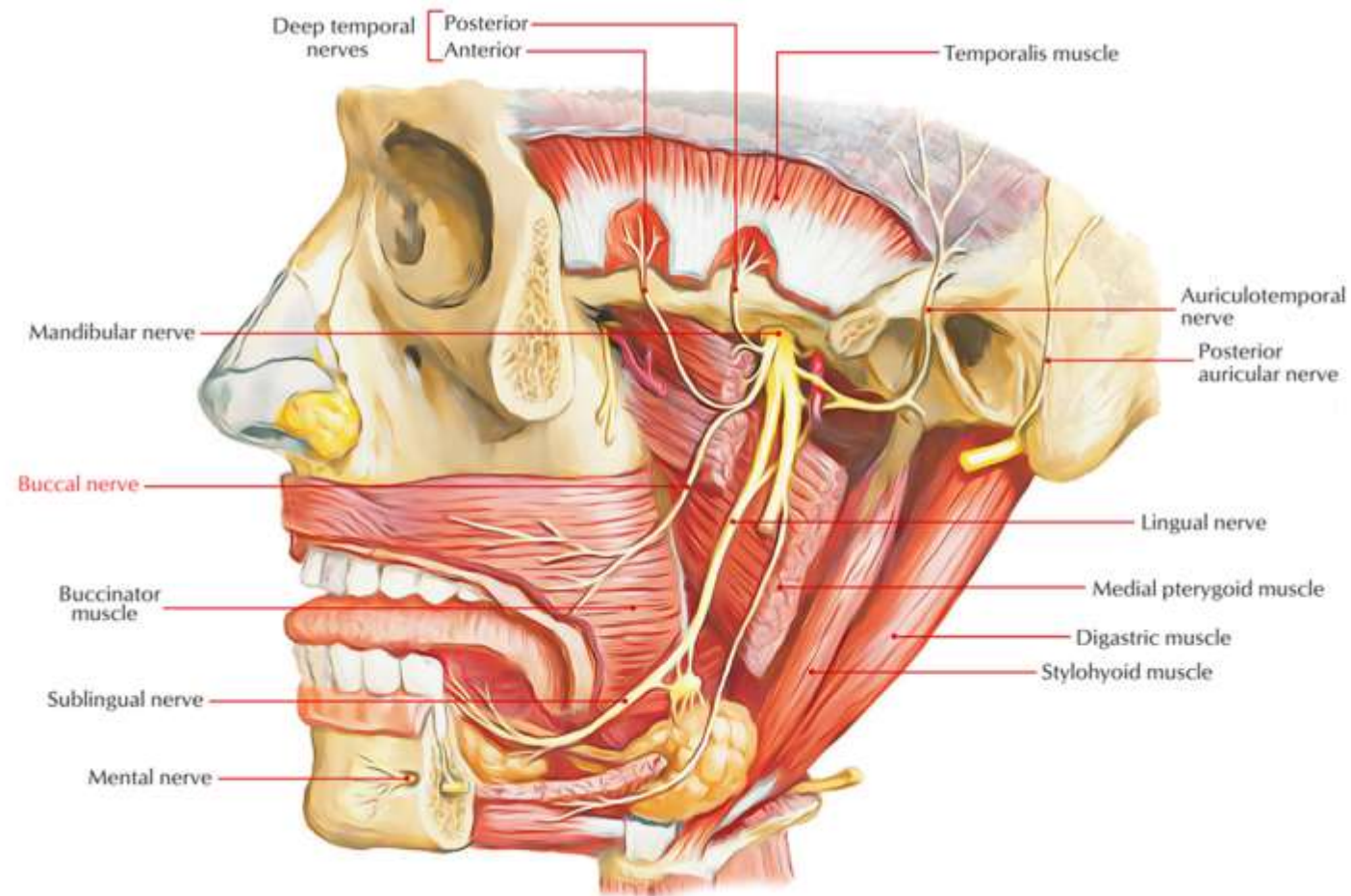
* У хворого - флегмона дна ротової порожнини, яка виникла в зв'язку з остеомієлітом нижньої щелепи зубного походження. Який нерв іннервує **ОСНОВНИЙ М'ЯЗ** (який ще має назву **diaphragma oris**), що утворює дно ротової порожнини?

- A. N. lingualis
- B. **N. mylohyoideus**
- C. N. mentalis
- D. N. alveolaris inferior
- E. N. buccalis



* У хворого синдром скронево-нижньощелепного суглоба: **біль** під час **рухів** **нижньої щелепи**, **шум в усі**, **зубний біль**, **цокання в суглобі**, розслаблення **жувальних м'язів**, **гіперестезія шкіри** відповідної половини обличчя. Гілки якого нерва подразнюються?

- A. N. **mandibularis**
- B. N. **maxillaris**
- C. N. **vagus**
- D. N. **ophthalmicus**
- E. N. **glossopharyngeus**



* У хворої **параліч м'якої мускулатури**, розлад сприйняття **смаку** в ділянці **передніх 2/3 язика**, зменшення **слиновиділення**. Який з черепних нервів уражений?

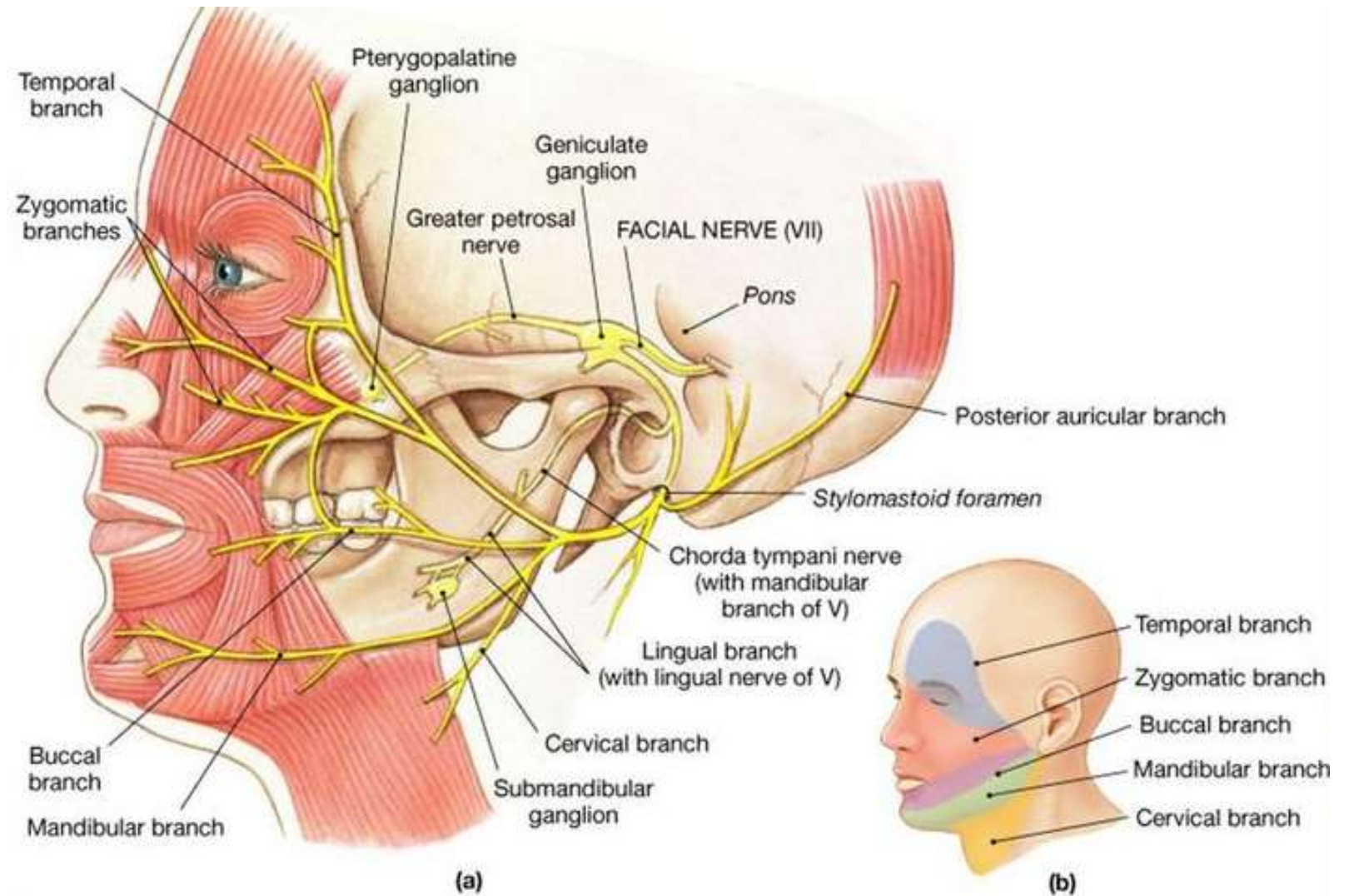
A. n. facialis

B. n. glossopharyngeus

C. n. hypoglossus

D. n. trigeminus

E. n. vagus



* У хворого 52 років раптово з'явилась **асиметрія обличчя**. Вся уражена половина обличчя **нерухома**, **носогубна складка згладжена**, **очна щілина розширена**; **око не закривається**, **кут рота опущений**. Вказаний синдром викликаний ураженням якого нерву?

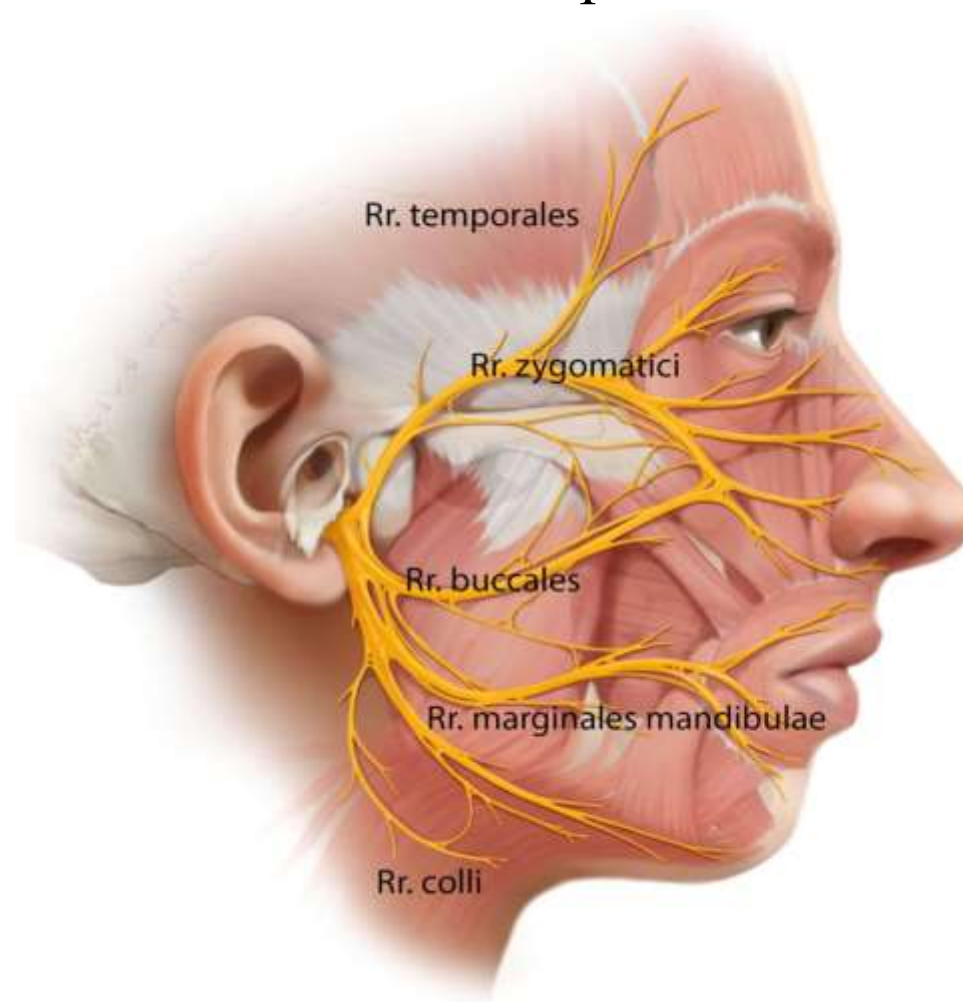
А. Язикоглоткового

В. Лицевого

С. Трійчастого

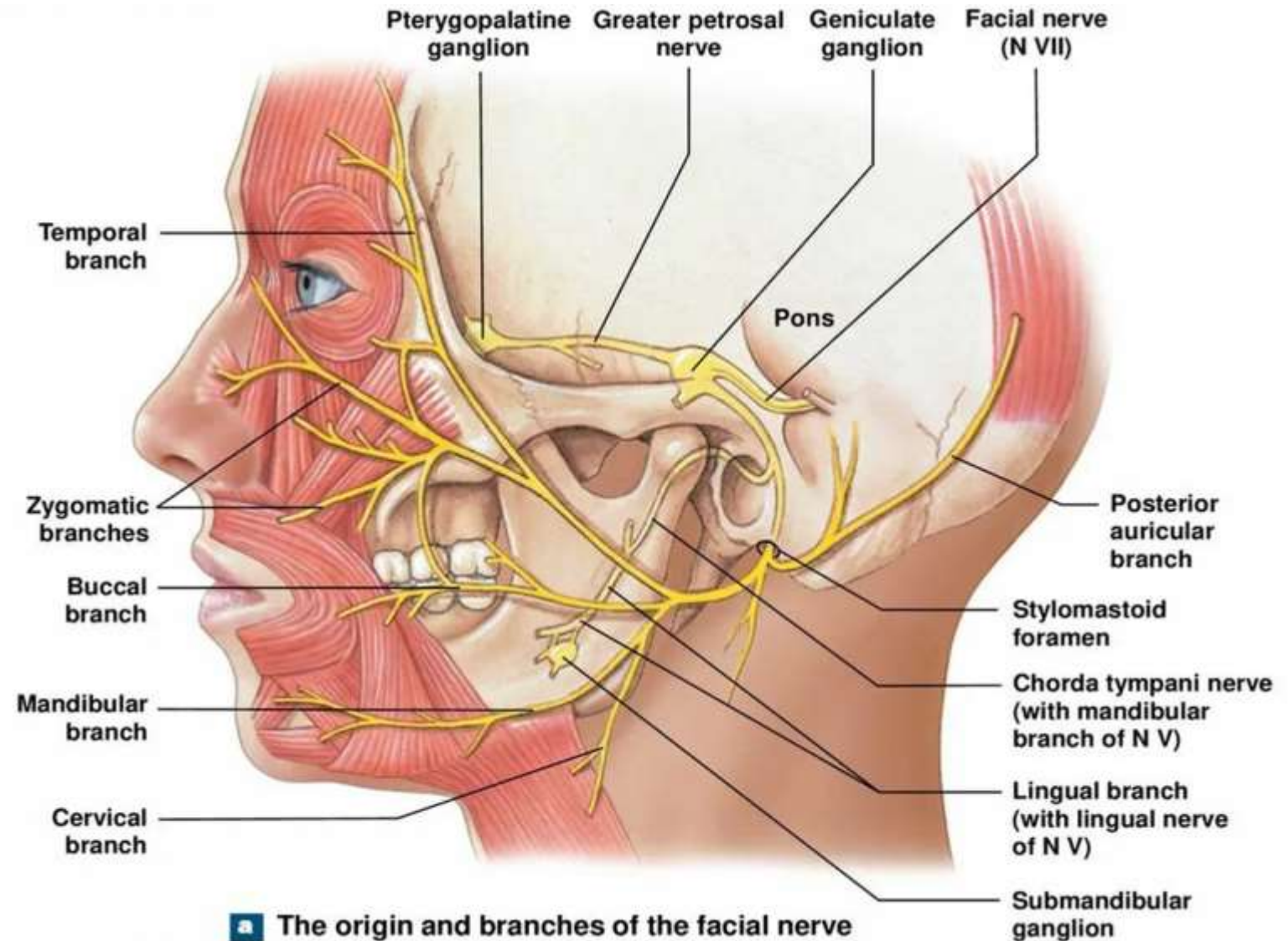
Д. Додаткового

Е. Під'язикового



* У хворого **запалення середнього вуха (отит)**. При цьому він скаржитися на розлад сприйняття **смаку в передній частині язика**. Який нерв постраждав?

- **N. facialis**
- N. trigeminus
- N. vagus
- N. vestibulo-cochlearis
- N. glossopharyngeus



*Під час хірургічного втручання лікарка маніпулює на **внутрішній стінці барабанної порожнини**. Руйнування якого **каналу скроневої кістки**

можливе?

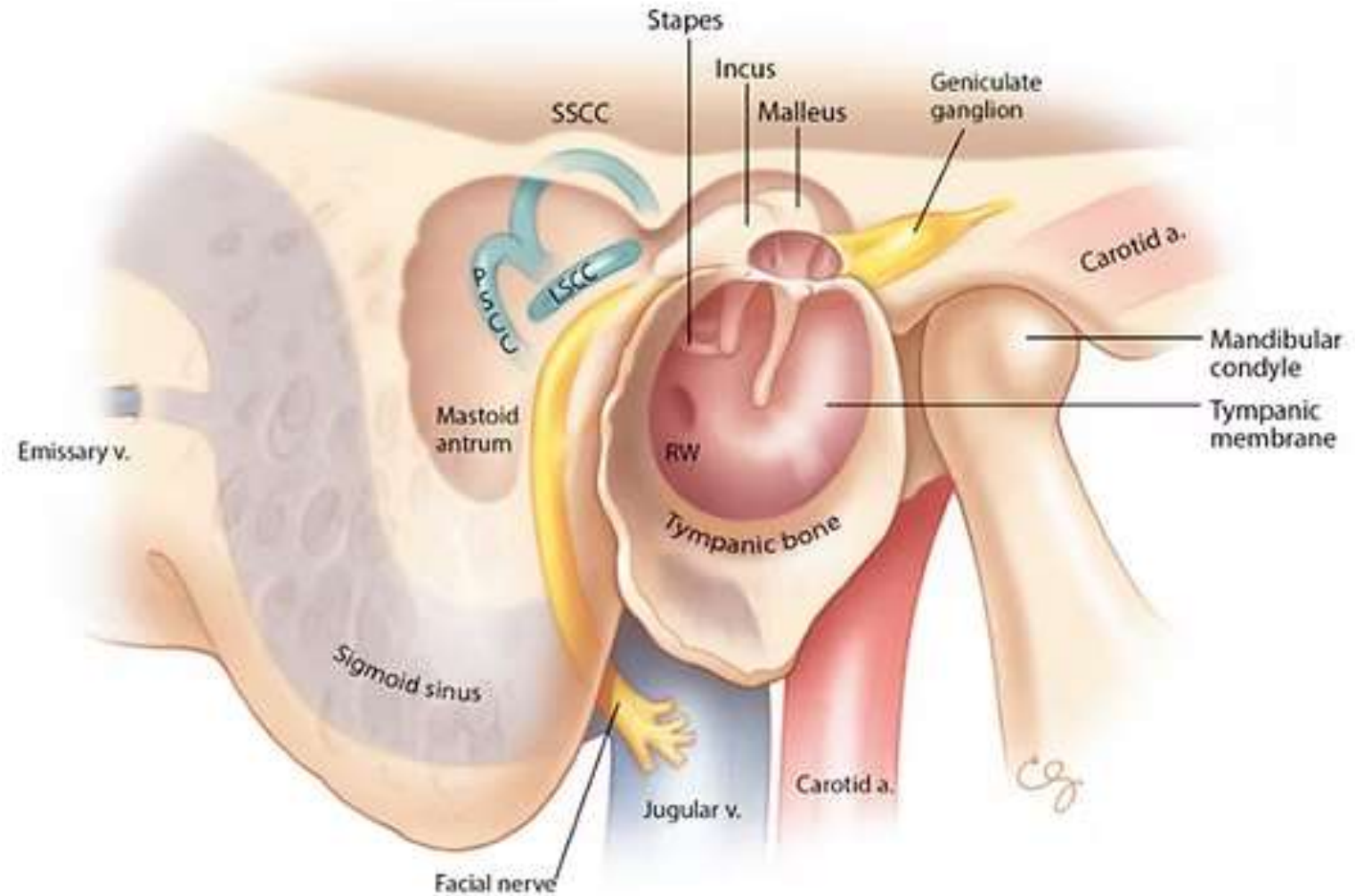
А. Лицевого

В. М'язово-трубного

С. Барабанного

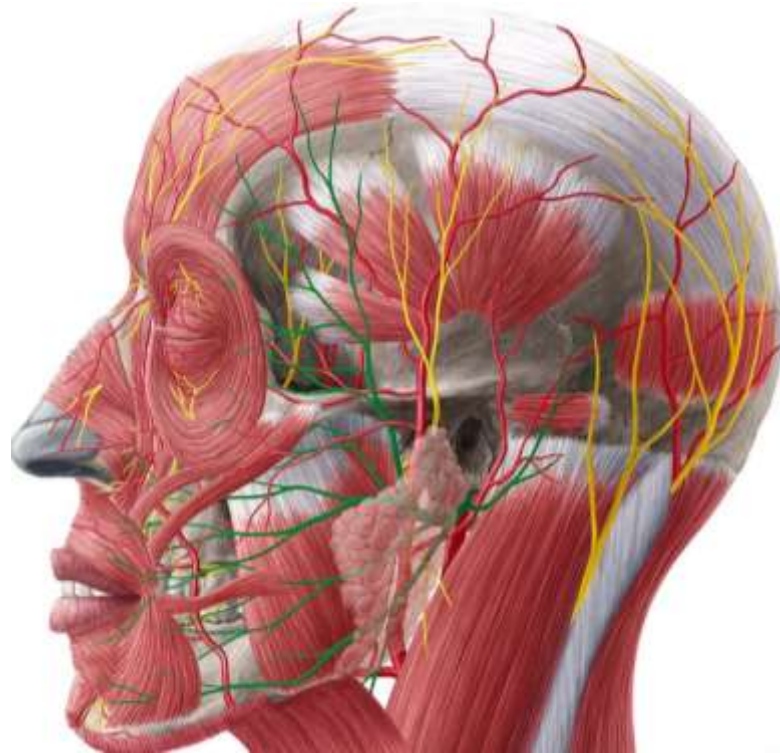
Д. Канальця барабанної струни

Е. Сонного

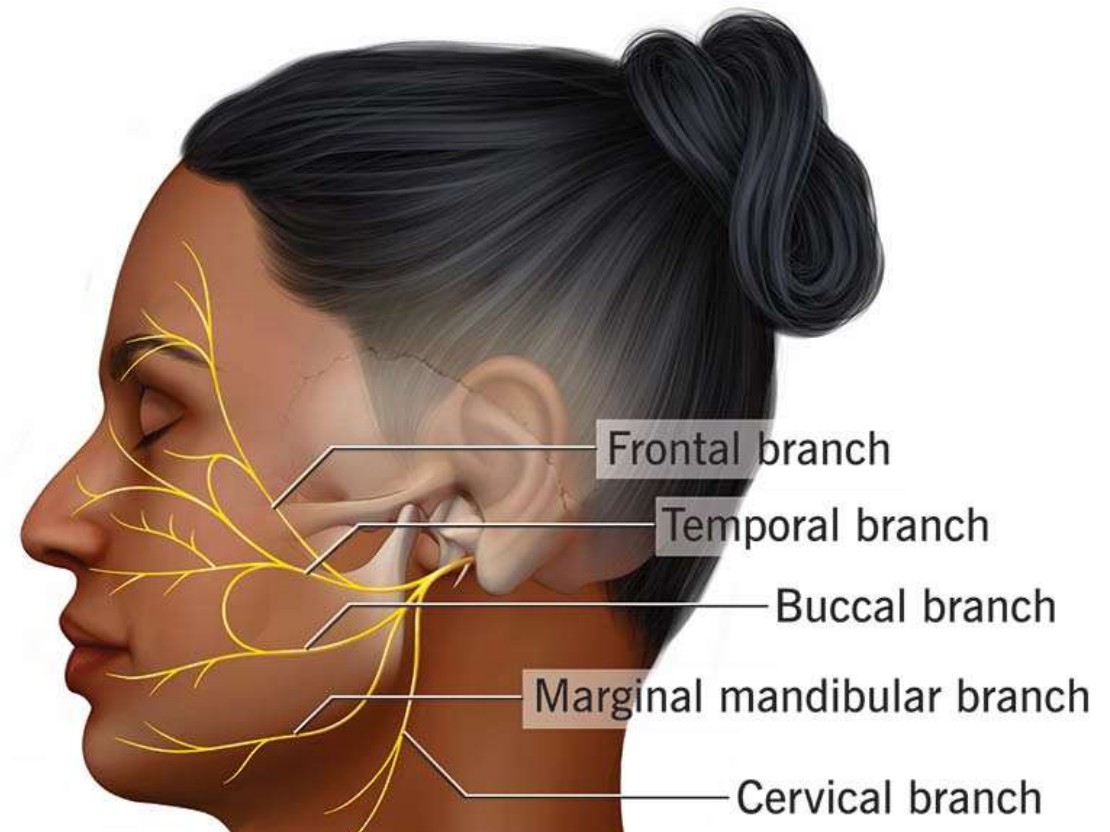


* При обстеженні хворої жінки, який звернувся у неврологічне відділення, виявлено зглаженність **лобних складок**, неможливість **примружити очі**, **кут рота опущений**, **"парусить" щоки**. Який нерв пошкоджений?

- A. Лицевий
- B. Окоруховий
- C. Трійчастий
- D. Блукаючий
- E. Додатковий



Facial nerve
Cranial nerve VII



* Який нерв уражено, якщо у хворої права **носогубна складка розглажена, розширена права очноямкова щілина** (її не вдається закрити під час примружування, тому що повіки не змикаються), виникають **затруднення під час розмови і приймання їжі** (їжа застряє між щогою і зубами)?

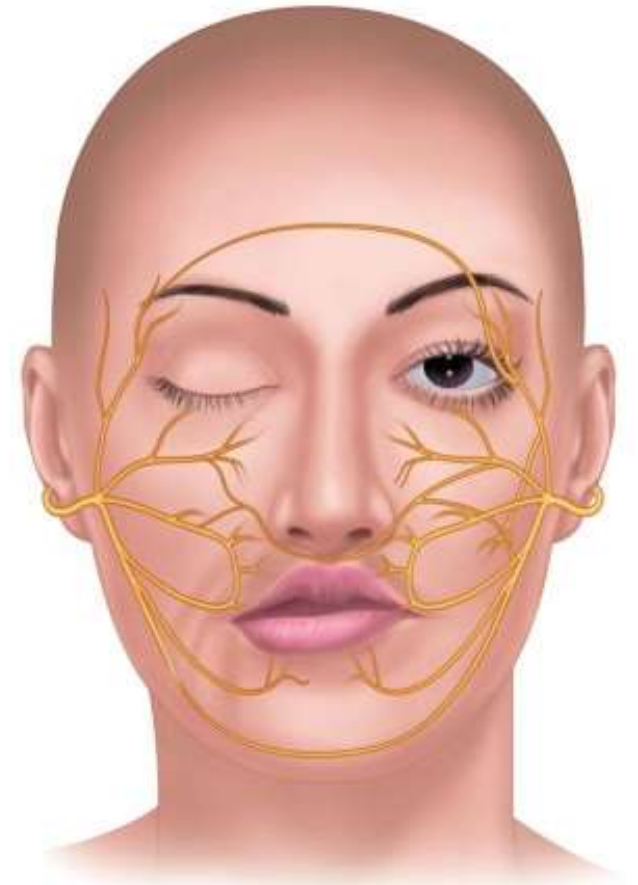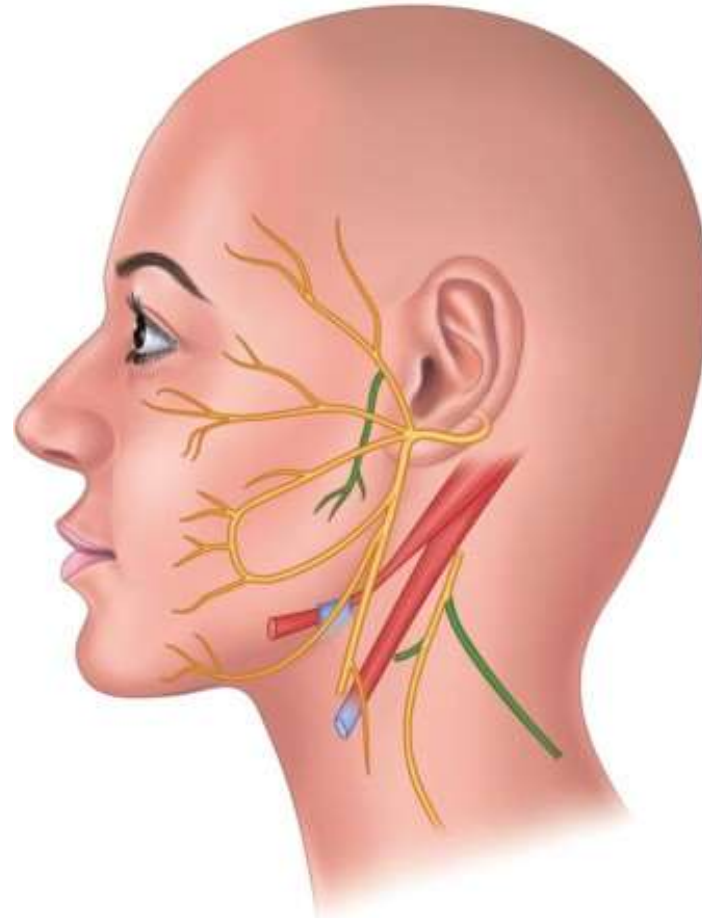A. **N. facialis dexter**

B. N. abduceus dexter

C. N. glossopharyngeus dexter

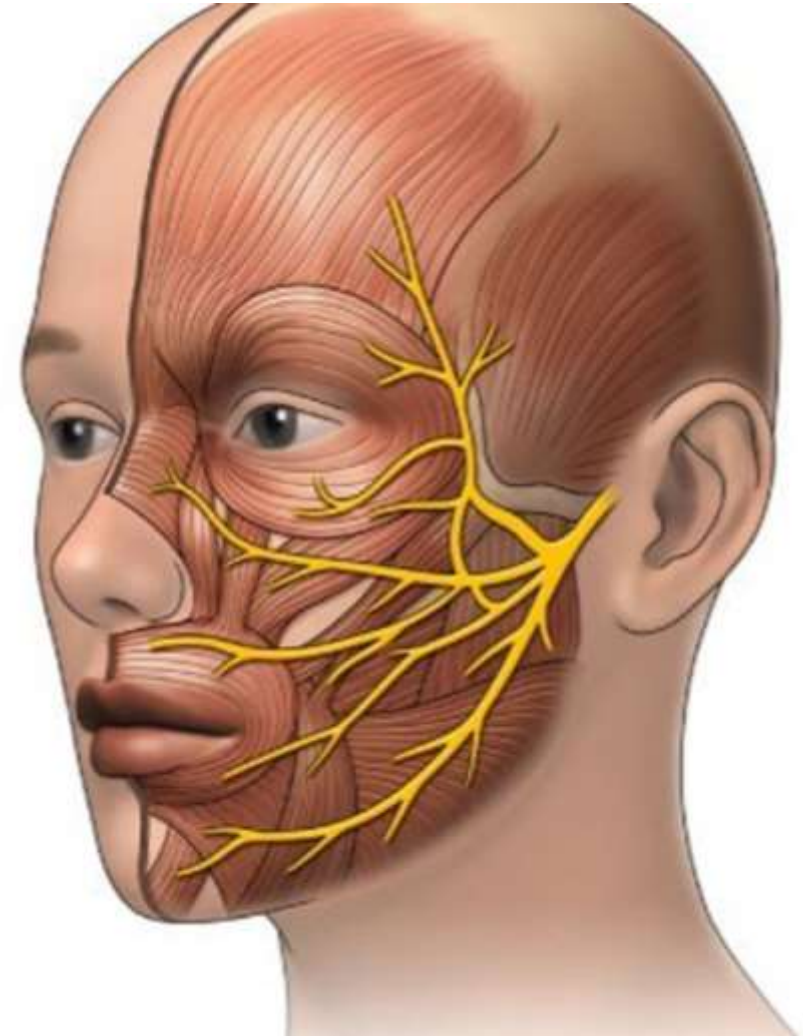
D. N. vagus dexter

E. N. trigeminus dexter



* При розтині глибокого абсцесу **щюки** було проведено вертикальний розріз, після чого спостерігається порушення функції **м'язів** на місці операції. Гілки якого нерва були перерізані?

- Лицевого
- Нижньощелепного
- Під'язикового
- Блукаючого
- Верхньощелепного



* Хворий не може на одній половині обличчя **підняти брову, закрити повністю око, оголити зуби**. Який нерв уражений?

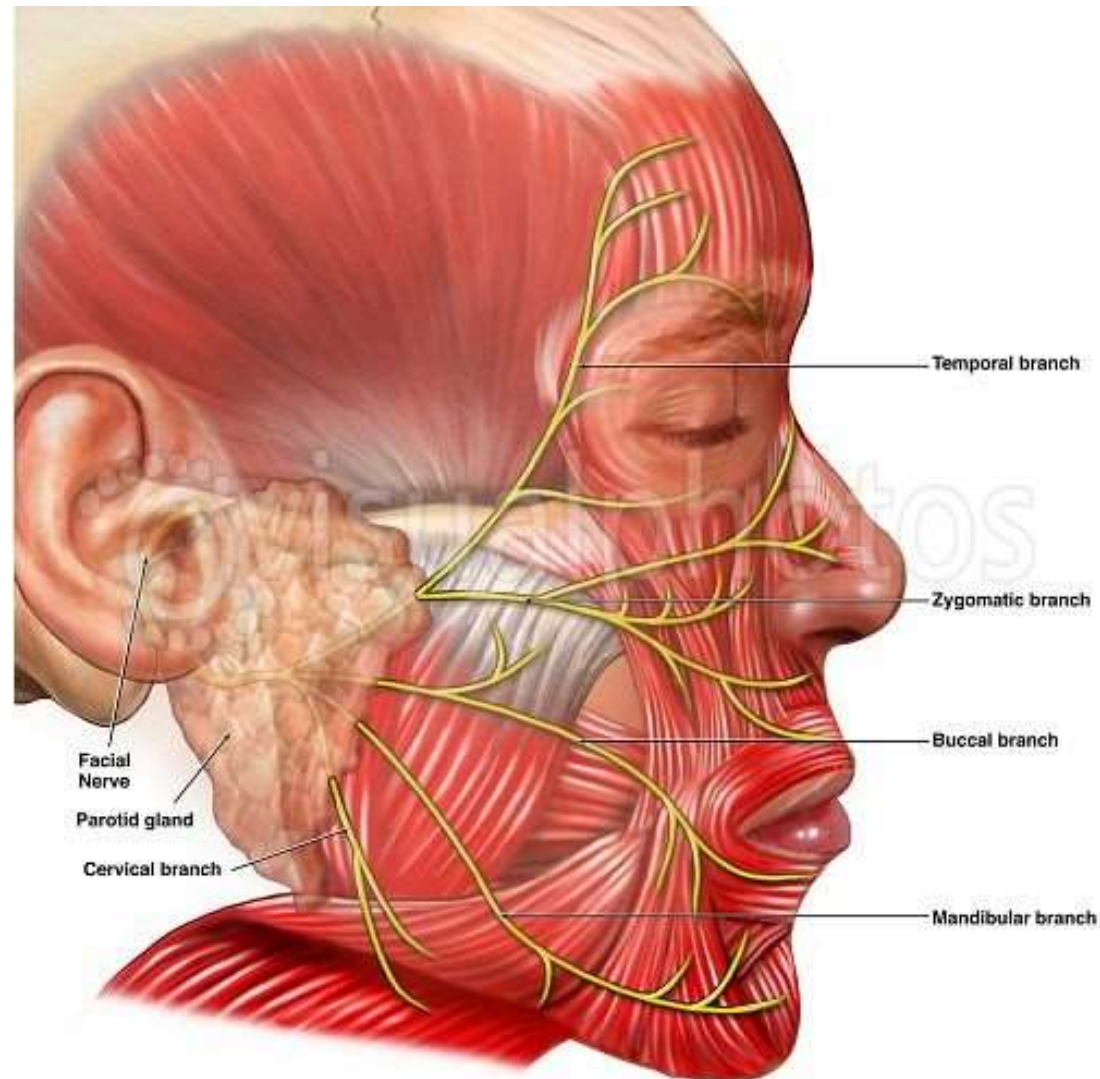
А. Окоруховий

В. Очний

С. Верхньощелепний

Д. Нижньощелепний

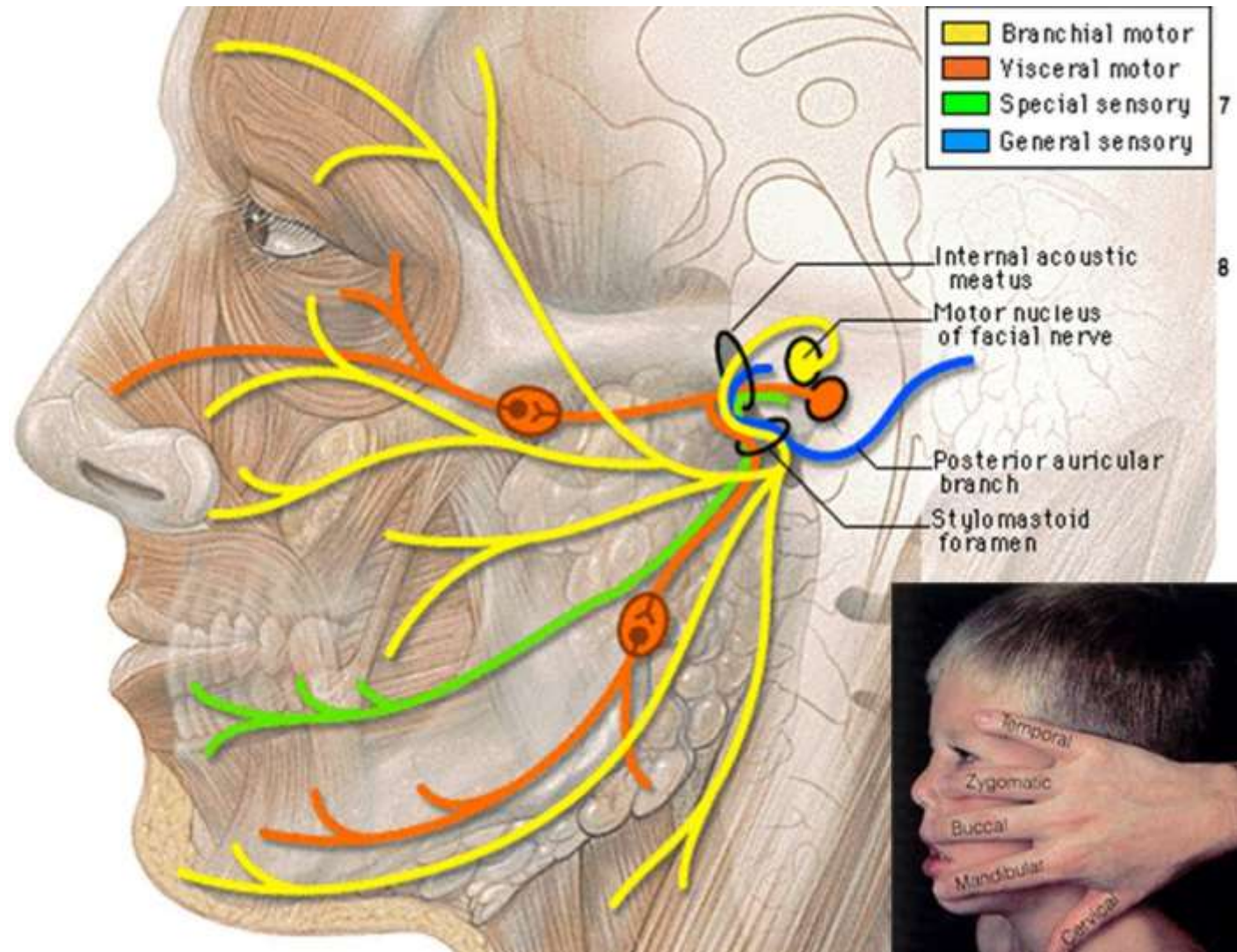
Е. Лицевий



* У хворого спостерігається **перекошене обличчя, сухість ока.**

Пошкодження якого нерва можна запідозрити?

- A. Нижньощелепного
- B. Верхньощелепного
- C. **Лицевого**
- D. Додаткового
- E. Під'язикового



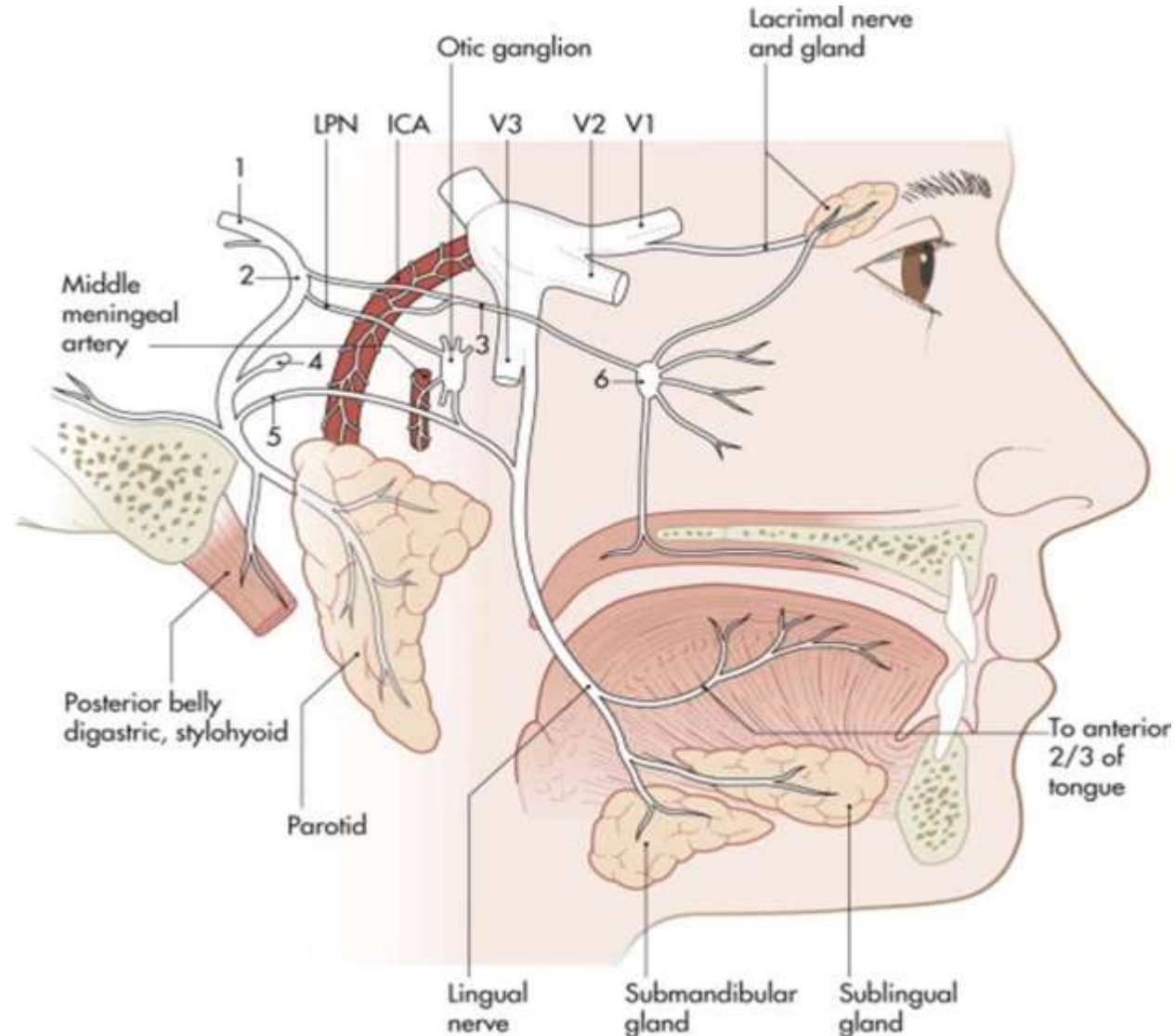
* У боксера після удару в заушну ділянку зліва виник параліч м'язів на цьому ж боці. Який нерв ушкоджено?

- А. Лицевий
- В. Очний
- С. Верхньощелепний
- D. Нижньощелепний
- Е. Малий кам'янистий нерв



* Внаслідок вивиху нижньої щелепи у пацієнта спостерігається відсутність відчуття **смаку передньою частиною язика** та **сльозовиділення**. Подразненням якого нерва це викликано?

- A. Блукаючого
- B. Під'язикового
- C. Нижньощелепного
- D. **Лицевого**
- E. Барабанного



* У чоловіка 40 років після щелепно-лицевої травми порушилася **функція під'язикової та піднижньощелепної залоз** зліва. **Слини з цих залоз виділяється мало**. Функція якої пари черепних нервів порушена?

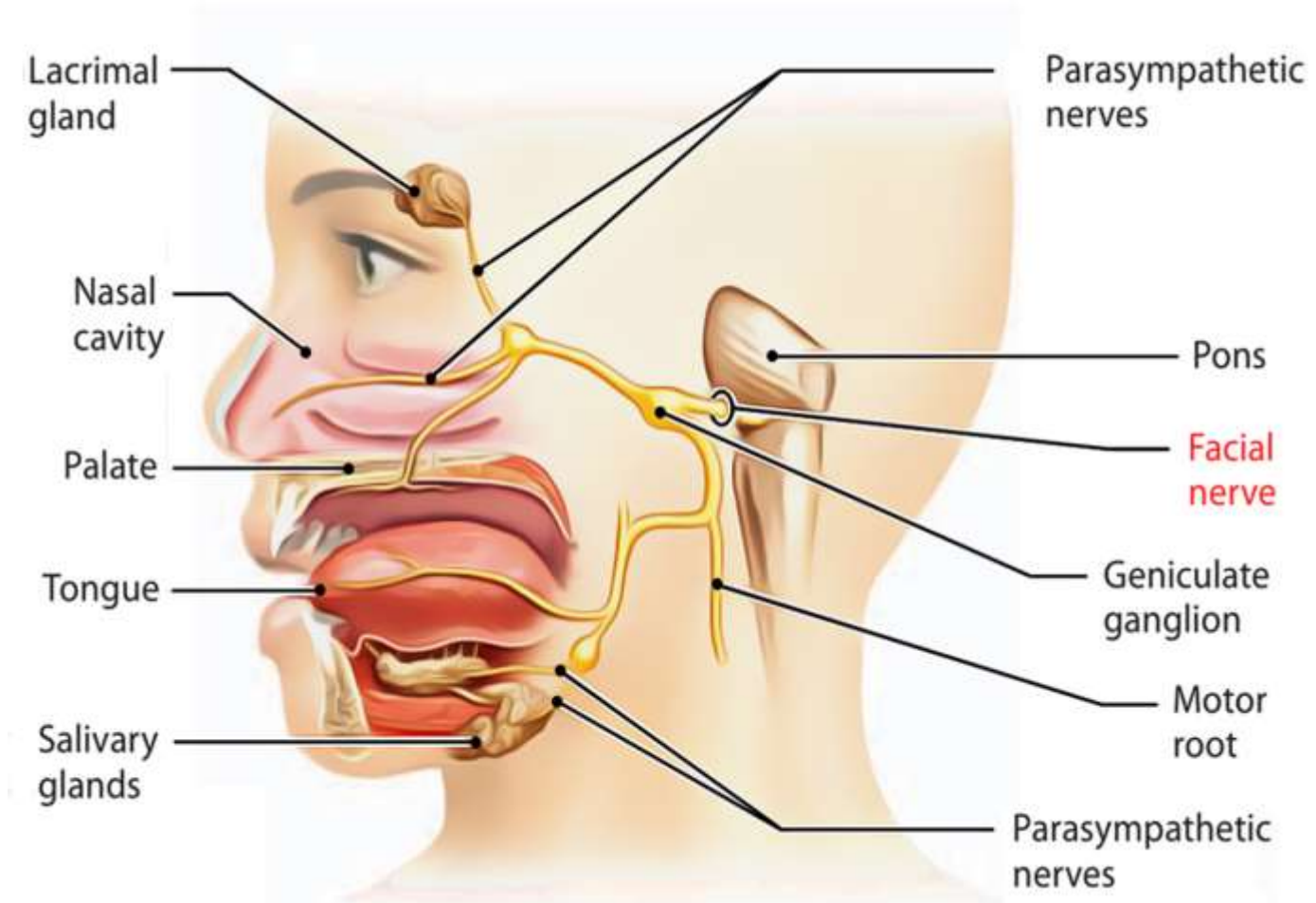
A. VI пари

B. VII пари

C. X пари

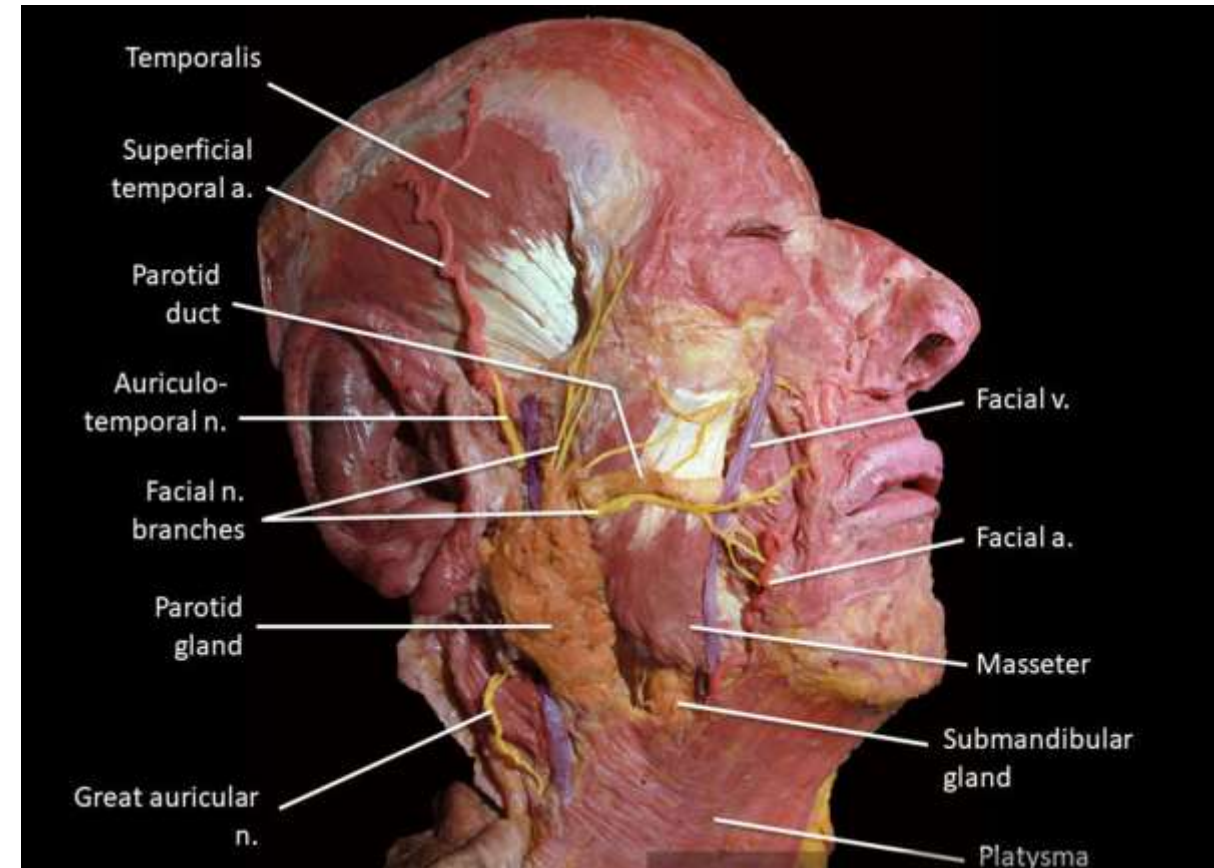
D. XII пари

E. XI пари



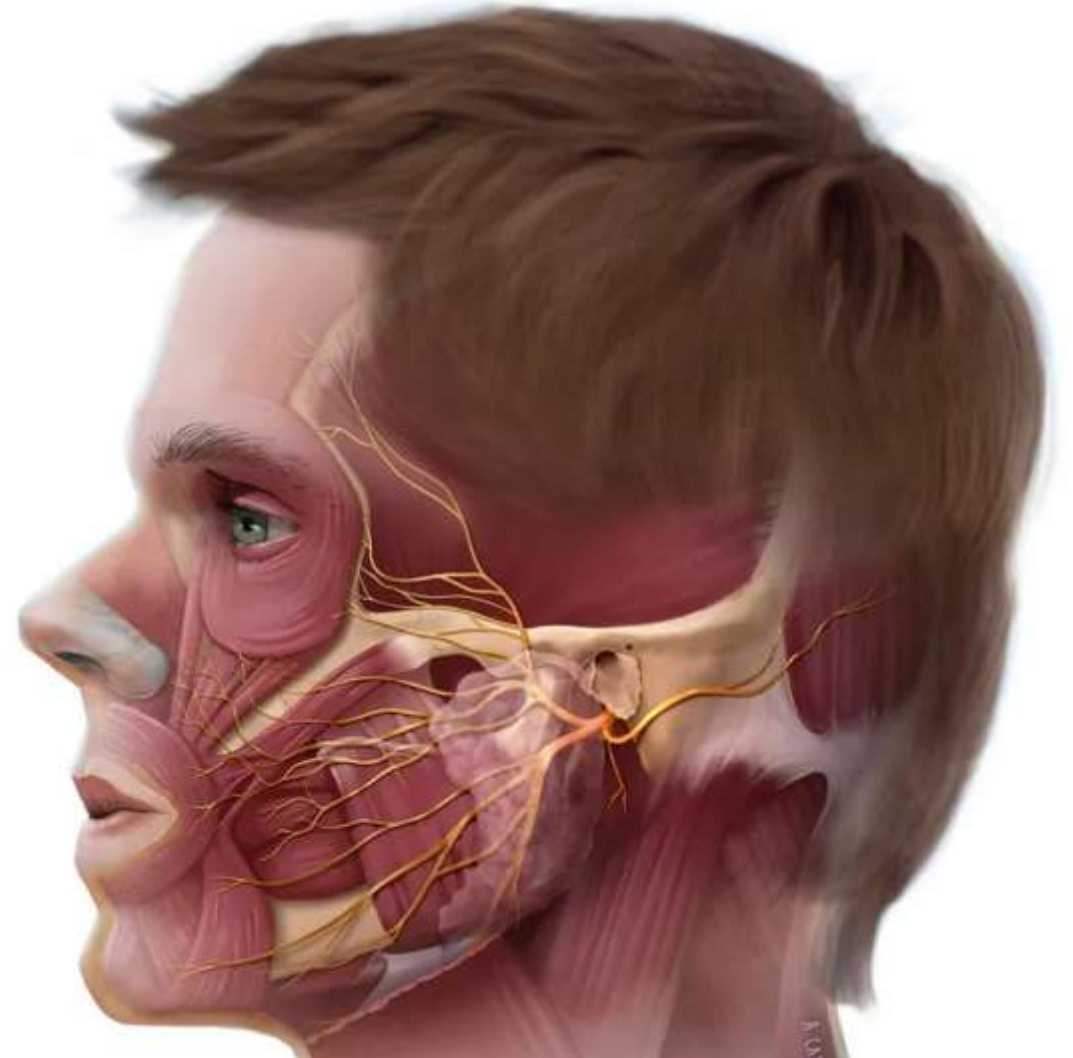
* У хворого спостерігається **сльозотеча, підвищене слиновідділення**. Цей стан, в поєднанні з іншими симптомами, розцінюється як подразнення волокон одного з черепних нервів. Якого саме нерва і яких його волокон?

- A. Парасимпатичні волокна окорухового нерва
- B. Парасимпатичні волокна лицевого нерва**
- C. Соматичні рухові волокна окорухового нерва
- D. Парасимпатичні волокна блукаючого нерва
- E. Соматичні рухові волокна лицьового нерва



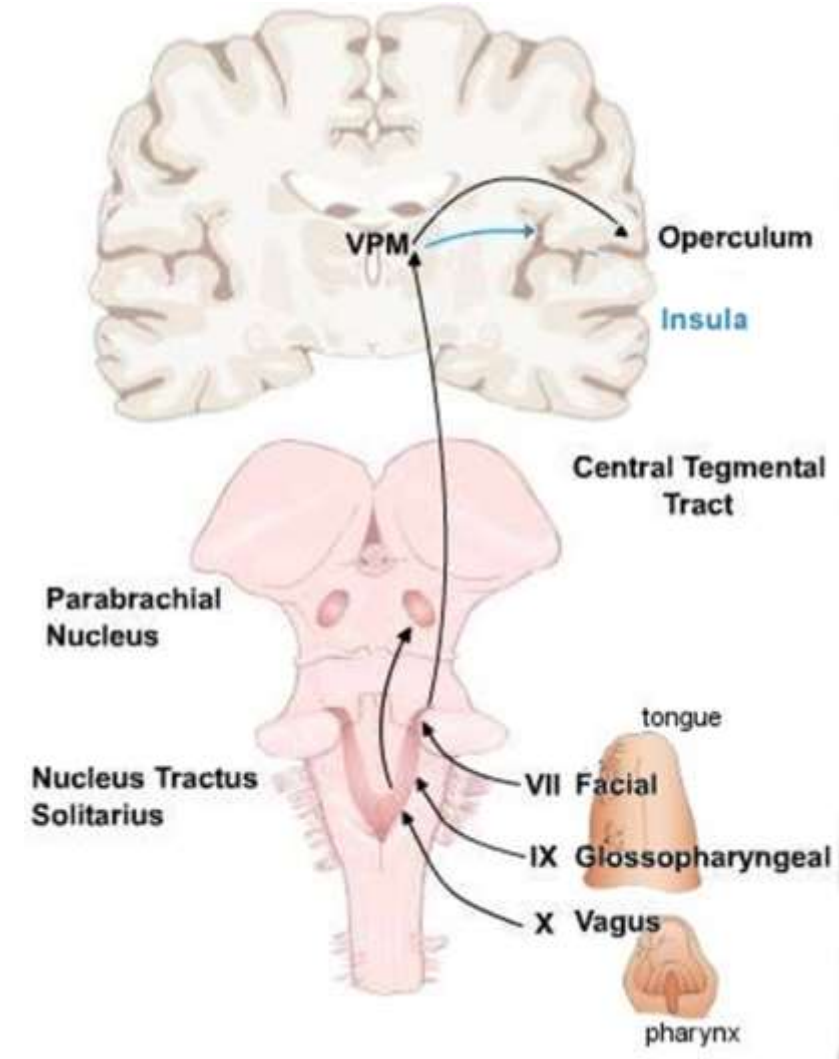
* У хворого на інфекційний паротит спостерігається **параліч м'язів, опущення правого кута рота**. Яке ускладнення виникло у хворого?

- A. Правосторонній неврит трійчастого нерва
- B. Лівосторонній неврит лицевого нерва
- C. Правосторонній неврит лицевого нерва**
- D. Лівосторонній неврит трійчастого нерва
- E. Правосторонній неврит ококорухового нерва



* Жінка звернулася до лікаря зі скаргами на порушення **смакової чутливості язика**. Пошкодження якого **ядра** довгастого мозку могло викликати ці розлади?

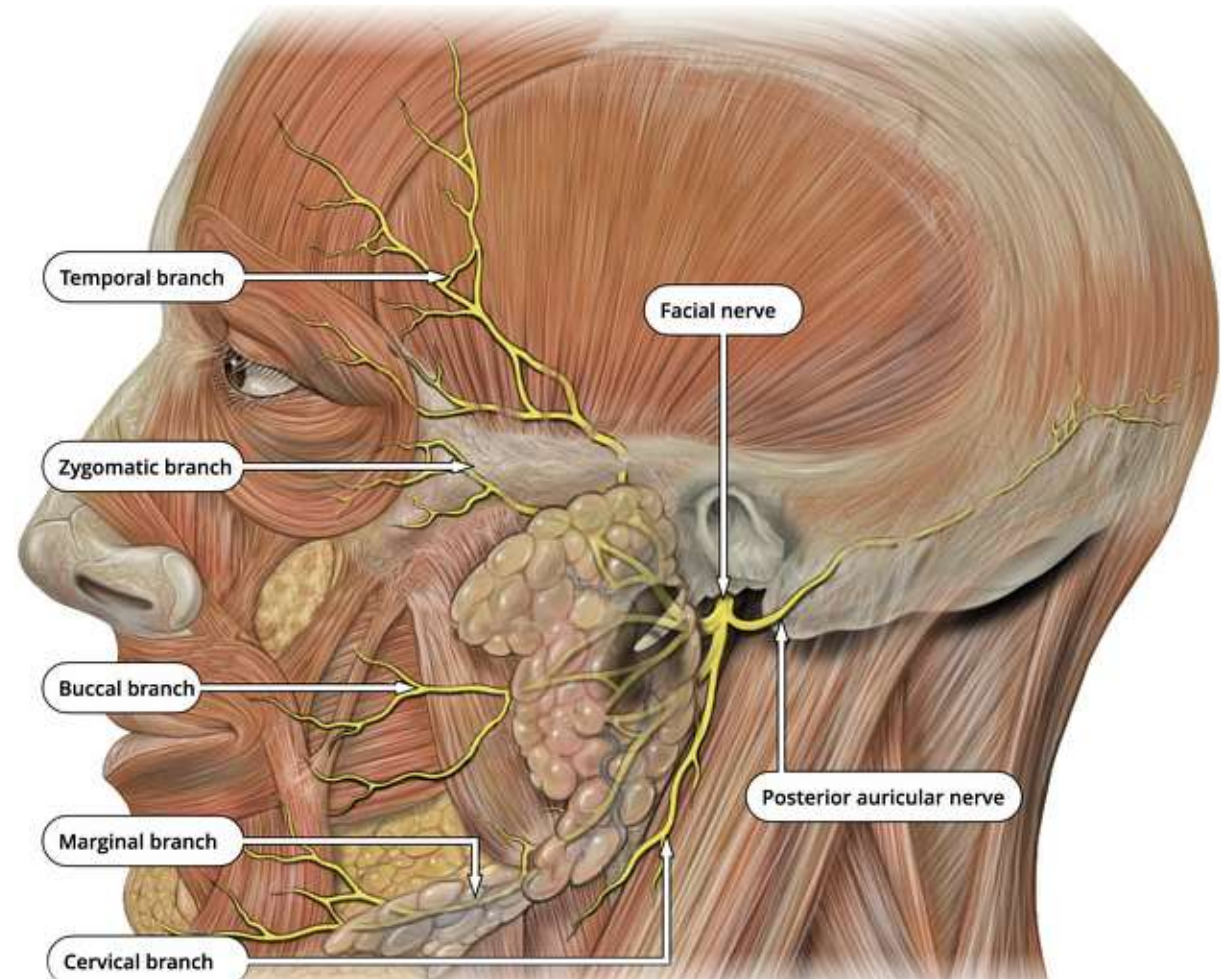
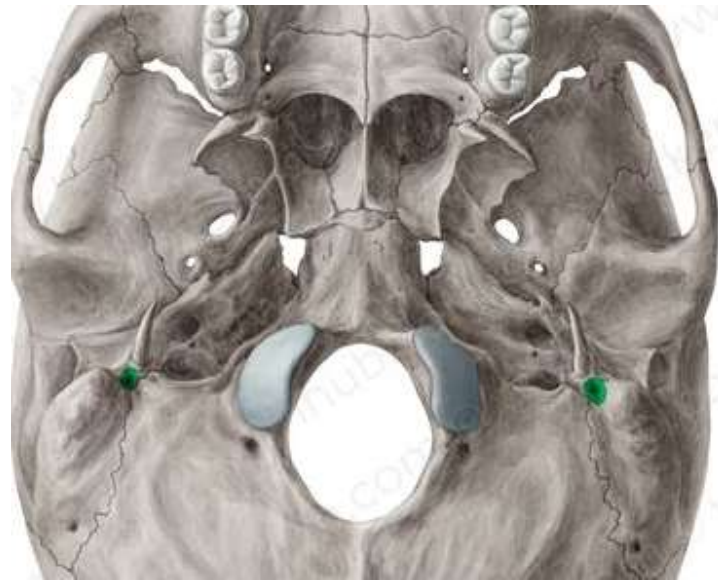
- Дорсальне ядро блукаючого нерва
- Під'язикового нерва
- Подвійне
- Поодиноке
- Нижнього слиновидільного



* У хворої запалення **лицевого нерву**. Через який **отвір** скроневої

кістки виходить цей нерв з порожнини черепа?

- А. Соскоподібний
- В. Шилососкоподібний
- С. Зовнішній слуховий отвір
- D. Внутрішній слуховий отвір
- Е. Кам'янисто-барабанна щілина



* Стоматолог при обстеженні 15-річного хлопця встановив, що він **не може висовувати нижню губу вперед**. Який нерв уражено?

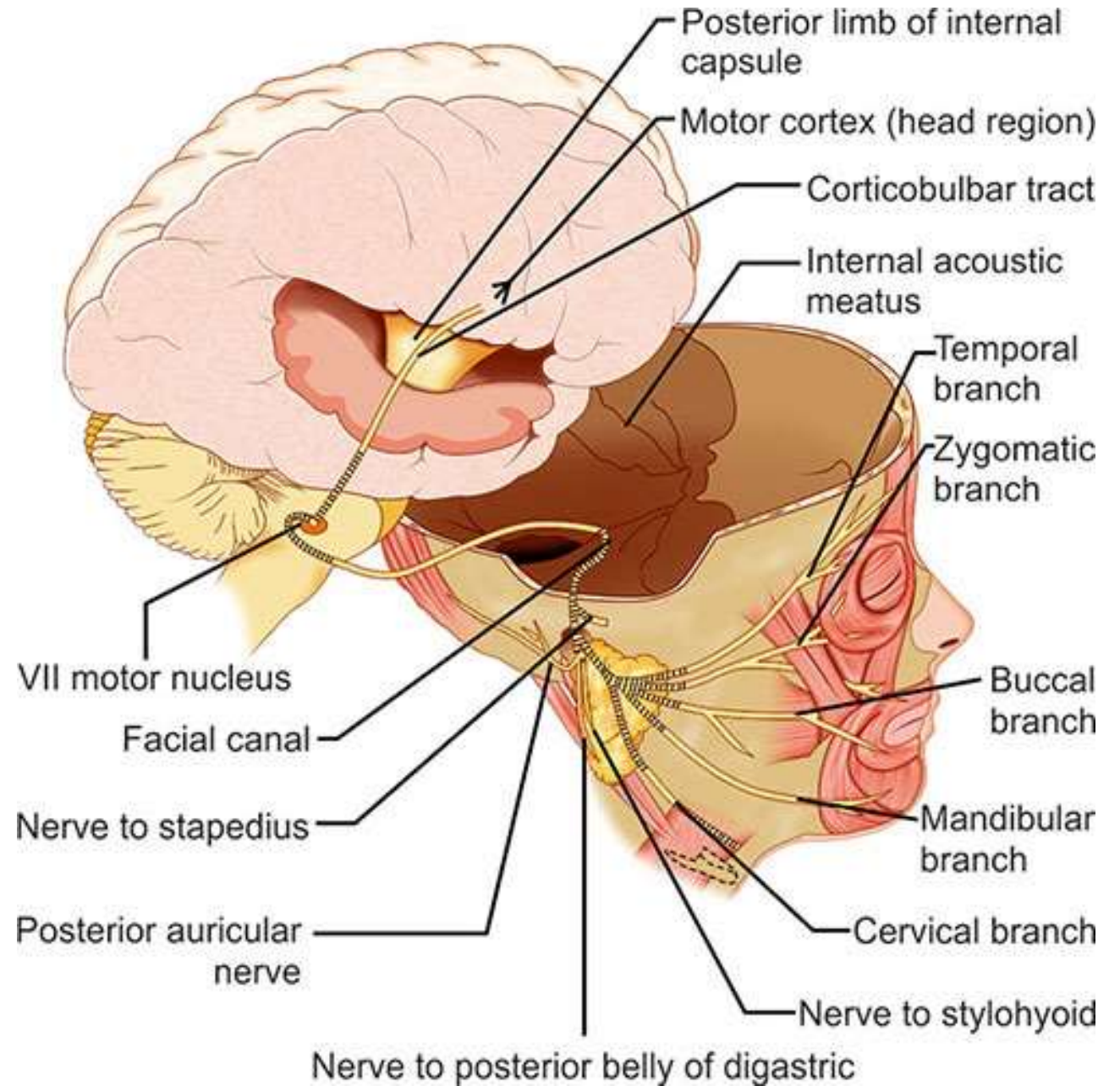
A. **R. marginalis mandibulae**

B. R. colli

C. R. buccalis

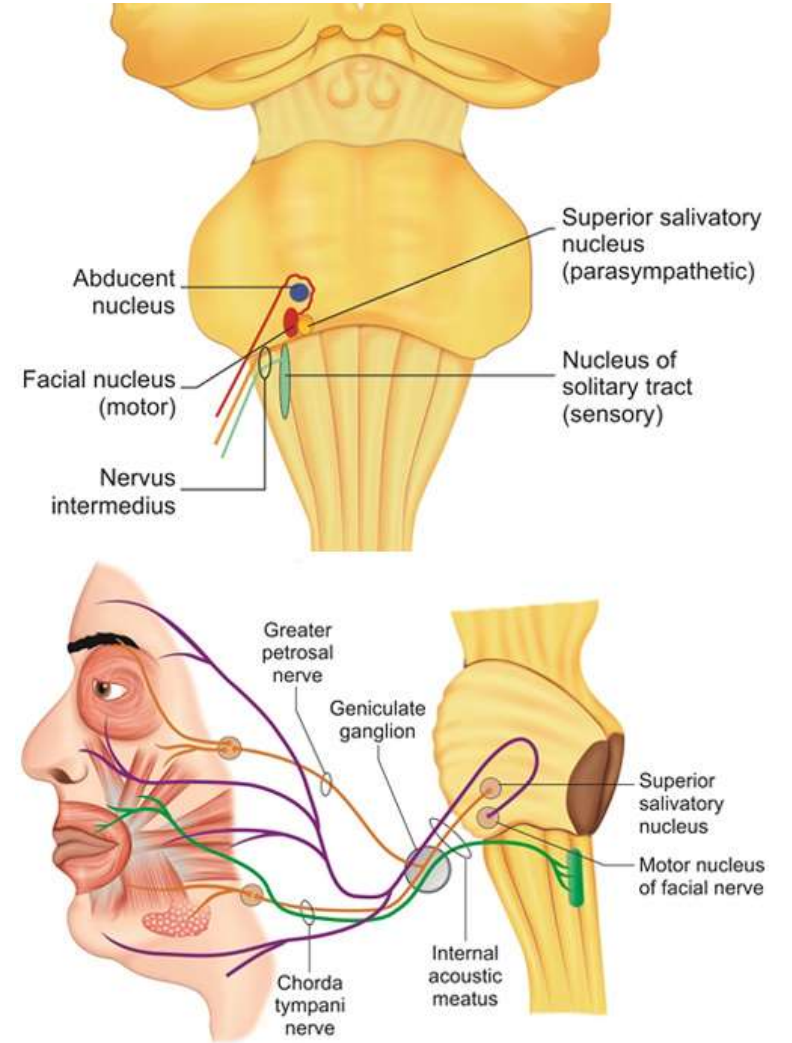
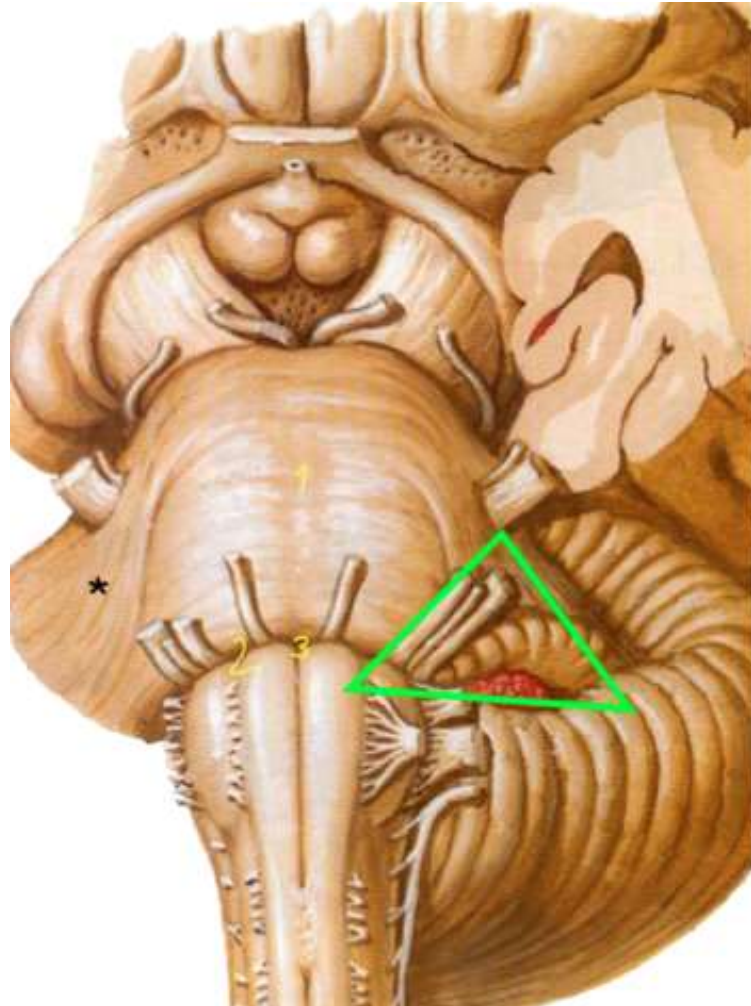
D. Chorda tympani

E. R. zygomaticus



* У хворої, 40 років, після переохолодження з'явився біль у ділянці соскоподібного відростка, за яким швидко розвинувся **однобічний параліч м'язів**, відсутнє **сльозовиділення**. Діагностований неврит лицевого нерва. Де знаходиться місце виходу з мозку цього нерва?

- A. Sulcus n.oculomotorii
- B. Sulcus anterolateralis
- C. Sulcus posterolateralis
- D. Sulcus bulbopontinus
- E. **Angulus pontocerebellaris**



* У хворого спостерігається **асиметрія обличчя**, особливо при спробах провести активне скорочення м'язів обличчя. Функція якого нерва порушена?

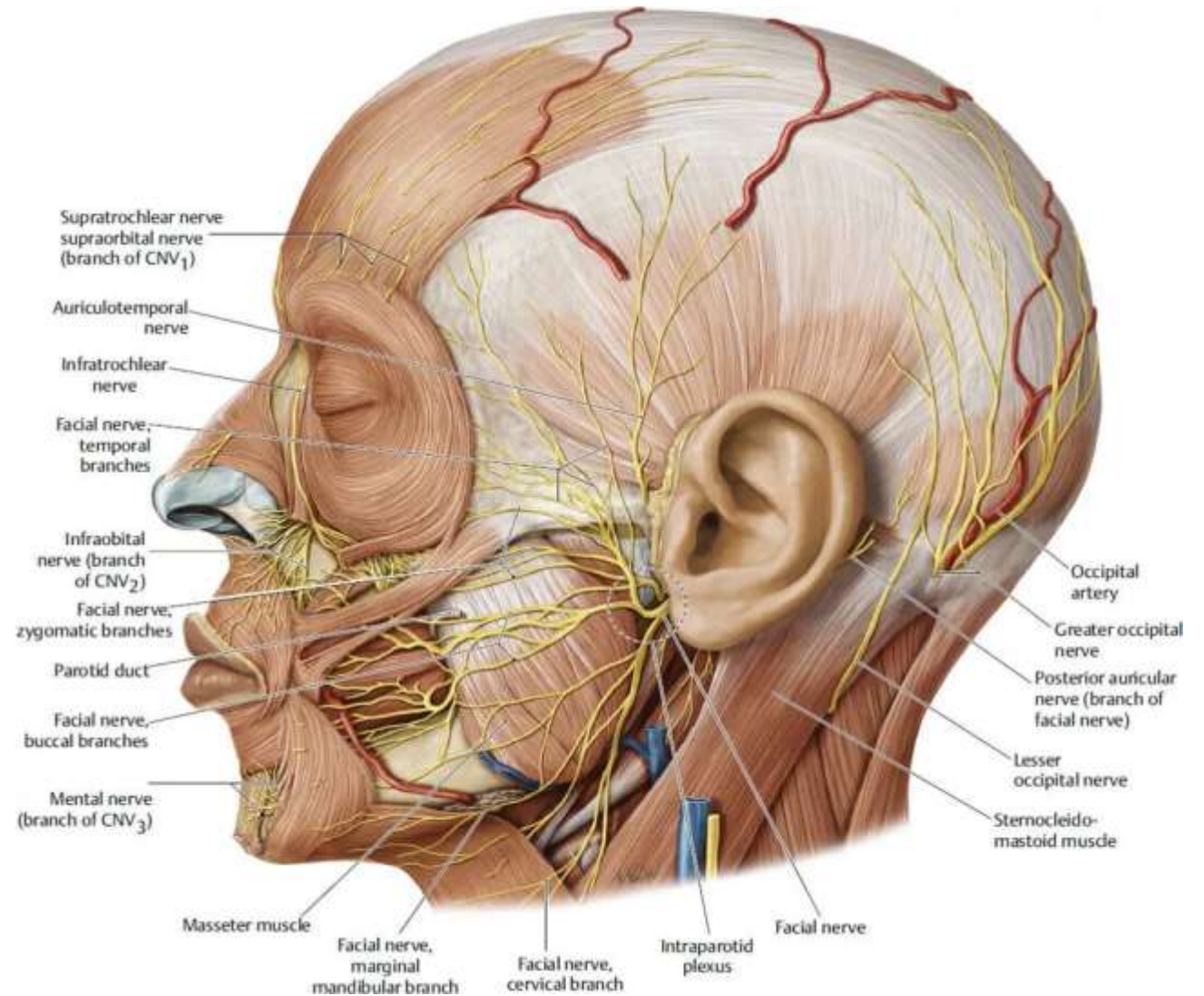
А. Під'язикового

В. Трійчастого - I гілки

С. Трійчастого - II гілки

Д. Трійчастого – III uskrb

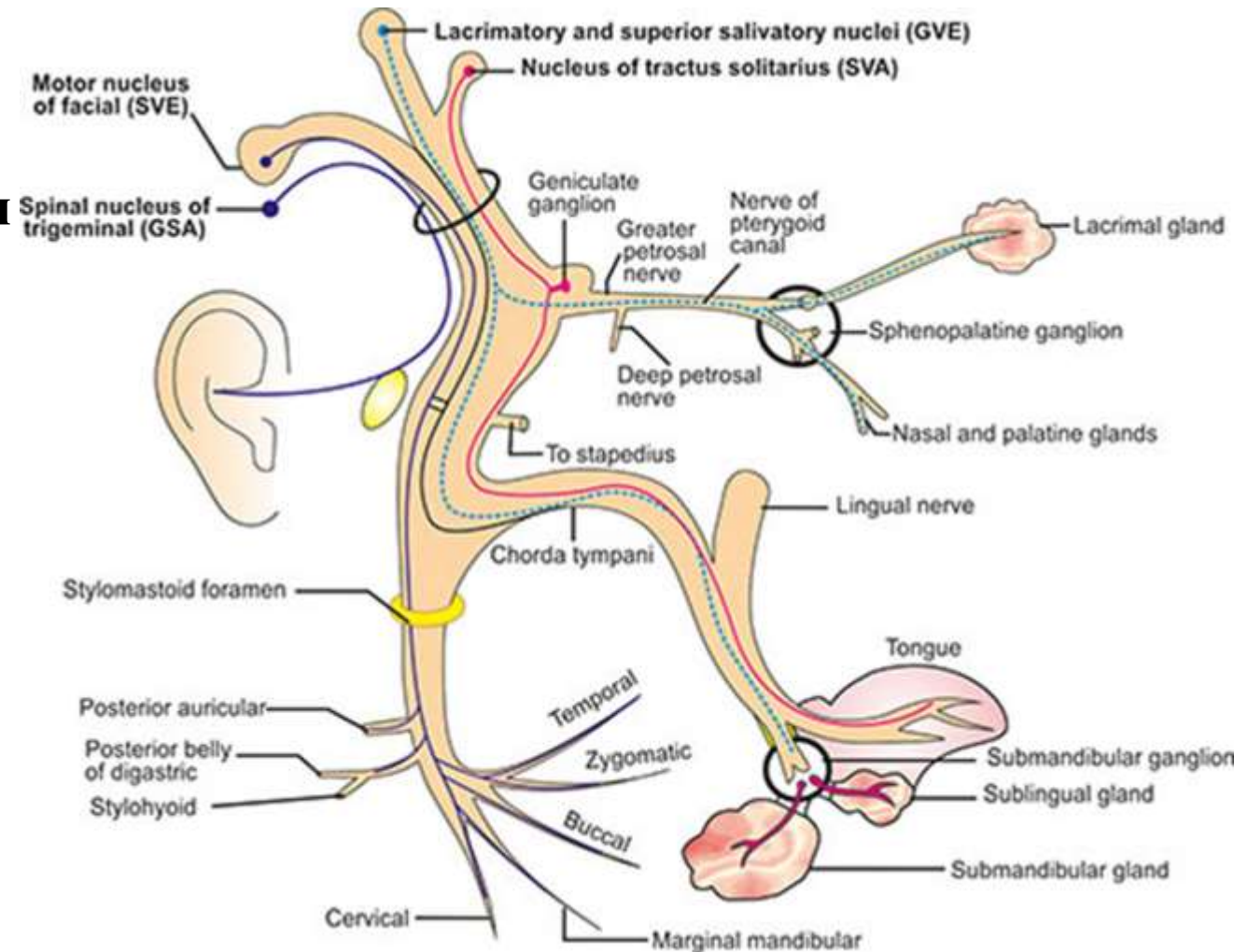
Е. Лицевого (його рухової порції)



* Хворий скаржить на **сухість у роті, зменшення виділення слини**. Які нерви

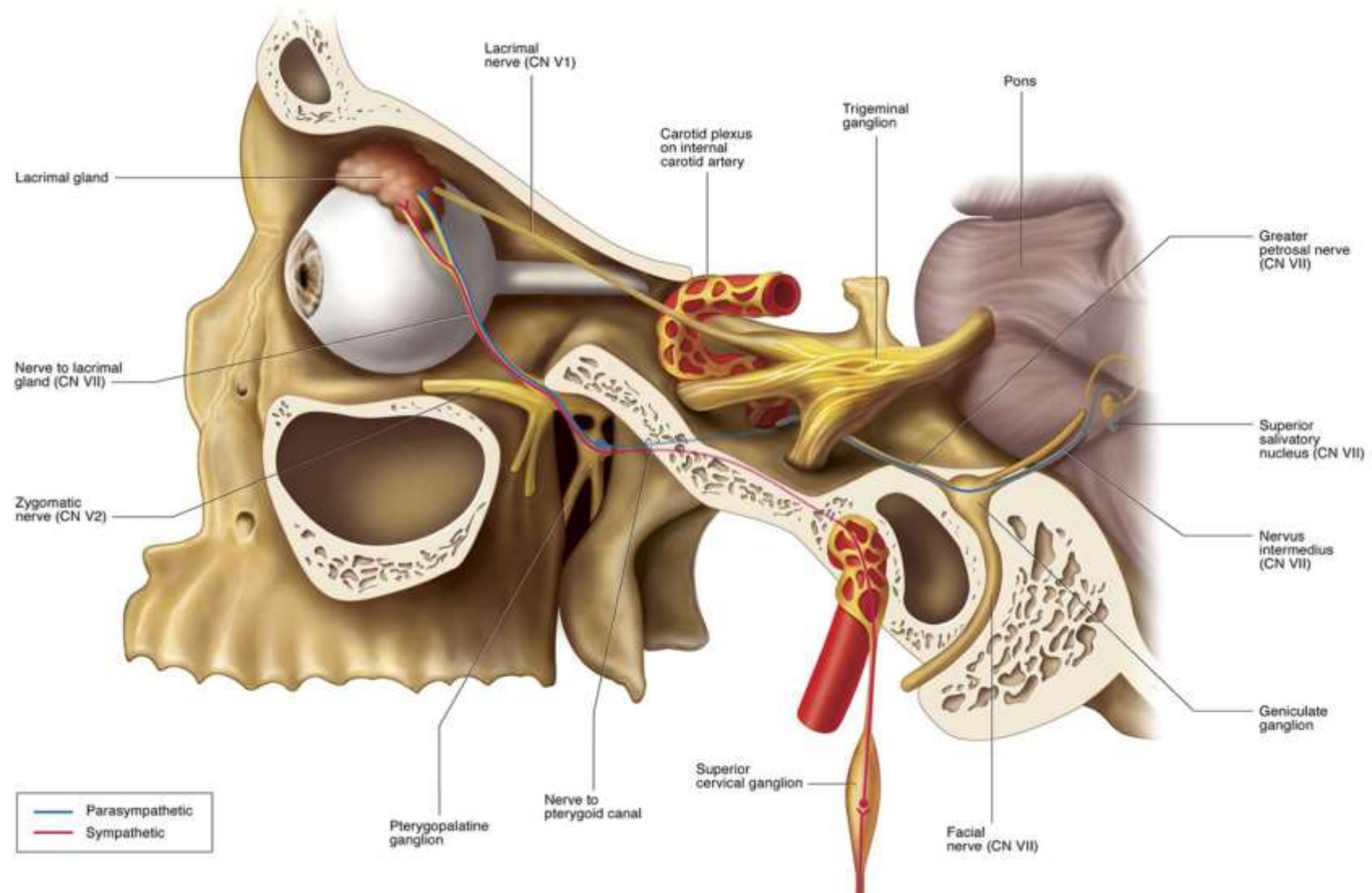
пошкоджені?

- Парасимпатичні волокна барабанної струни
- Рухові волокна під'язикового нерва
- Чутливі волокна язикового нерва
- Парасимпатичні волокна блукаючого нерва
- Симпатичні волокна симпатичного стовбура



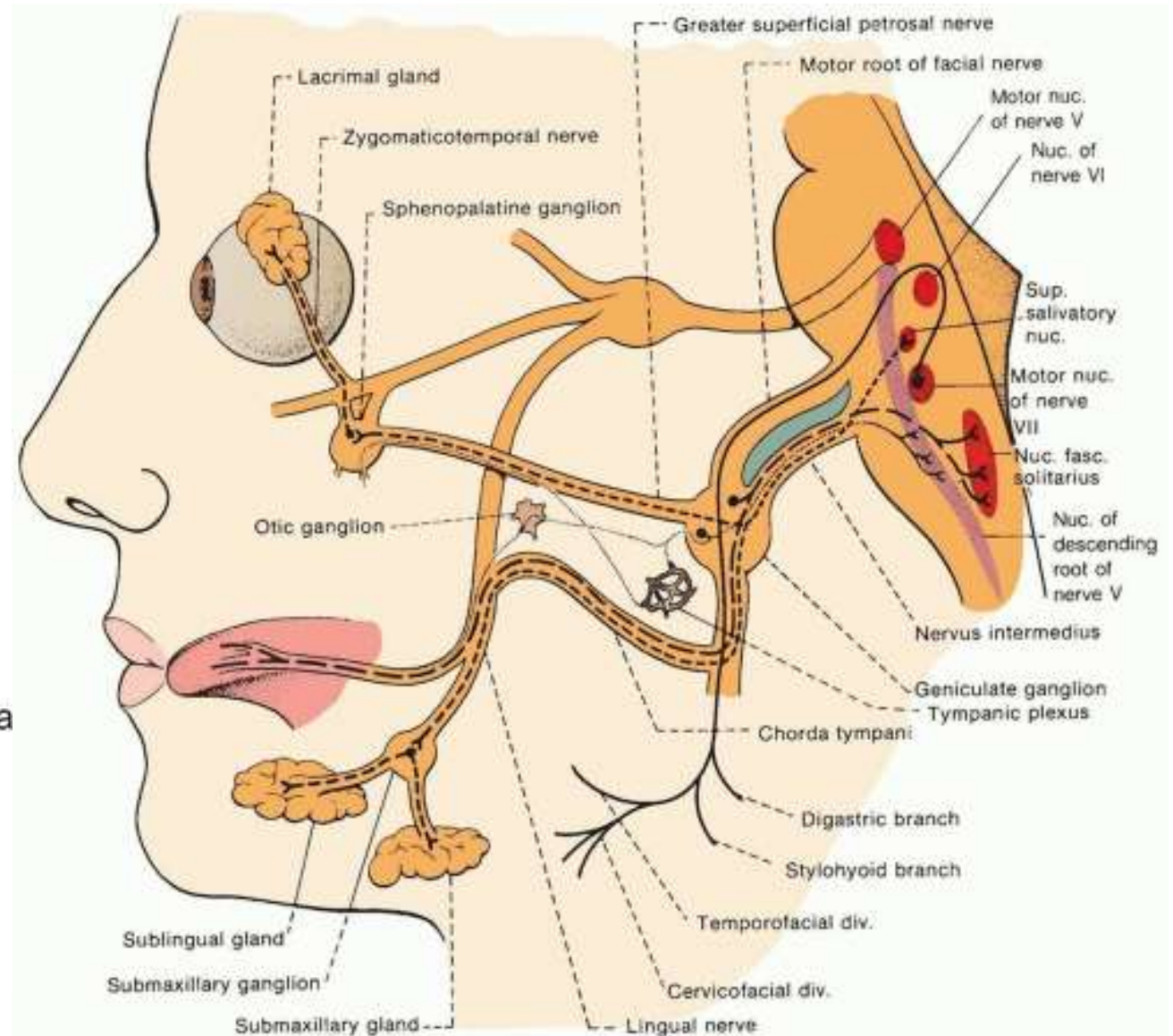
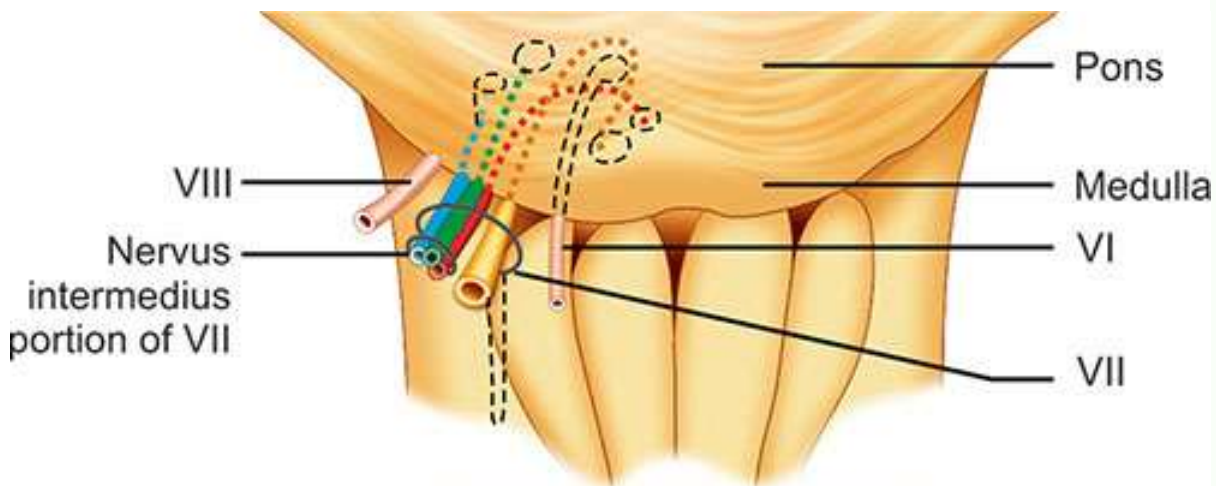
* Лікар спостерігає однобічне порушення слъзовиділення, що пов'язано з подразненням однієї з гілок VII пари черепних нервів. Подразнення якої гілки цього нерва має місце?

- N. stapedius
- Chorda tympani
- **N. petrosus major**
- N. auricularis posterior
- R. colli



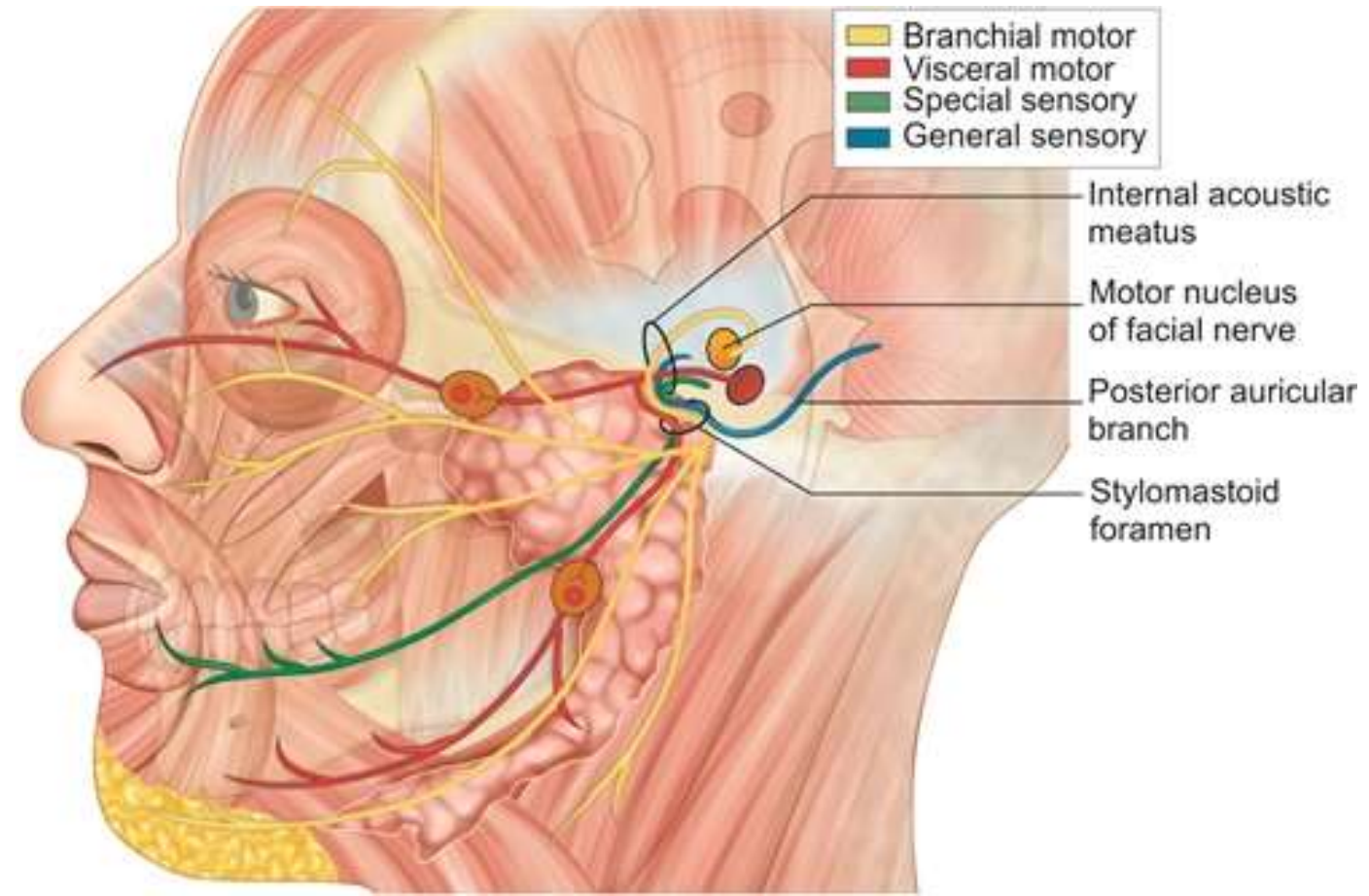
* Внаслідок вивиху нижньої щелепи у пацієнта спостерігається відсутність відчуття **смаку в передній частині язика** та **слиновиділення**. Подразнення якого нерва це зумовлено?

- A. Блукаючого
- B. Під'язикового
- C. Нижньощелепного
- D. Проміжного
- E. Язикоглоткового



* У хворої на цукровий діабет визначена вузькість каналів та отворів, через які проходять черепні нерви. Цей синдром супроводжується у хворої **болем** в ділянці **соскоподібного відростка** та на одній половині обличчя **кут рота опущений**. Який нерв виходить з черепа через **foramen stylomastoideum**?

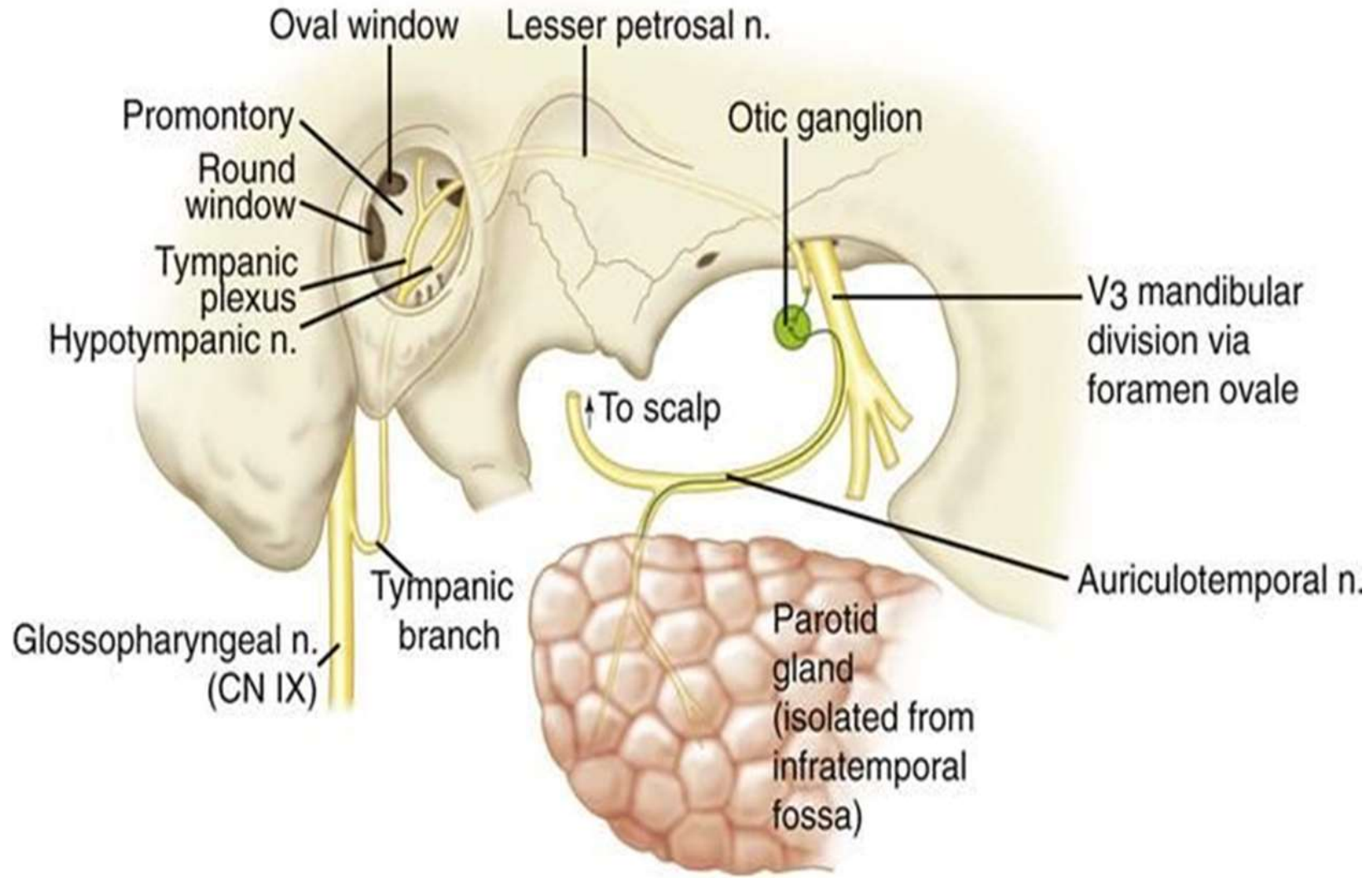
- A. n. vagus
- B. n. trigeminus
- C. n. auricularis magnus
- D. n. auriculotemporalis
- E. **n. facialis**



* У хворого спостерігається порушення функції **привушної слинної залози**. Який нерв підсилює її секрецію?

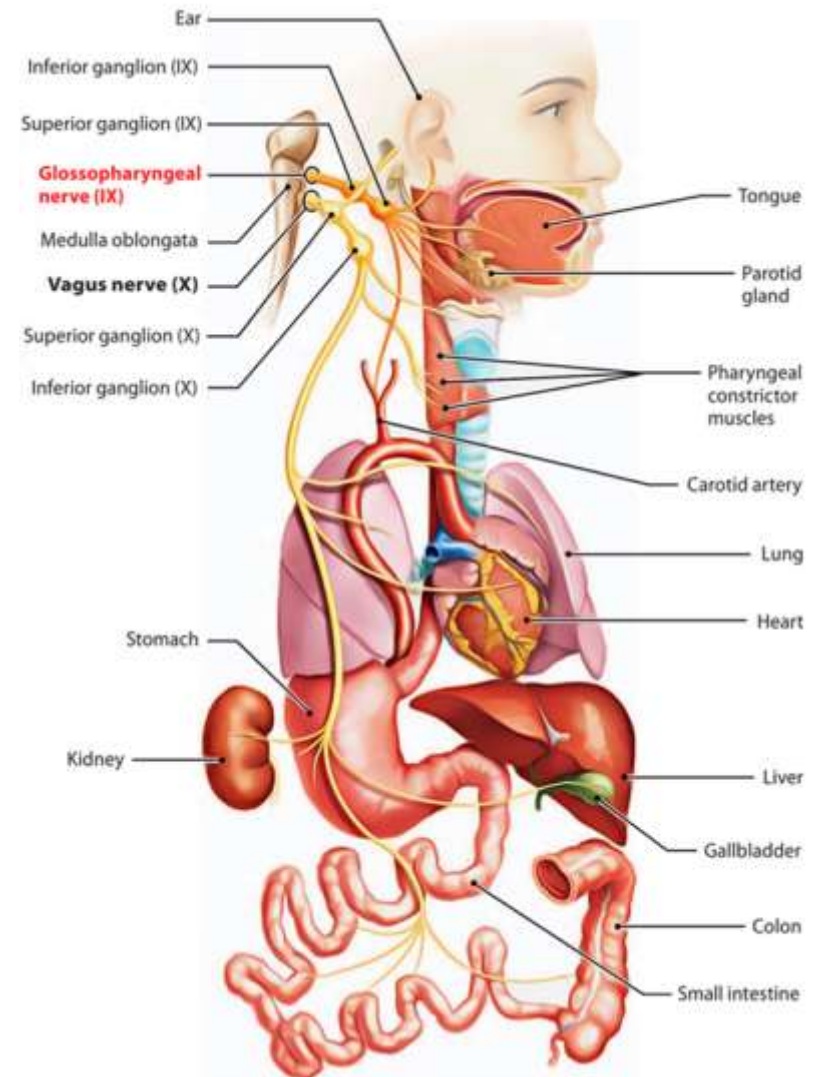
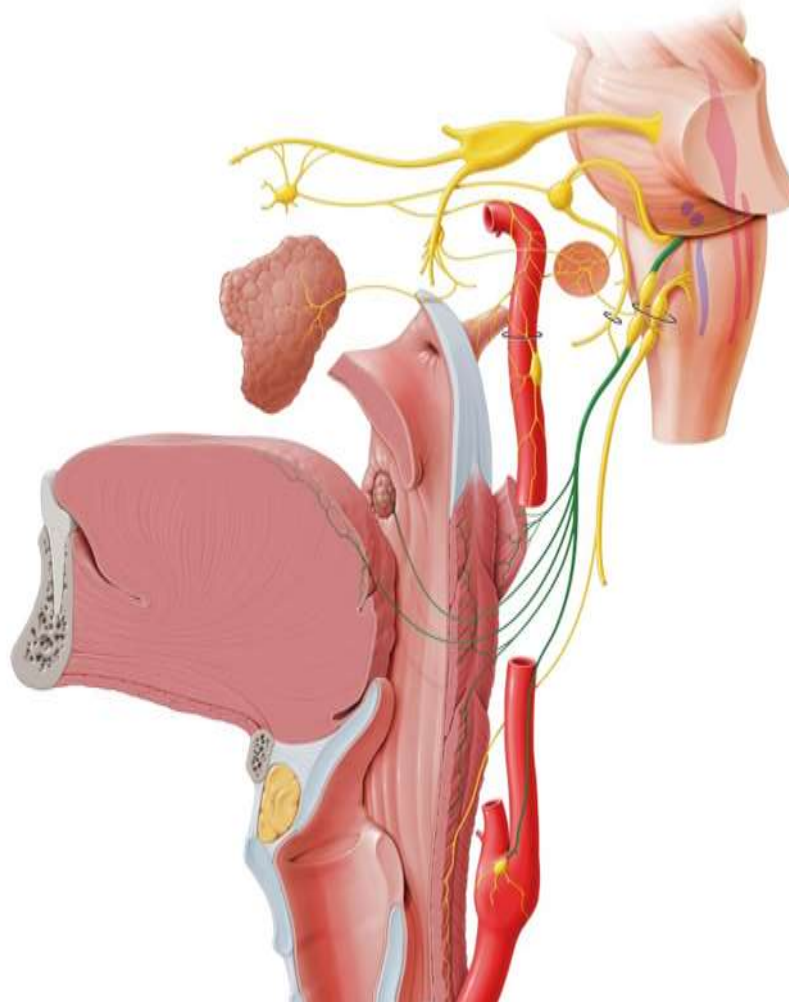
залози. Який нерв підсилює її секрецію?

- А. Малий кам'янистий
- Б. Верхньощелепний
- В. Лицевий
- Г. Блукаючий
- Д. Додатковий



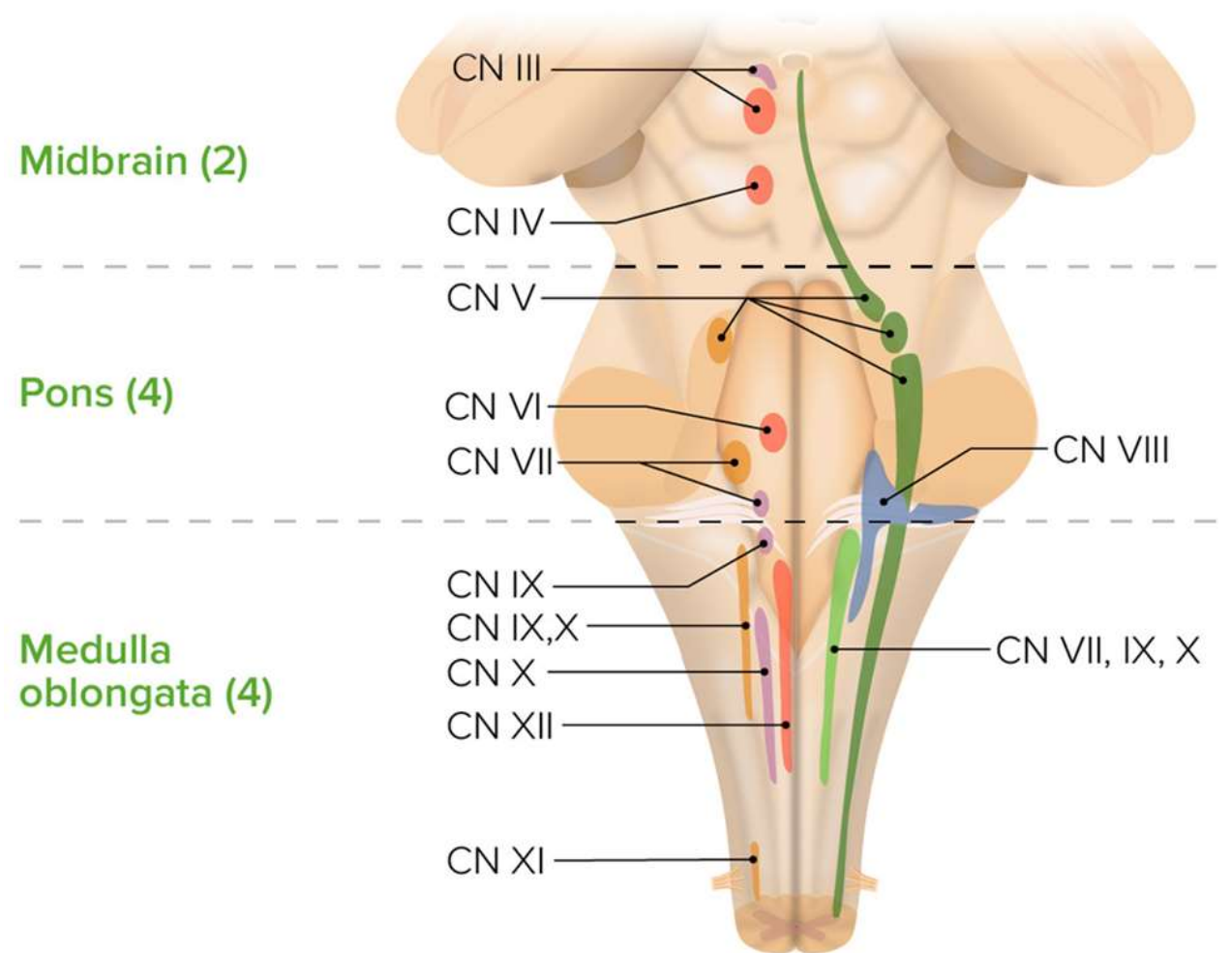
* До клініки звернувся чоловік, 45 років, зі скаргами на втрату чутливості в ділянці задньої 1/3 язика. Функція якої пари черепних нервів порушена?

- A. IX
- B. X
- C. VII
- D. V
- E. VI



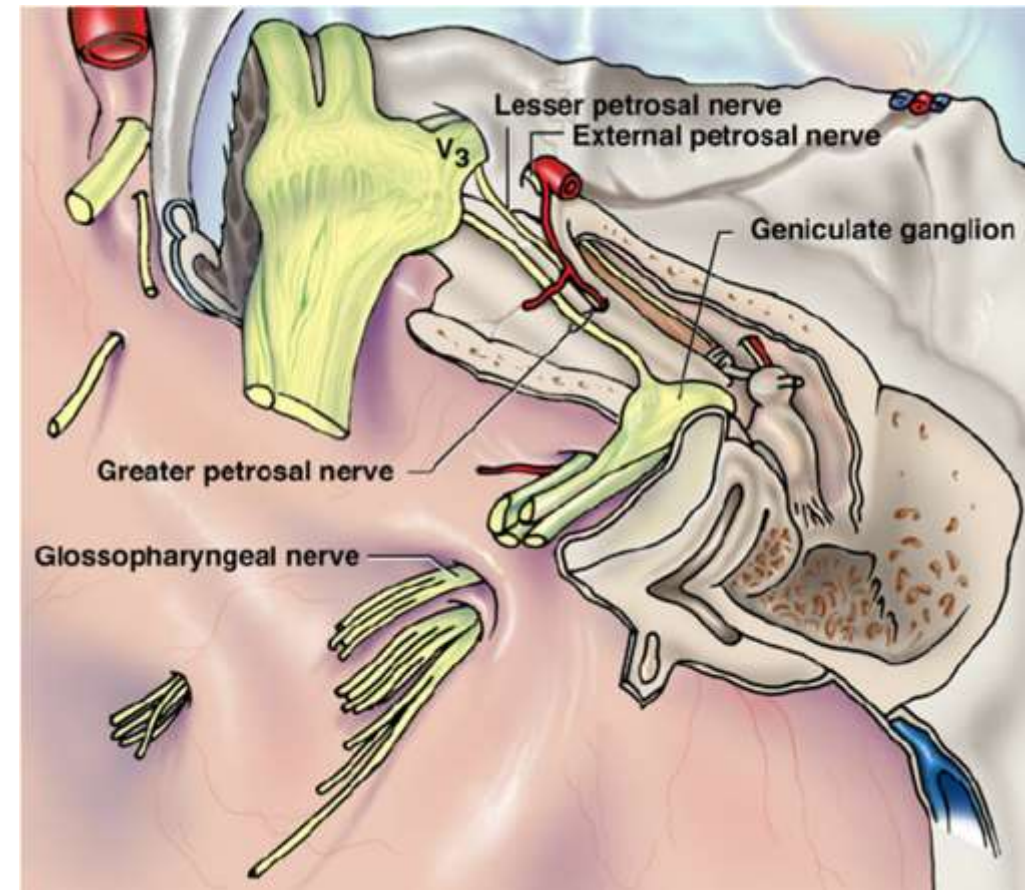
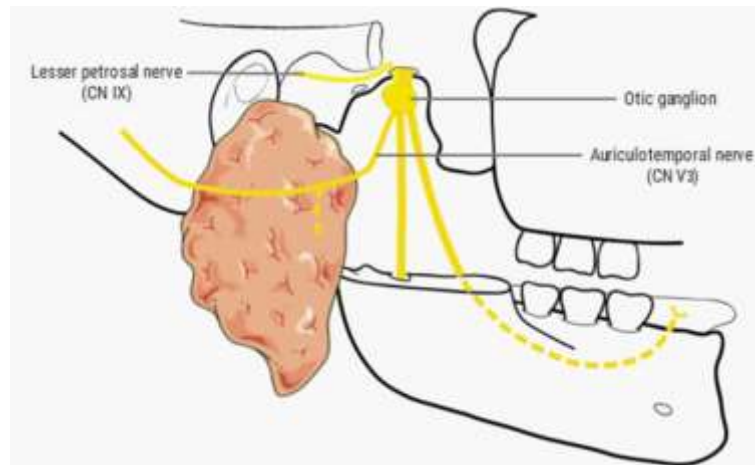
* В нейрохірургічне відділення госпіталізовано жінку, 55 років, на пухлину головного мозку. Після додаткового обстеження нейрохірург виявив порушення функції **IX і X пари черепних нервів**, що обумовлено ушкодженням пухлиною **ядер** цих нервів. Який відділ головного мозку уражений пухлиною?

- А. Середній мозок.
- В. Мост
- С. Проміжний мозок
- **Д. Довгастий мозок**
- Е. Мозочок



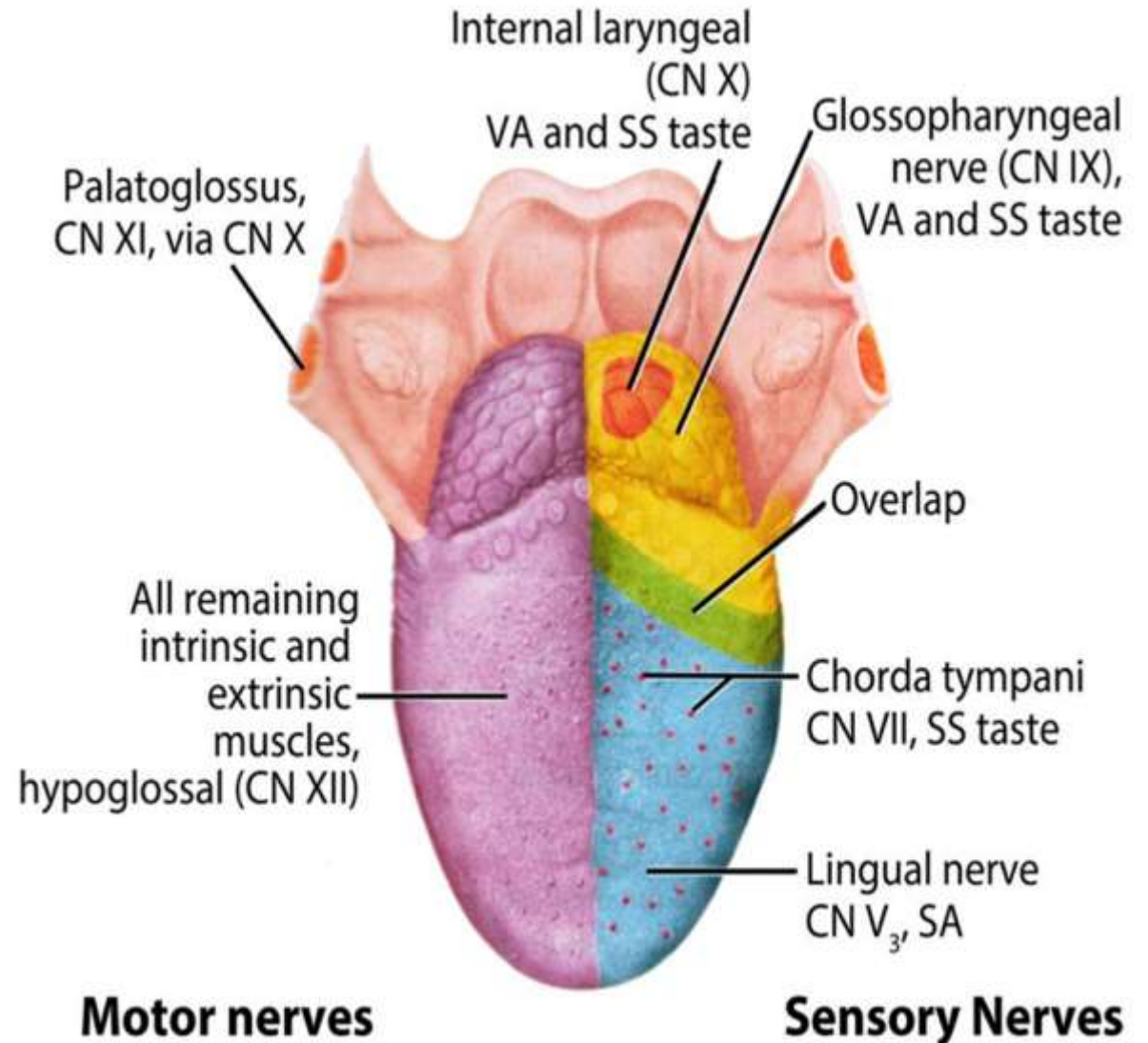
* В неврологічне відділення прийнято жінку, 60 років, з порушенням функції **ganglion oticum**. Невролог діагностував, що хвороба обумовлена паталогічним процесом **парасимпатичного корінця** цього вузла. Який нерв ушкоджений?

- A. N. auricularis major
- B. N. petrosus major
- C. N. petrosus profundus
- D. N. auricularis minor
- E. **N. petrosus minor**



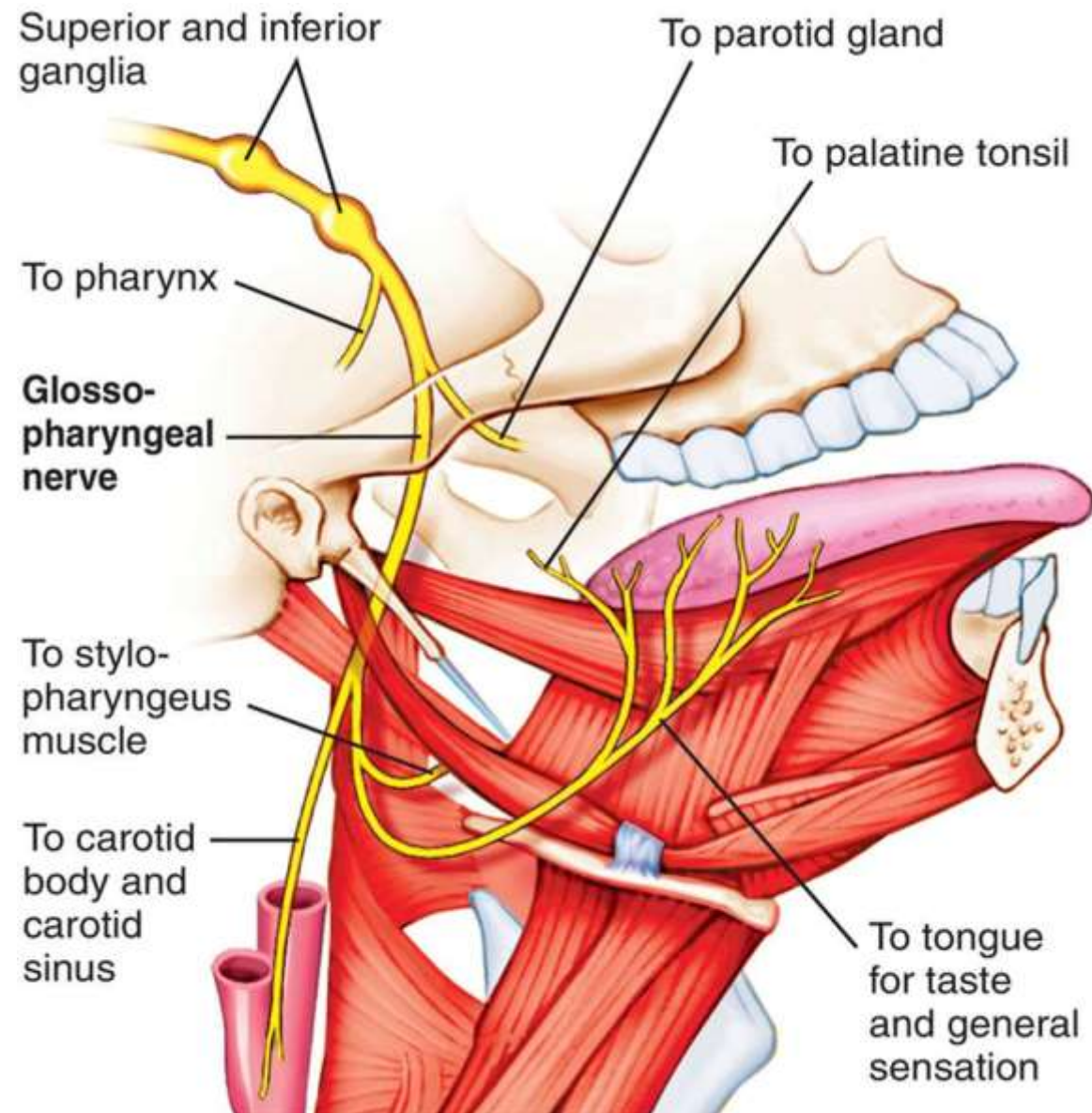
* У хворого спостерігається зниження тактильного та **смакового відчуття** слизової оболонки **задньої третини** спинки **язика**. З патологією якого нерву це пов'язано?

- А. III гілки трійчатого нерву
- В. Лицевого
- **С. Язикоглоткового**
- D. Під'язикового
- E. II гілки трійчатого нерву



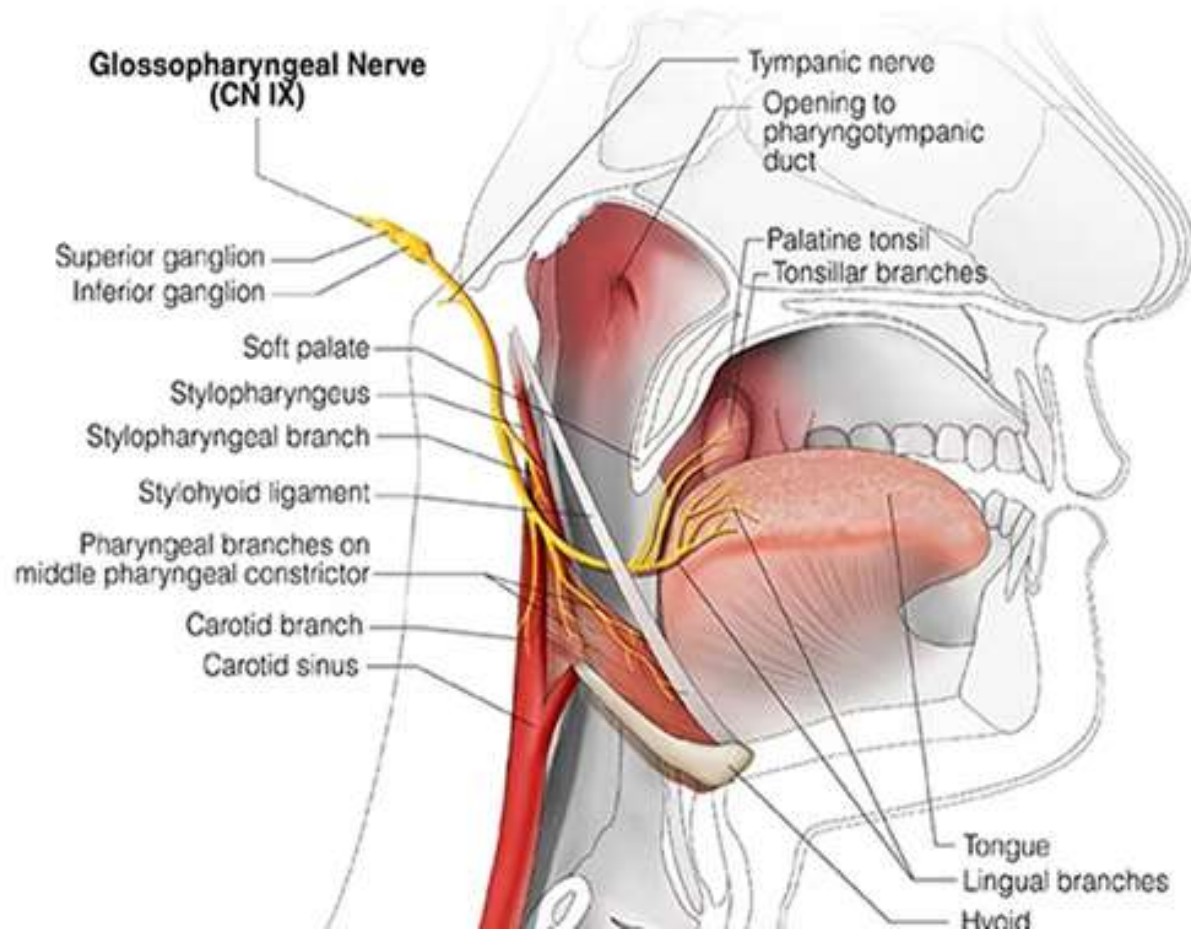
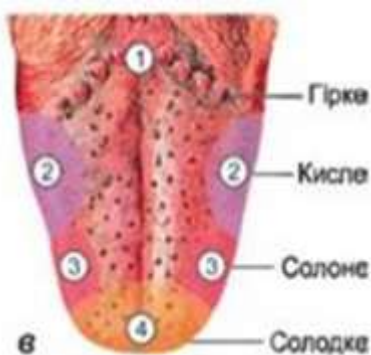
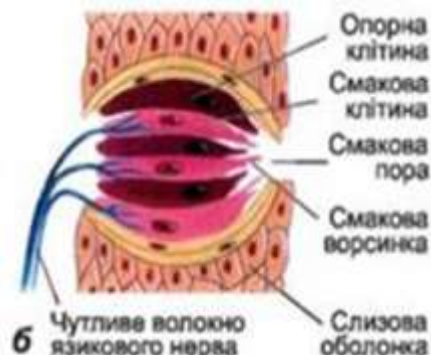
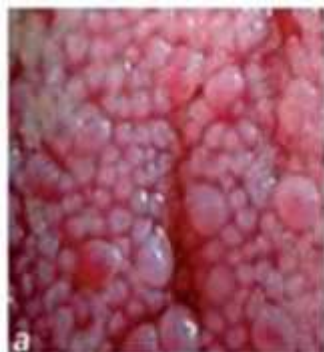* Хворий скаржить на **біль** в ділянці **кореня язика і піднебінних мигдаликів**. Який нерв іннервує ці ділянки?

- **Язикоглотковий нерв**
- Під'язиковий
- Додатковий нерв
- Трійчастий
- Блоковий



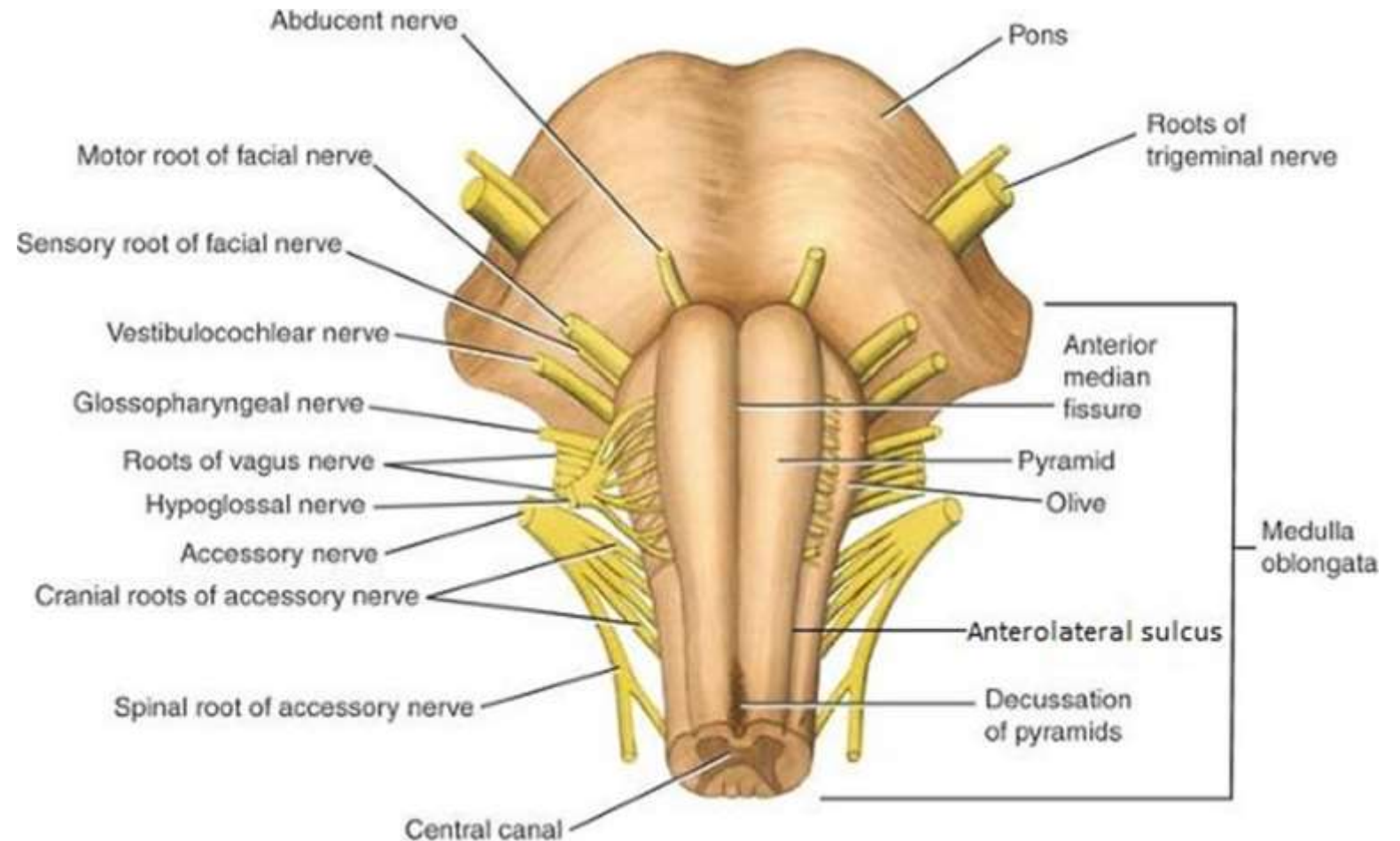
* У пацієнта має місце пошкодження волокон дев'ятої пари черепних нервів (язикоглотковий). Формування якого відчуття буде порушено?

- Гірке
- Солодке
- Солоне
- Усіх смакових відчуттів
- Кисле



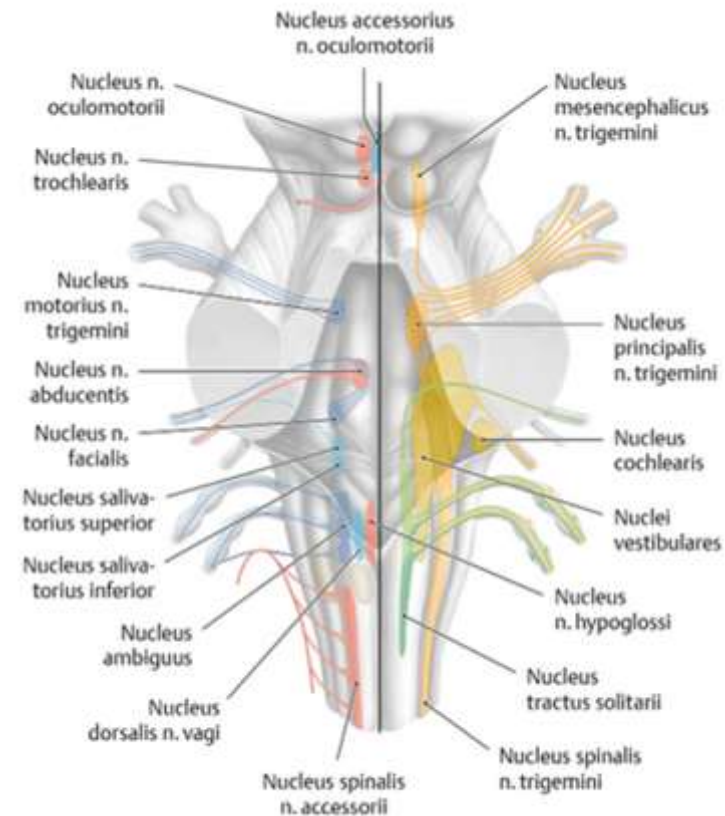
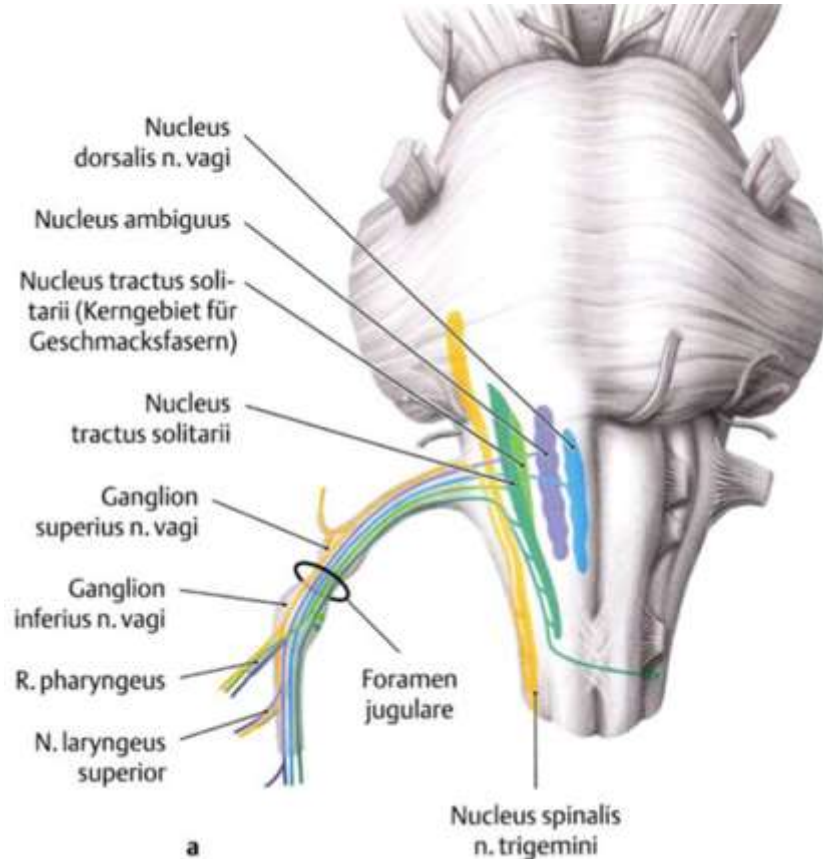
* До невролога звернулася жінка, 50 років, зі скаргами на втрату чутливості **слизової оболонки** в ділянці **задньої третини язика**, що пов'язано з порушенням функції IX пари черепних нервів. Де знаходиться місце виходу з мозку язикоглоткового нерву?

- A. Olive
- B. Sulcus anterolateralis
- C. **Sulcus posterolateralis**
- D. Sulcus bulbopontinus
- E. Angulus pontocerebellaris



* Внаслідок порушення кровообігу в басейні хребтової артерії у хворої виявили бульбарний параліч, в результаті якого ушкоджені **ядра IX, X, XI** пар черепних нервів. У пацієнта порушено **ковтання** та **фонація**, їжа потрапляє в носову порожнину, виникає **дисфонія, дисфагія, дизартрія**. Яке ядро черепних нервів ушкоджене?

- A. Nucleus salivatorius superior
- B. Nucleus salivatorius inferior
- C. Nucleus accessorius
- D. **Nucleus ambiguus**
- E. Nucleus pontinus



* В нейрохірургічне відділення потрапила хвора з тромбозом **внутрішньої яремної вени** у ділянці **foramen jugulare**. При цьому встановлено стиснення черепних нервів, що проходять через цей отвір. Які черепні нерви ушкоджені в яремному отворі?

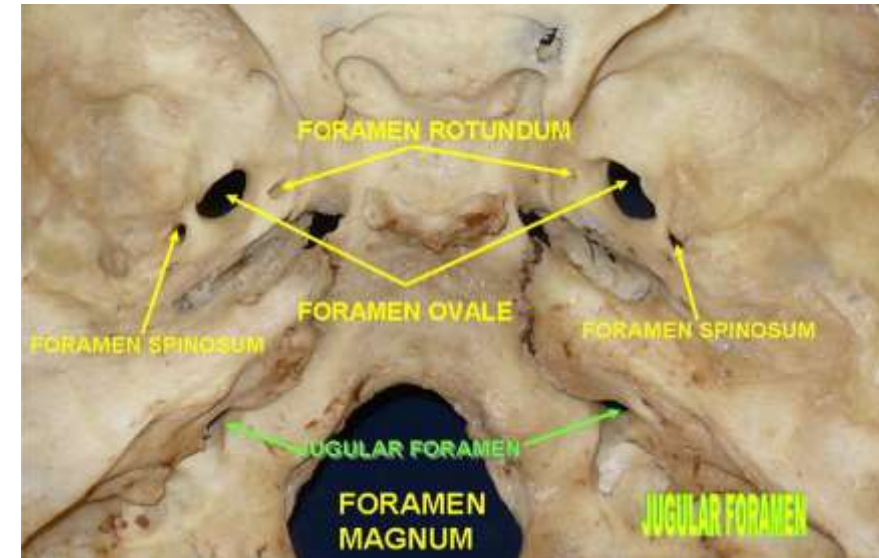
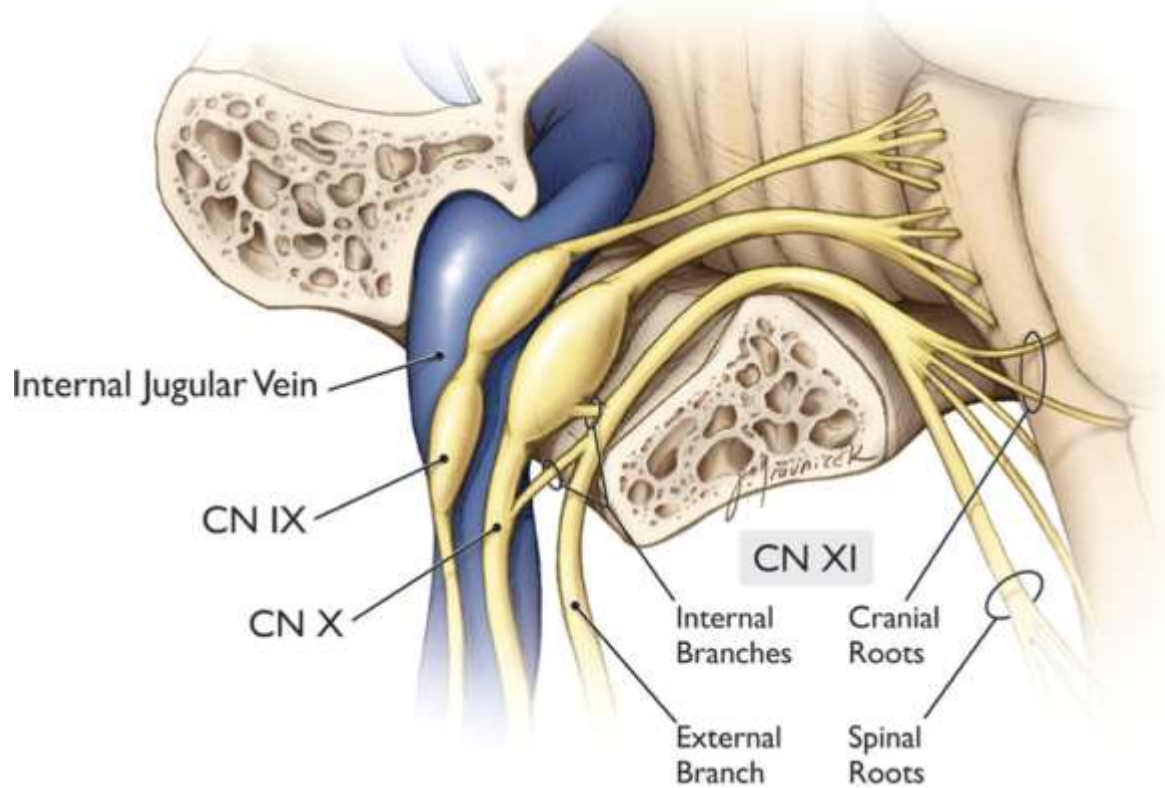
A. IX, X, XI

B. III, IV, VI

C. V, VI

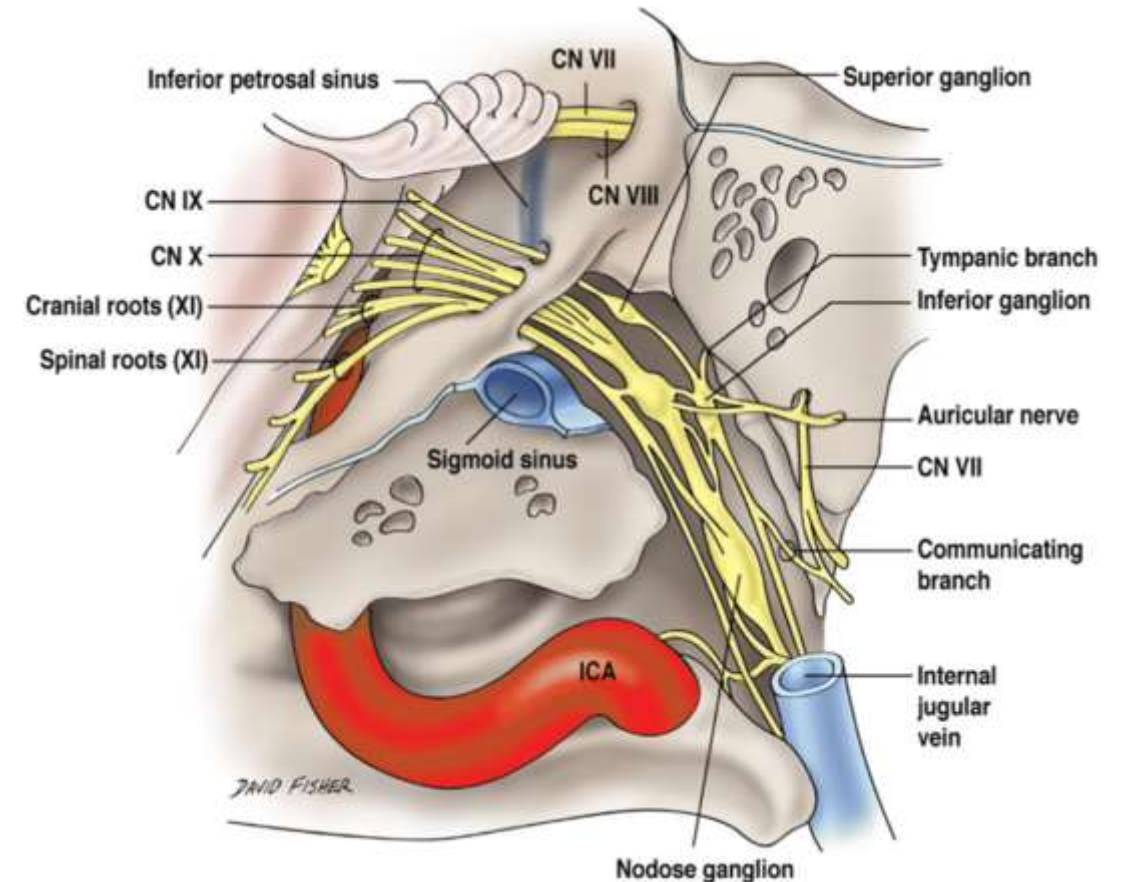
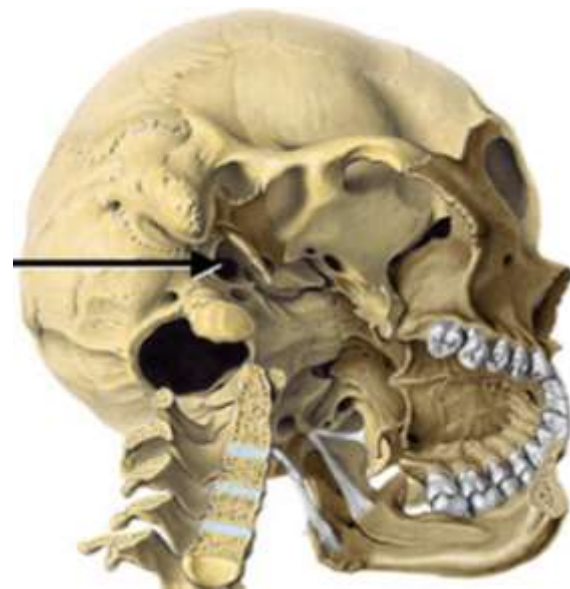
D. VII, VIII

E. VIII, IX



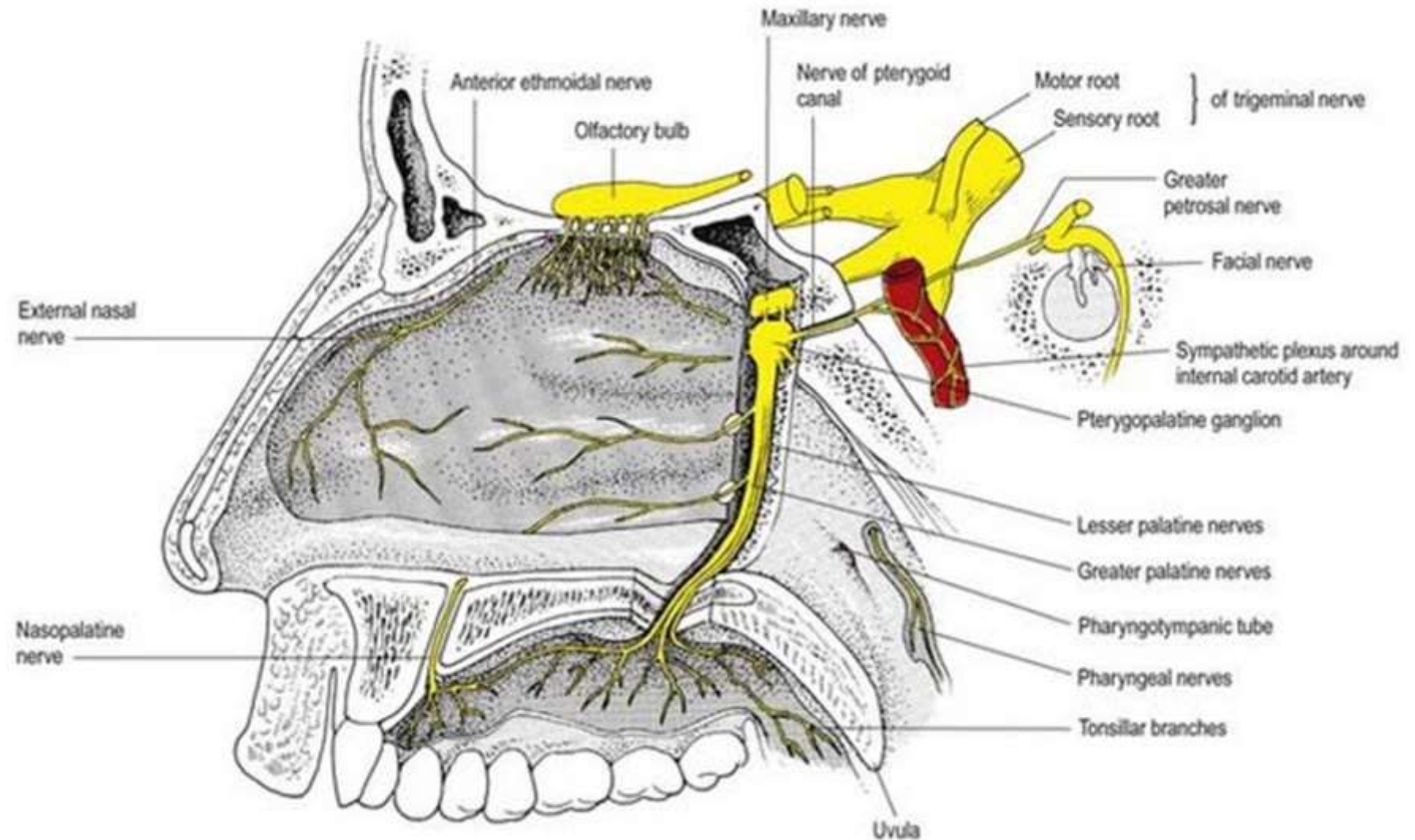
* Хвора, 50 років, поступила у нейрохірургічне відділення з внутрішньочерепною пухлиною в ділянці задньої черепної ямки. Після додаткового обстеження діагностовано, що пухлина здавлює **IX, X, XI черепні нерви** біля **отвору черепа**, через який ці нерви виходять з порожнини черепа. Біля якого отвору черепа ушкоджені нерви?

- А. Внутрішній отвір сонного каналу
- В. Внутрішній слуховий отвір
- С. Рваний отвір
- **Д. Яремний отвір**
- Е. Круглий отвір



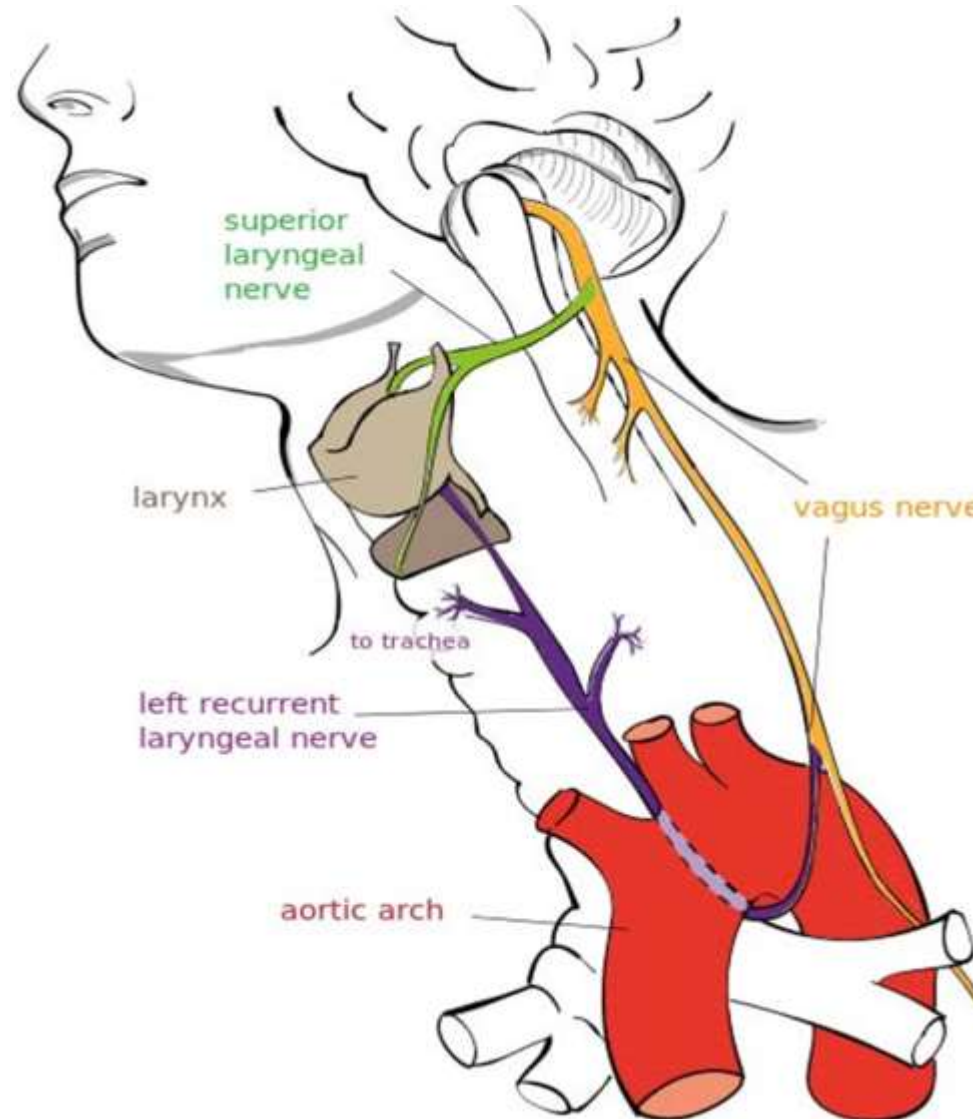
* При обстеженні хворого виявлено зниження **секреторної функції залоз носової порожнини**. Який нерв забезпечує парасимпатичну іннервацію даних залоз?

- N. maxillaris
- **N. petrosus major**
- N. petrosus minor
- N. chorda tympani
- N. petrosus profundus



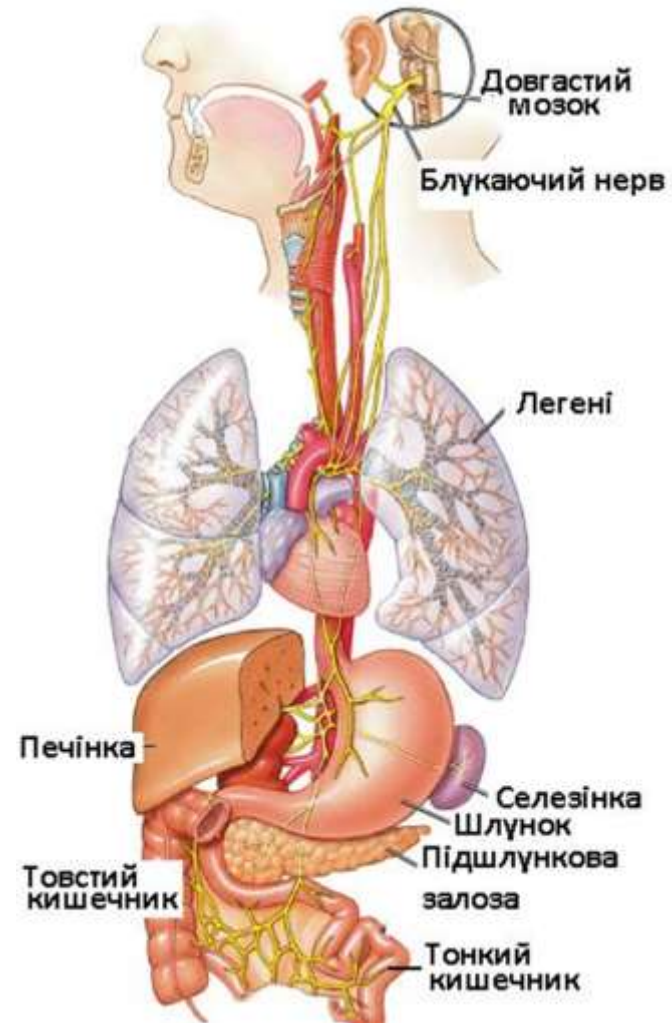
* Під час УЗД у хворого виявлена **аневризма** в ділянці **дуги аорти**, яка призвела до **зміни голосу**. Який нерв при цьому перетиснуто?

- А. Верхній гортанний
- В. Діафрагмовий
- С. Поворотний гортанний**
- Д. Нижньощелепний
- Е. Під'язиковий



* **Вегетативні ефекти** подразнення черепно-мозкового нерва виявлено в **гортані, стравоході, серці, шлунку, кишечнику та травних залозах**. Ядро якого нерва подразнено?

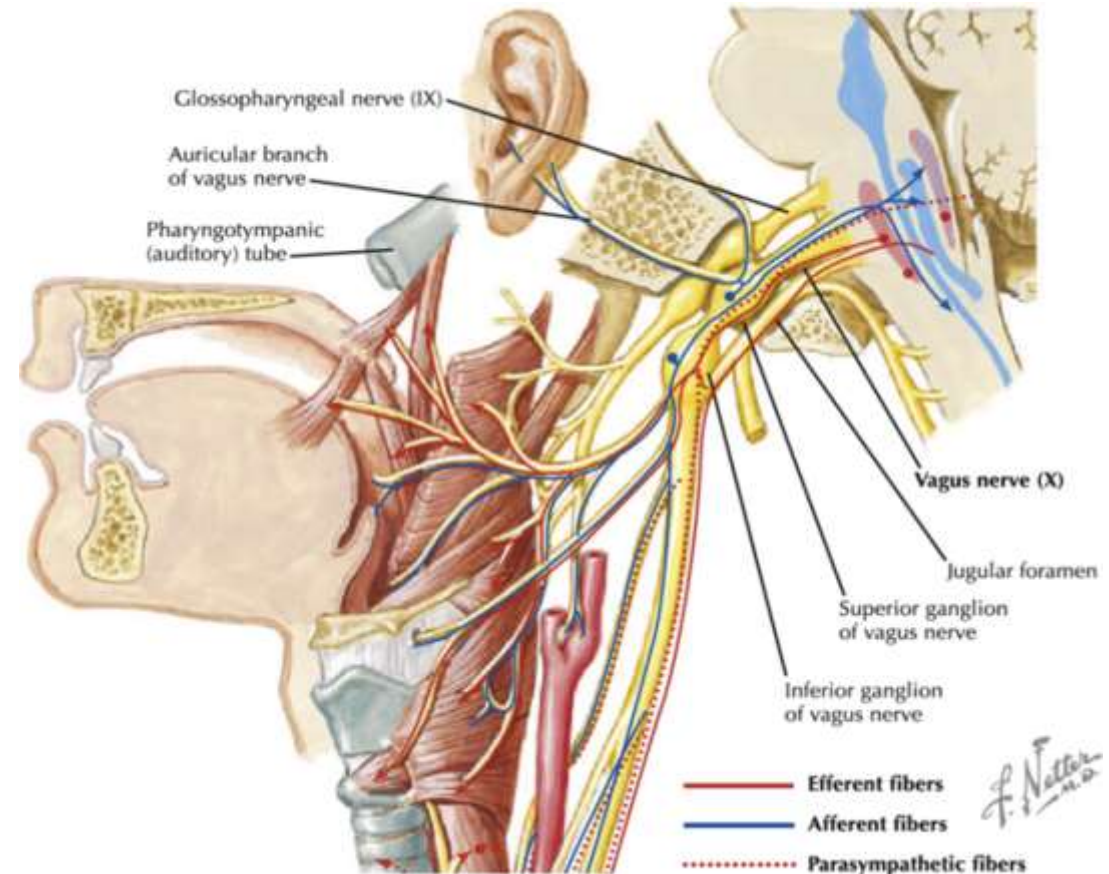
- Лицевого
- Під'язикового
- **Блукаючого**
- Язикоглоткового
- Додаткового



* Виконуючи неврологічне обстеження пацієнта, 22 роки, лікар попросив його відкрити рот і вимовити звук «Аааа», при цьому оцінював, чи симетрично піднімається м'яке піднебіння. Потім лікар доторкнувся ватним тампоном до м'якого піднебіння і у відповідь виник **блювотний рефлекс**, що супроводжується **рухом піднебіння та глотки**.

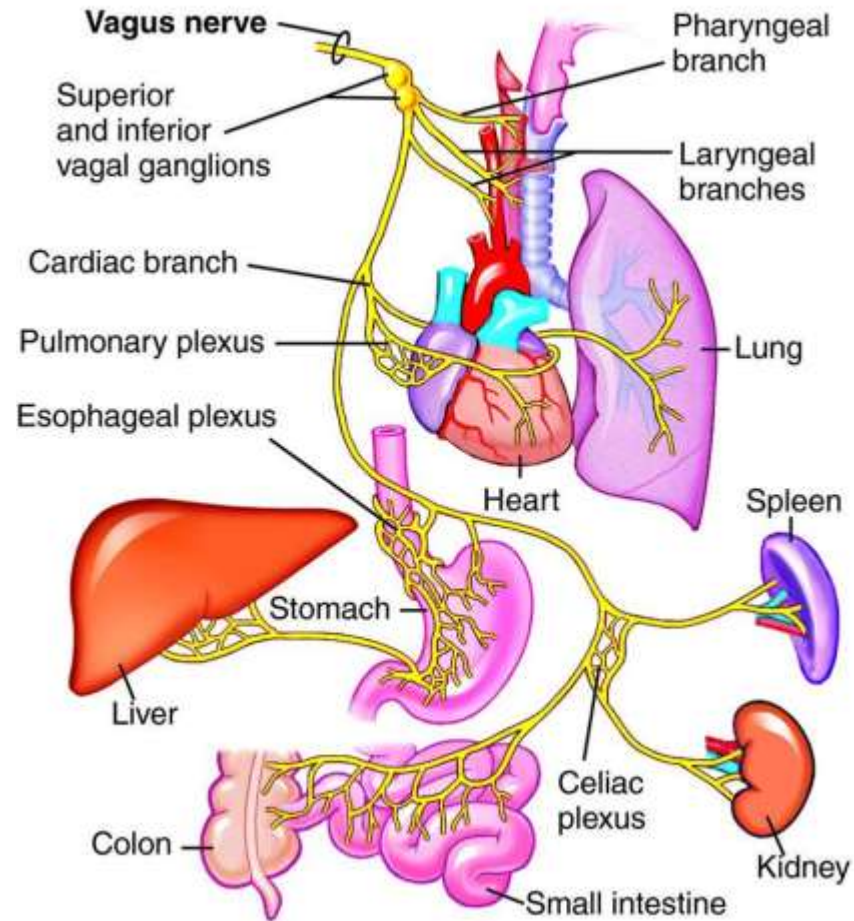
Які черепні нерви досліджував лікар?

- А. 10,11 і 12
- В. **9 і 10**
- С. 5,7 і 9
- D. 7,8 і 9
- Е. 9 і 12



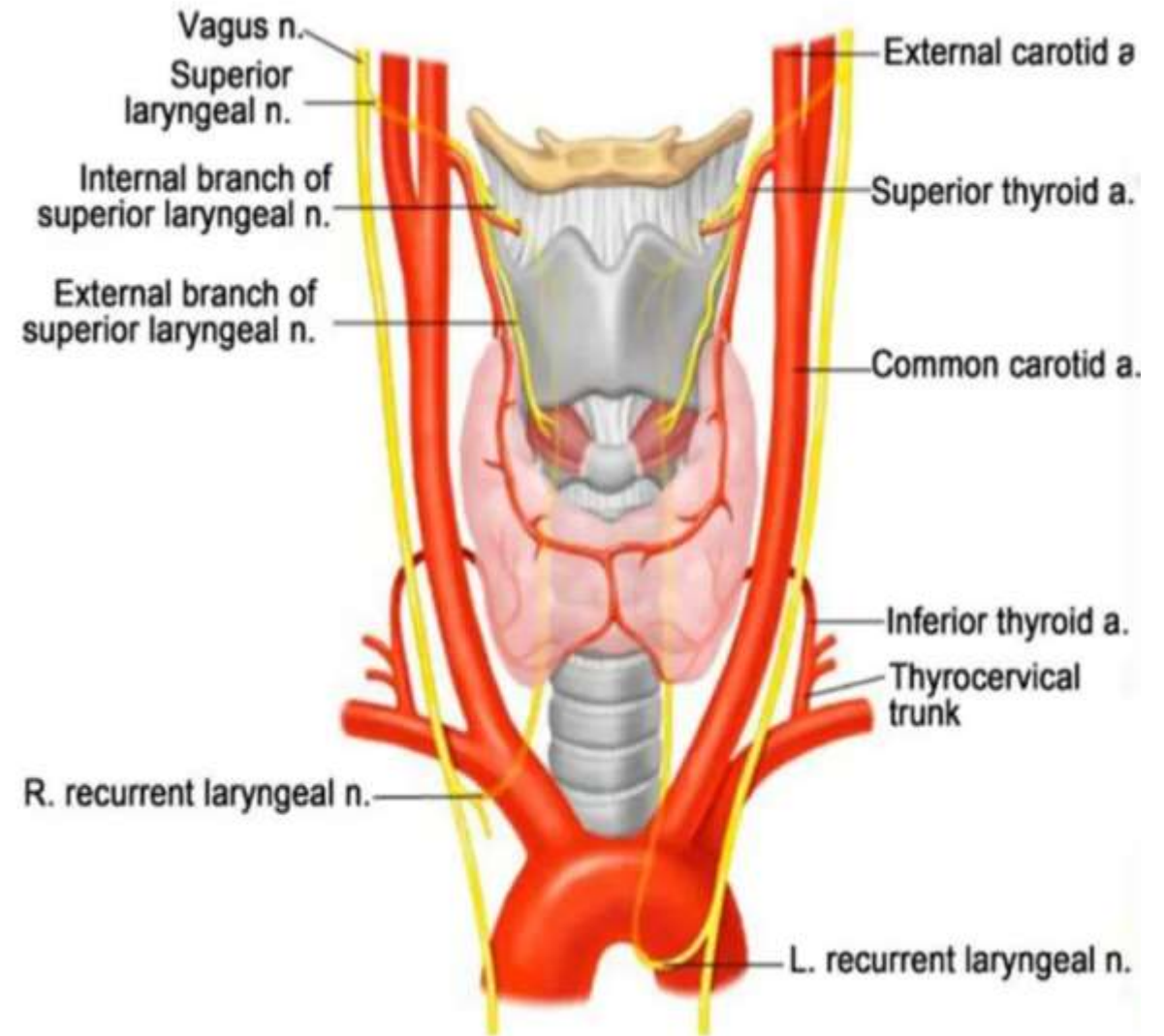
* У хворого порушення **серцевого ритму** й **болі в ділянці серця**. При рентгеноскопичному обстеженні хворого виявлені збільшені лімфатичні вузли кореня легень. Гілки якого нерва, на думку лікаря, здавлюються збільшеними лімфатичними вузлами?

- A. n. splanchnicus major
- B. n. vagus
- C. n. phrenicus
- D. n. intercostalis
- E. n. vertebralis



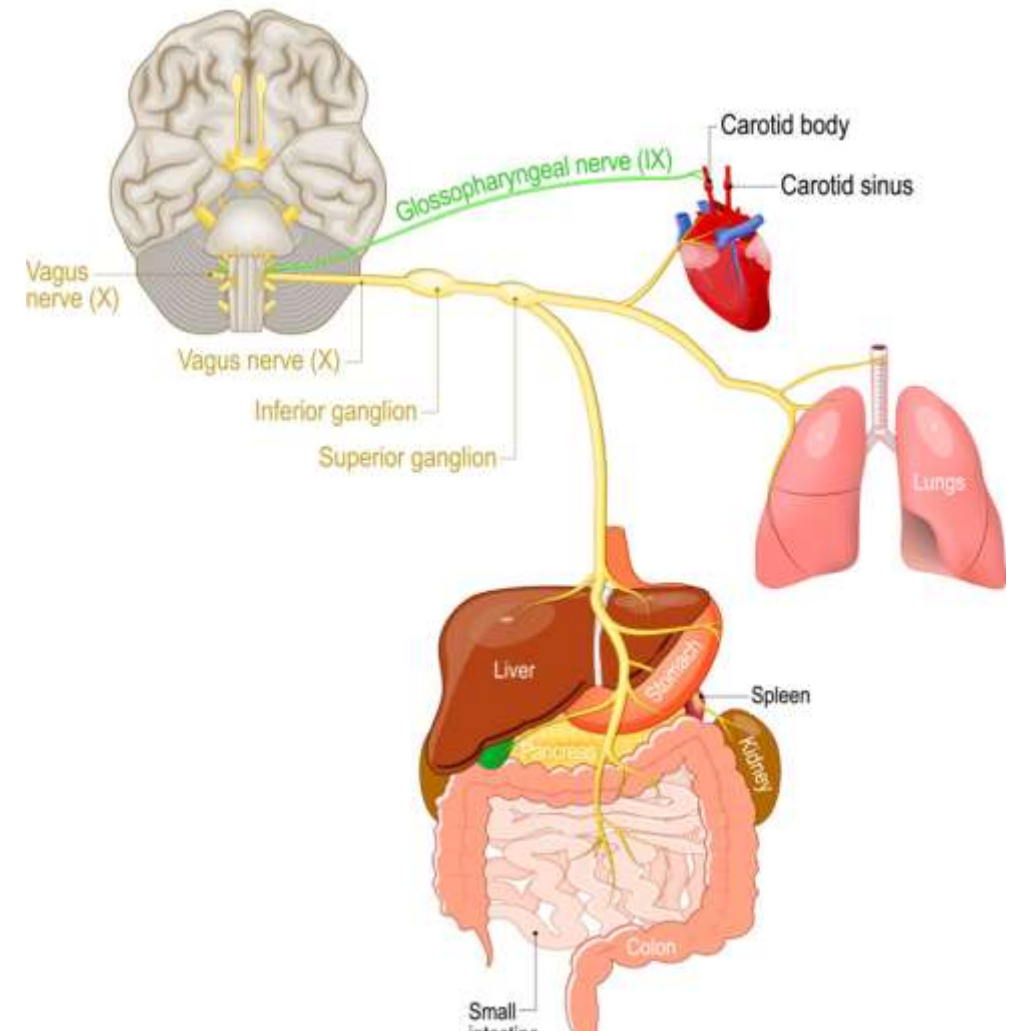
* У пацієнта виявлені порушення **ГОЛОСОУТВОРЕННЯ**, **КОВТАННЯ** (їжа при ковтанні потрапляє в носову порожнину). При ураженні якого черепного нерву зустрічаються такі симптоми?

- A. n. accessorius
- B. n. hypoglossus
- **C. n. vagus**
- D. n. trochlearis
- E. n. trigeminus



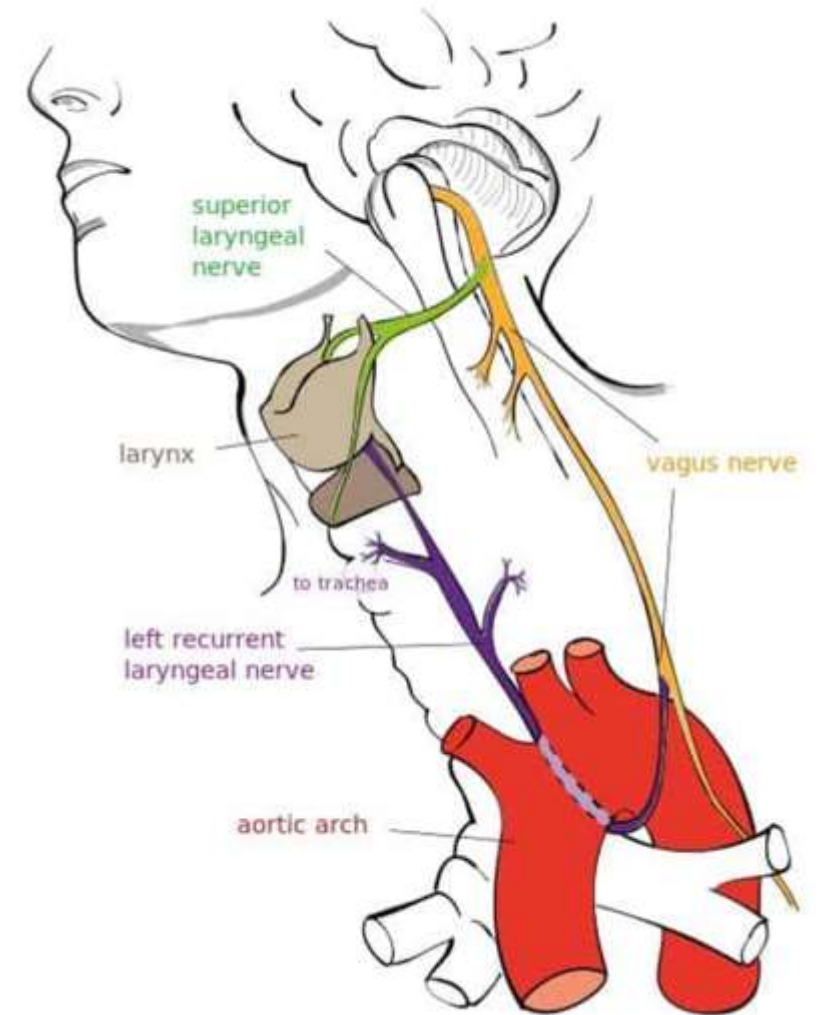
* Після операції на **шлунку** у хворого розвилось ускладнення у вигляді **послаблення його перистальтики, зменшені секреції залоз й ослаблення стискача воротаря**. Який нерв постраждав при оперативному втручанні?

- А. Діафрагмовий
- В. Шлункове вегетативне сплетення
- С. **Блукаючий**
- D. Малий нутряний нерв
- E. Великий нутряний нерв



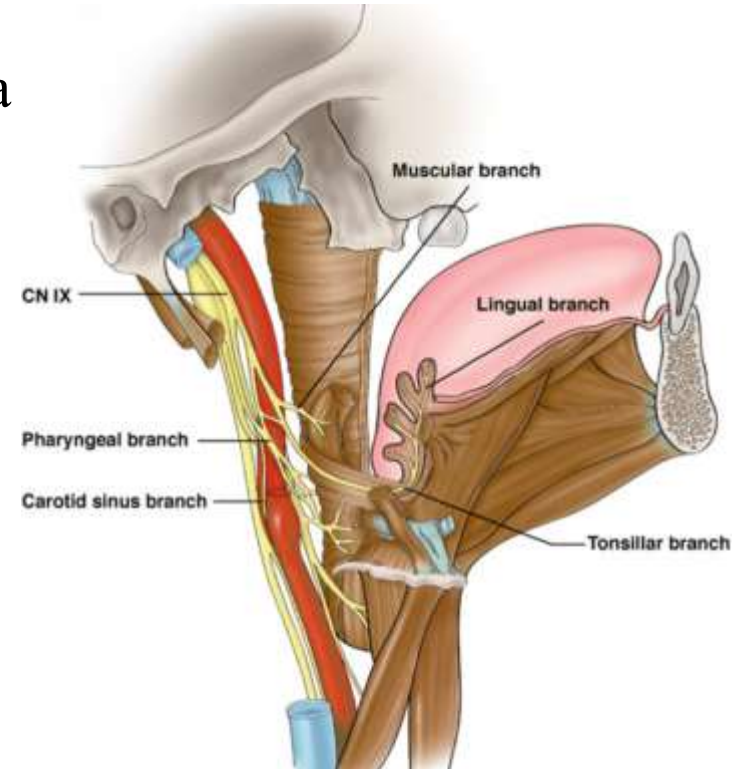
* Хворому проведено субтотальну субфасціальну **резекцію щитоподібної залози**. У післяопераційному періоді тривалий час зберігається **охриплість голосу**. Який нерв пошкоджений у ході операції?

- **Поворотний гортанний нерв**
- Під'язиковий
- Верхній гортанний
- Нижньощелепний
- Верхньощелепний



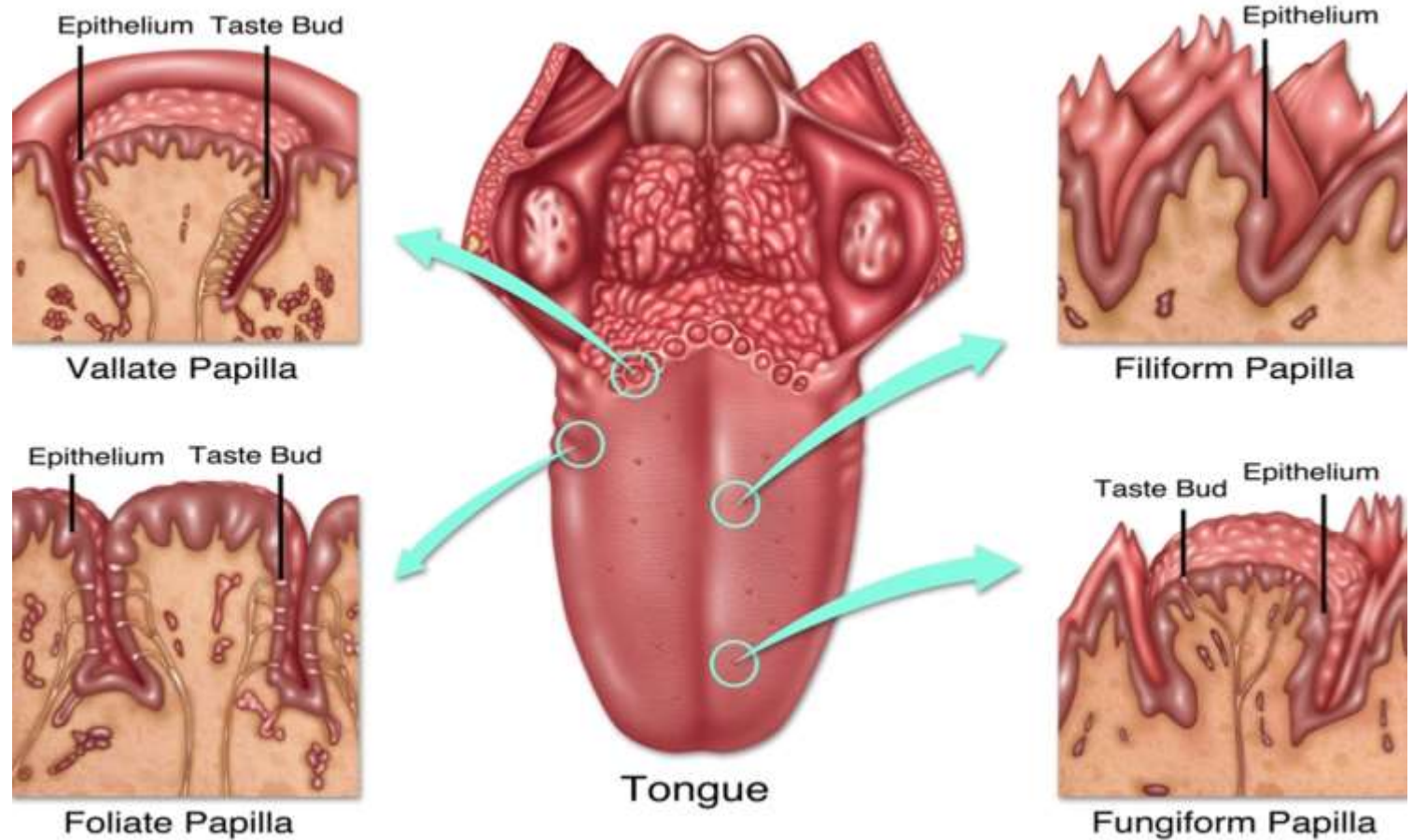
*У відділення щелепно-лицевої хірургії прийнято жінку, 70 років, з гнійним запаленням лімфатичних вузлів, що оточують ротову частину глотки. Запалення ускладнилося ураженням язикових гілок **язикоглоткового нерва**, що призвело до порушенням **іннервації язика**. Який вид іннервації та якої частини язика порушився?

- А. Смакова іннервація слизової оболонки передніх двох третин язика
- В. Рухова іннервація власних м'язів язика
- **С. Смакова, дотикова, температурна і больова іннервація задньої третини язика.**
- D. Дотикова, температурна і больова іннервація передніх двох третин язика
- E. Рухова іннервація скелетних м'язів язика



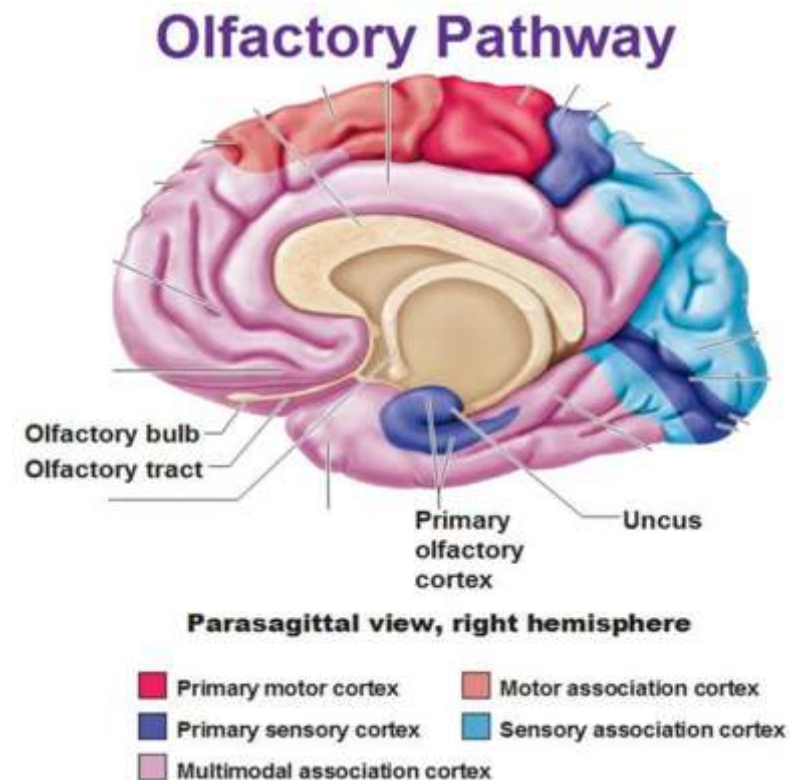
У хворого порушено відчуття **смаку**. При цьому тактильна, больова і температурна чутливість язика зберігається. Які сосочки язика **не** є **смаковими**?

- A. Валикоподібні
- B. Грибоподібні
- C. Листоподібні
- D. Ниткоподібні
- E. Усі



* Хворий, 82 роки, скаржитися на втрату **смакової чутливості**.
Обстеження встановило **кіркову локалізацію** патологічного процесу.
Де саме?

- А. Підмозолисте поле і поясна звивина
- В. Гачок і гіпокамп (морський коник)
- С. Нижня лобова звивина і підмозолисте поле
- Д. Кутова звивина і звивина морського коника
- Е. Гачок і нижня ділянка прецентральної звивини**



* У хворого порушено відчуття **гіркового смаку**. Які сосочки язика уражені?

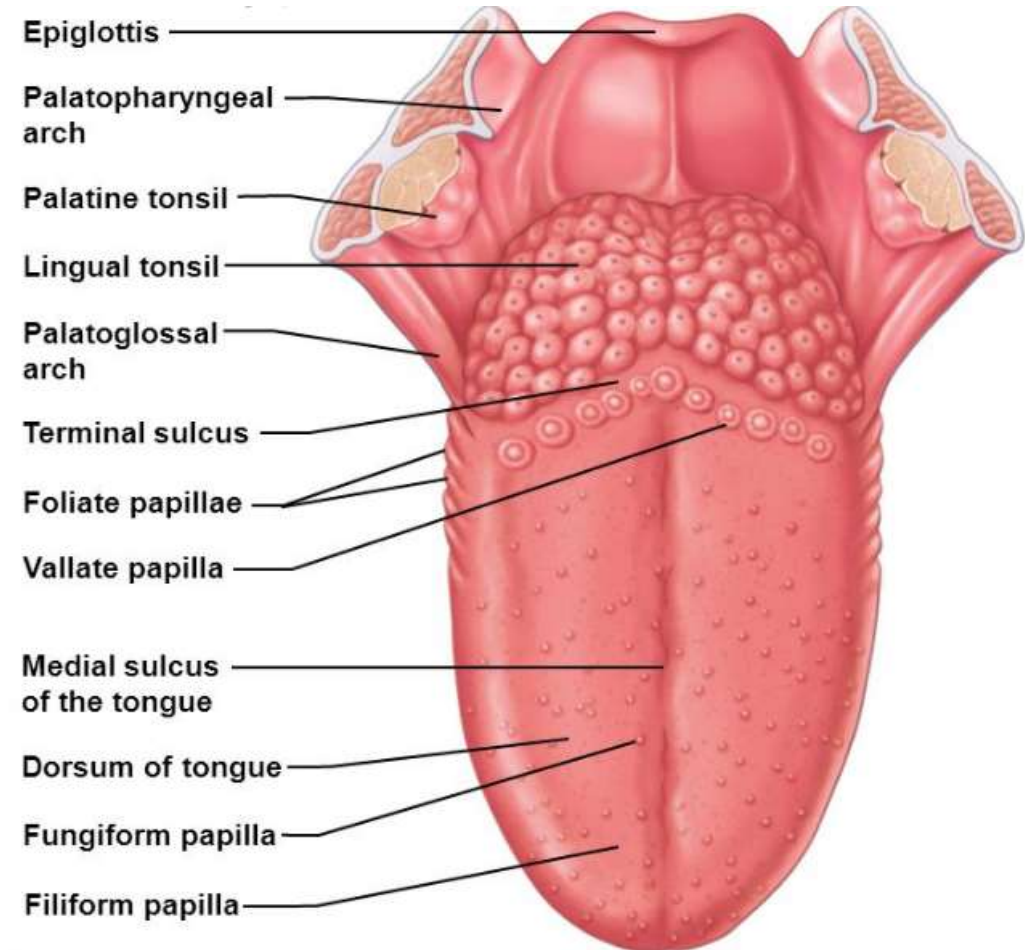
A. Papillae vallatae

B. Papillae conicae

C. Papillae fungiformes

D. Papillae filiformes

E. Papillae foliatae



* У хворого порушена **больова** та **температурна чутливість** язика. Які **сосочки** уражені?

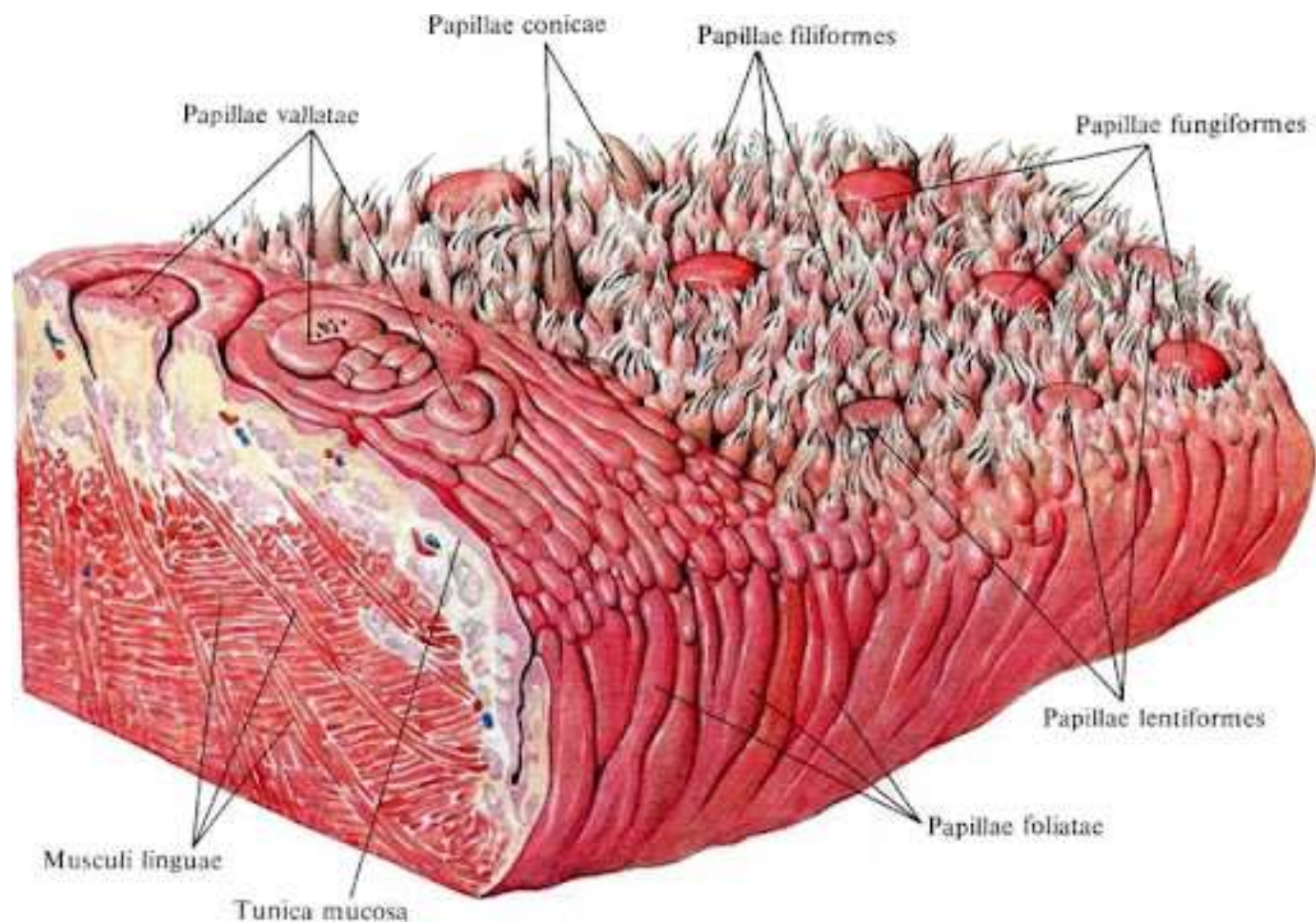
А. Грибоподібні, листоподібні, жолобуваті

В. Листоподібні, жолобуваті

С. Грибоподібні

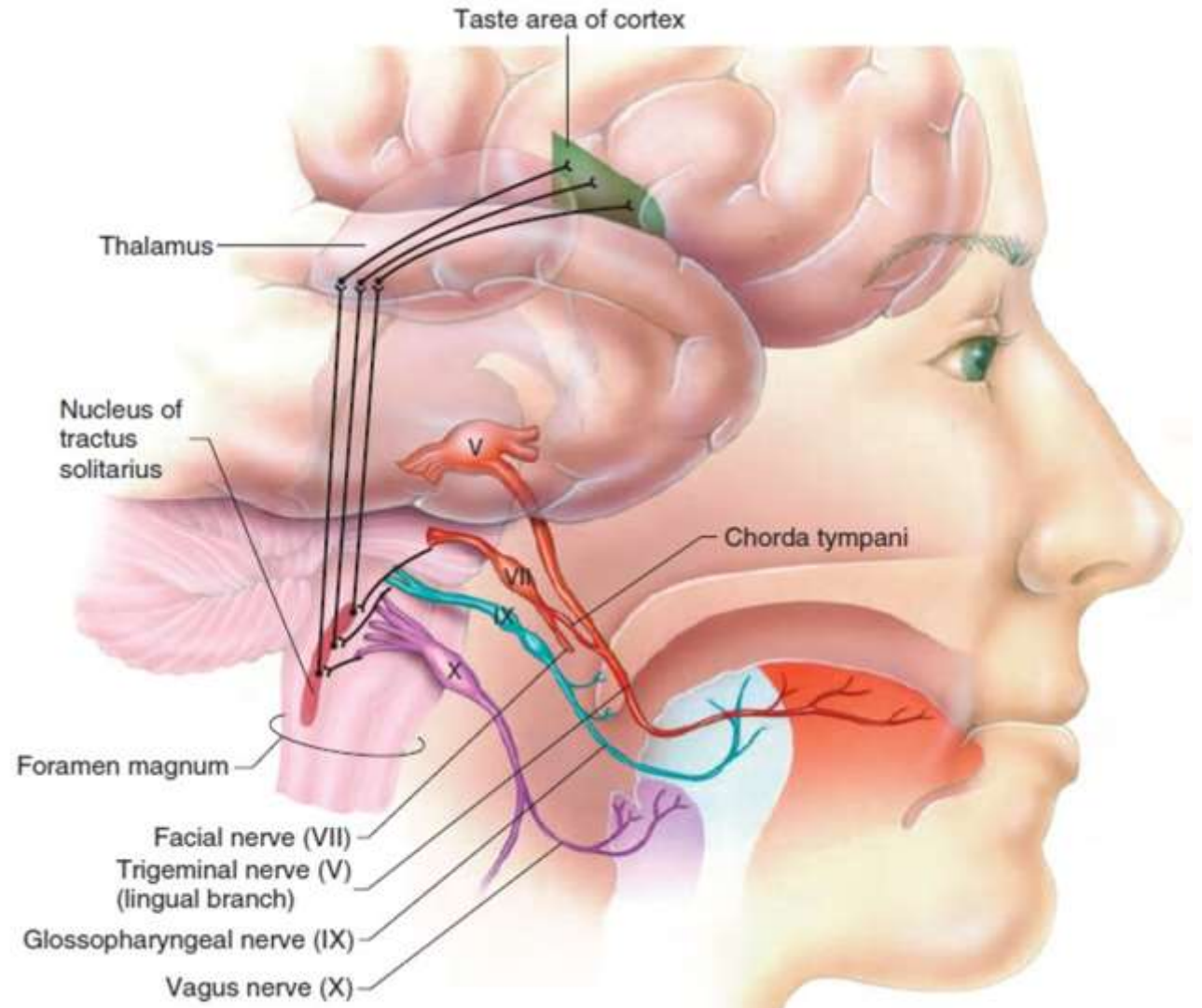
Д. Жолобуваті

Е. Листоподібні



*Жінка звернулася до лікаря зі скаргами на порушення **смакової чутливості язика**.
Пошкодження якого ядра довгастого мозку могло викликати ці розлади?

- A. Подвійного ядра
- B. Нижнього слиновидільного
- C. Дорсального ядра блукаючого нерва
- D. **Ядра одинокого шляху**
- E. Під'язикового нерва



* До лікаря звернувся хворий з опіком слизової оболонки порожнини рота, в результаті якого була порушена **загальна і смакова чутливість**. Перерахуйте **смакові сосочки** язика, які можуть бути пошкоджені при опіку.

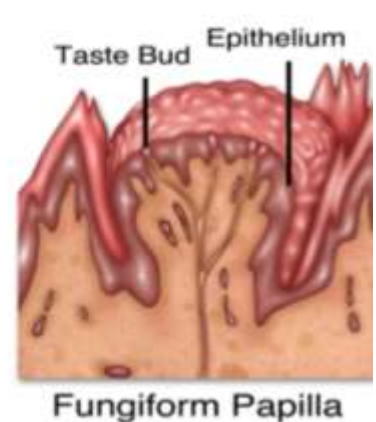
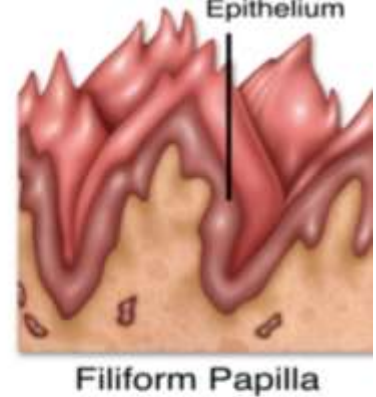
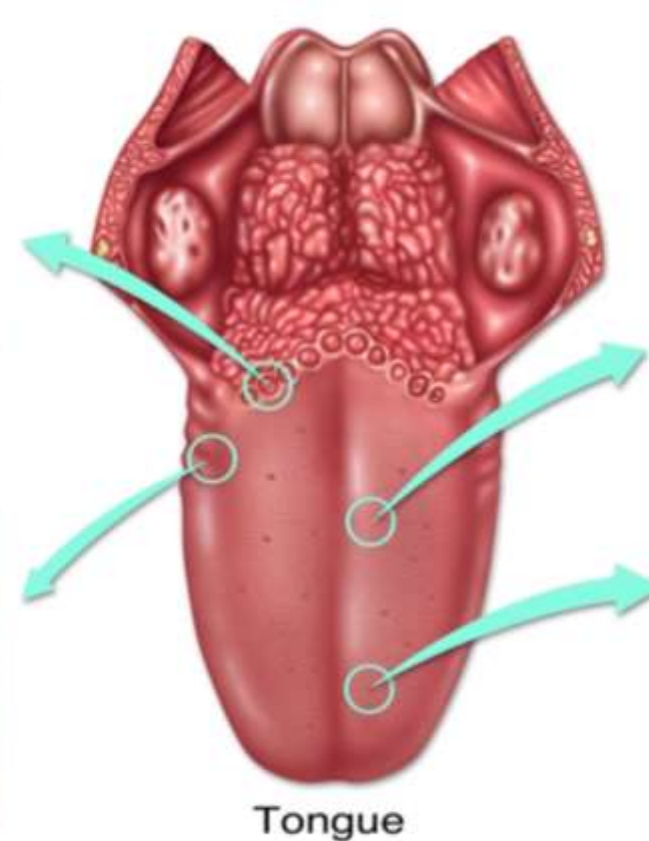
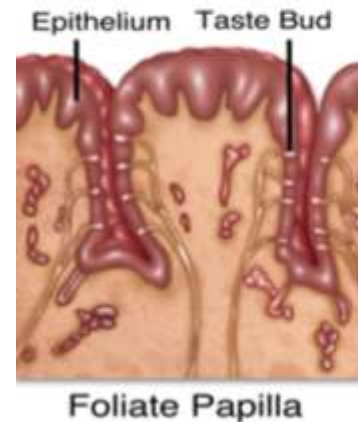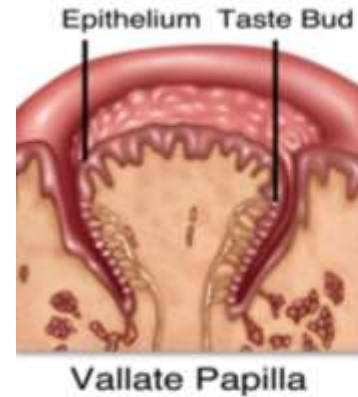
А. Грибоподібні, листоподібні, жолобуваті

В. Листоподібні, жолобуваті

С. Грибоподібні

Д. Жолобуваті

Е. Листоподібні



* У хворого спостерігаються погіршення відчуття **смаку** в **передній 2/3** частині **язика**. Функція якого **нерва** порушена?

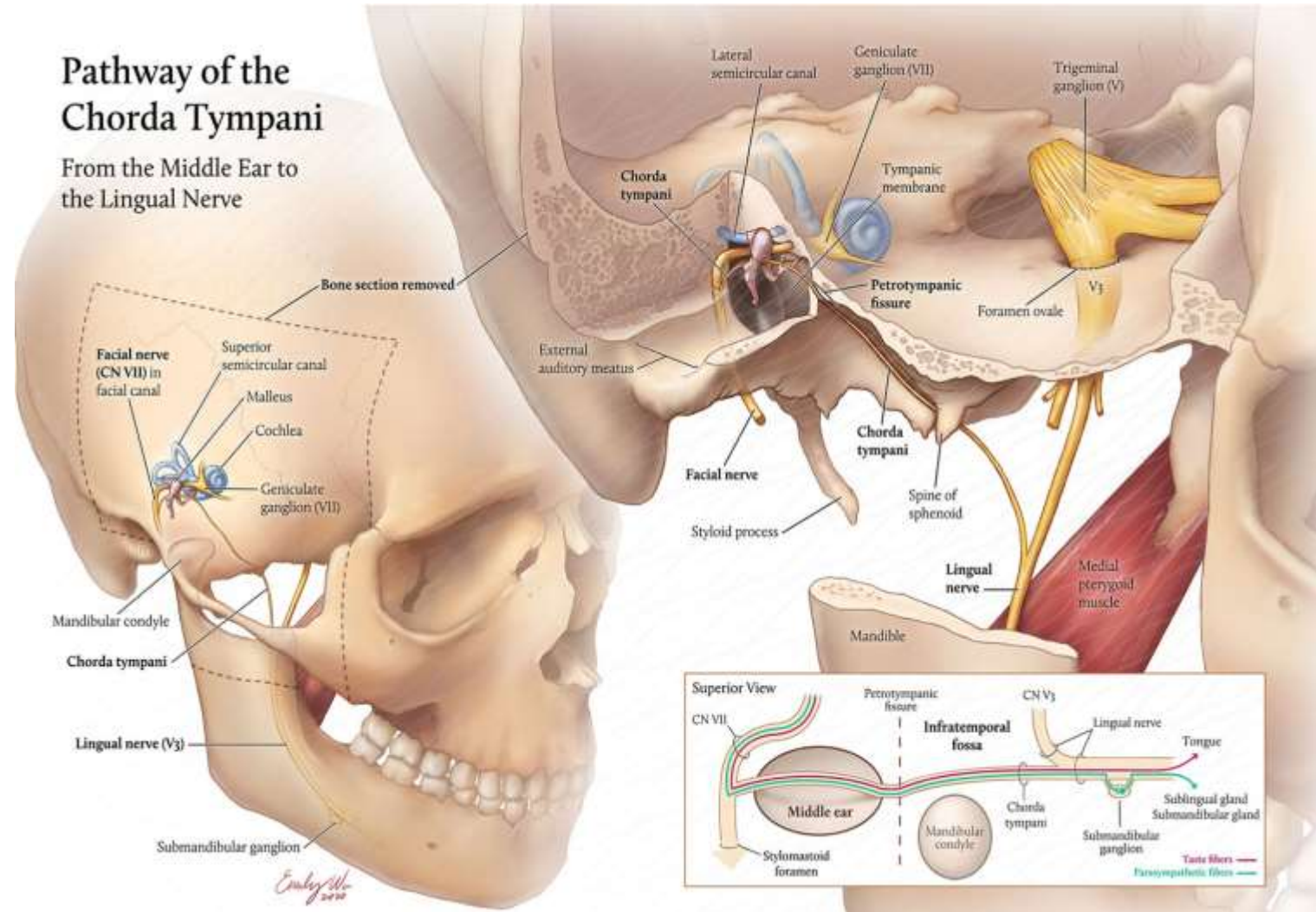
A. Язикового нерва

B. Барабанної струни

C. Нижнього коміркового нерва

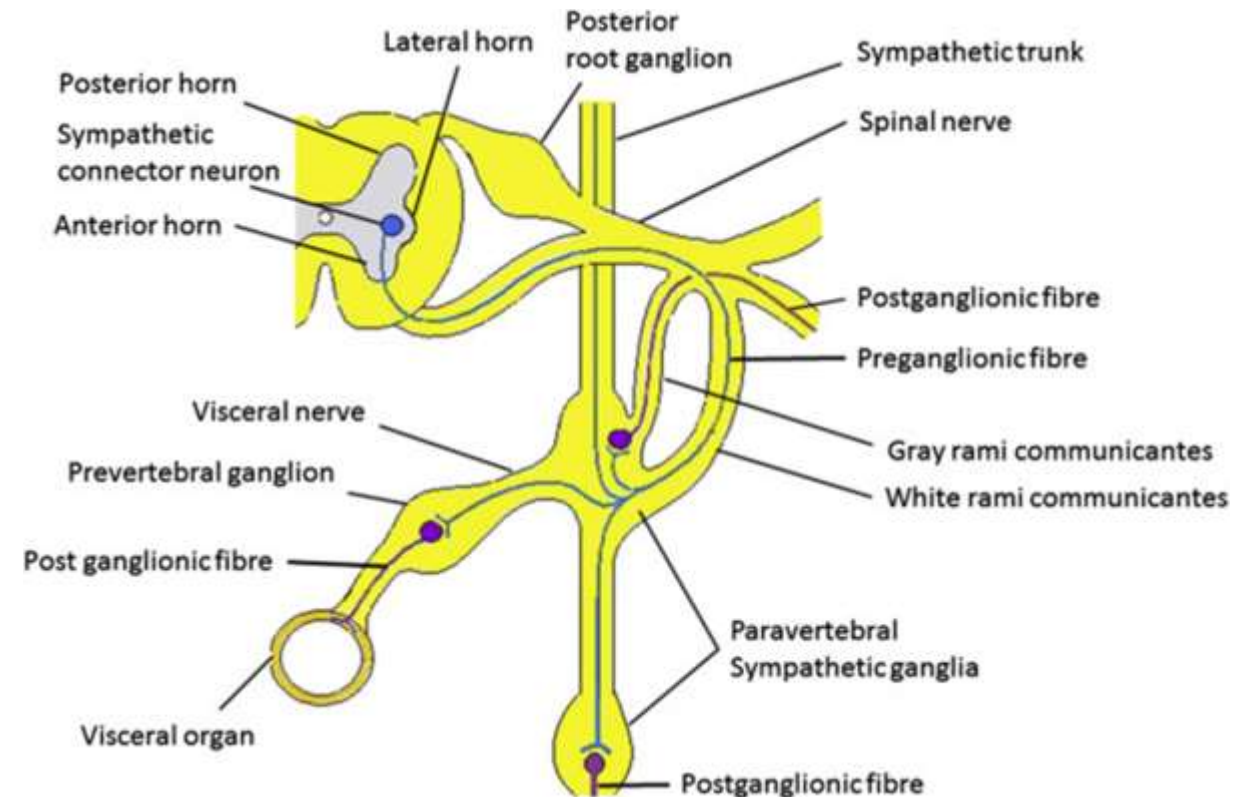
D. Великого кам'янистого нерва

E. Малого кам'янистого нерва



* При введенні під шкіру 1 міліграма **атропіну** у досліджуваного через 5-10 хв. з'явилася **сухість у роті, розширення зіниць, прискорення пульсу**. Робота яких структур ВНС дає таку симптоматику?

- A. Парасимпатичних центрів у головному мозку.
- B. Симпатичних центрів у спинному мозку.
- C. **Симпатичних закінчень.**
- D. Парасимпатичних закінчень.
- E. Черевного сплетення.



* У хворого посилена секреція привушної слинної залози. З подразненням якого ядра можна це пов'язати?

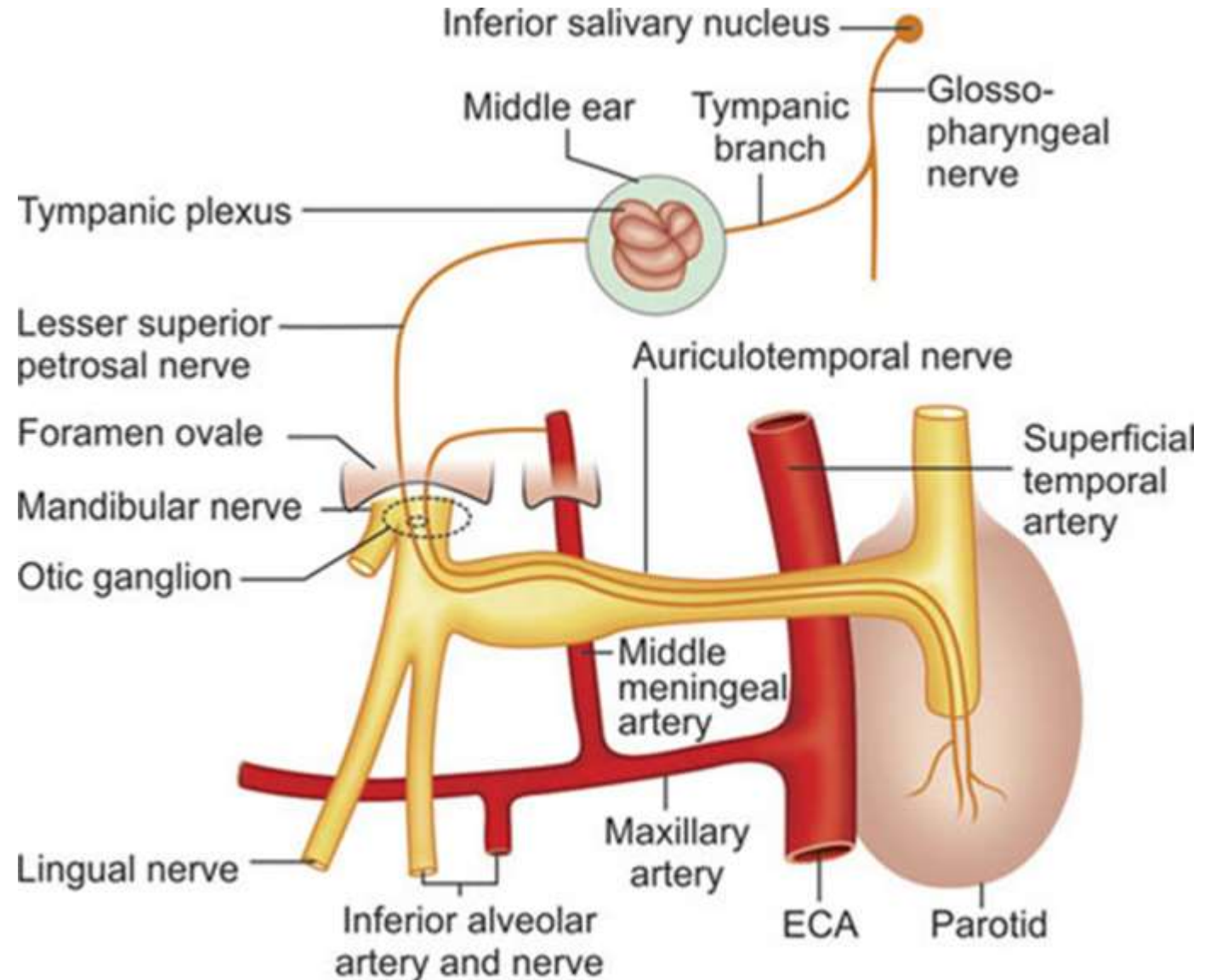
Nucleus salivatorius inferior

Nucleus solitarius

Nucleus salivatorius superior

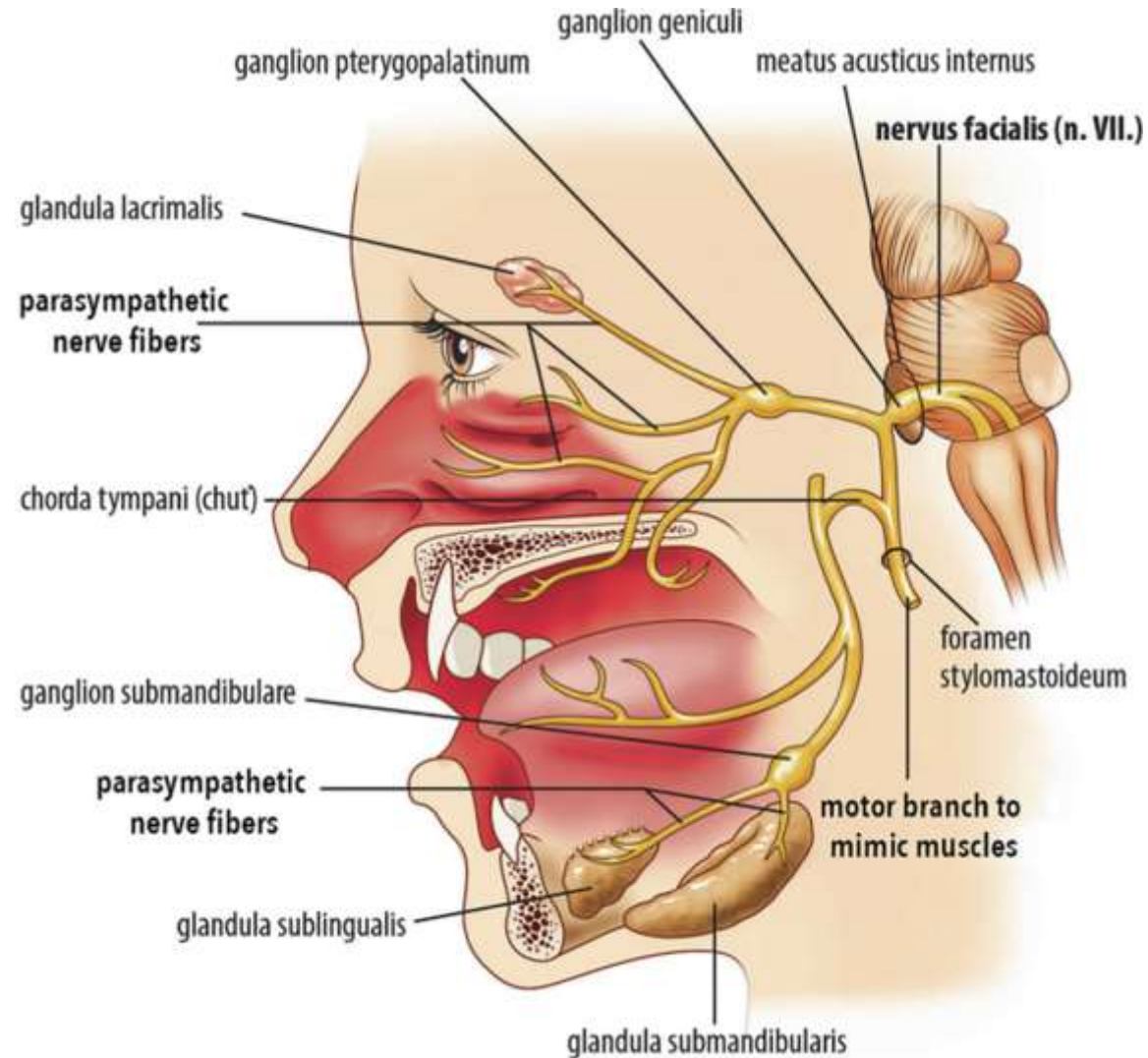
Nucleus ambiguus

Nucleus dorsalis n. vagi



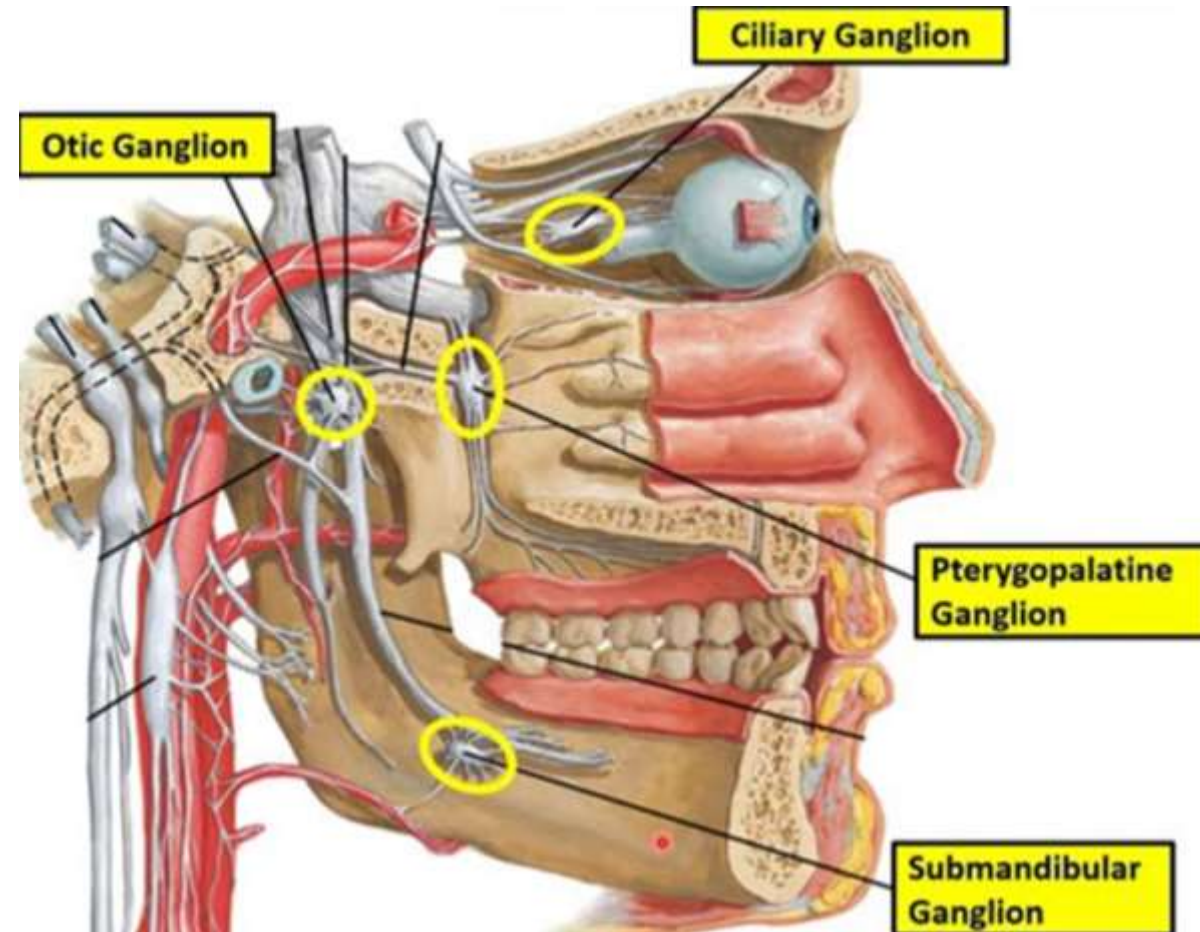
* У хворого після перенесеного застудного захворювання порушилося **сльозовиділення**. Який вегетативний вузол найбільше при цьому постраждав?

- A. G. sublinguale.
- B. **G. pterygopalatinum.**
- C. G. oticum.
- D. G. submandibulare.
- E. G. ciliare.



* У хворого з гнійним ураженням зовнішнього слухового ходу запалення розповсюдилось на один з вегетативних вузлів голови, що викликало порушення слиновиділення привушною залозою, на який вегетативний вузол перейшло запалення?

- A. G. ciliare.
- B. **G. oticum.**
- C. G. pterygopalatinum.
- D. G. submandibulare.
- E. G. sublinguale.



* У хворого при обстеженні виявлено зміну секреторної функції **привушної залози**, що пов'язано з патологією нерва:

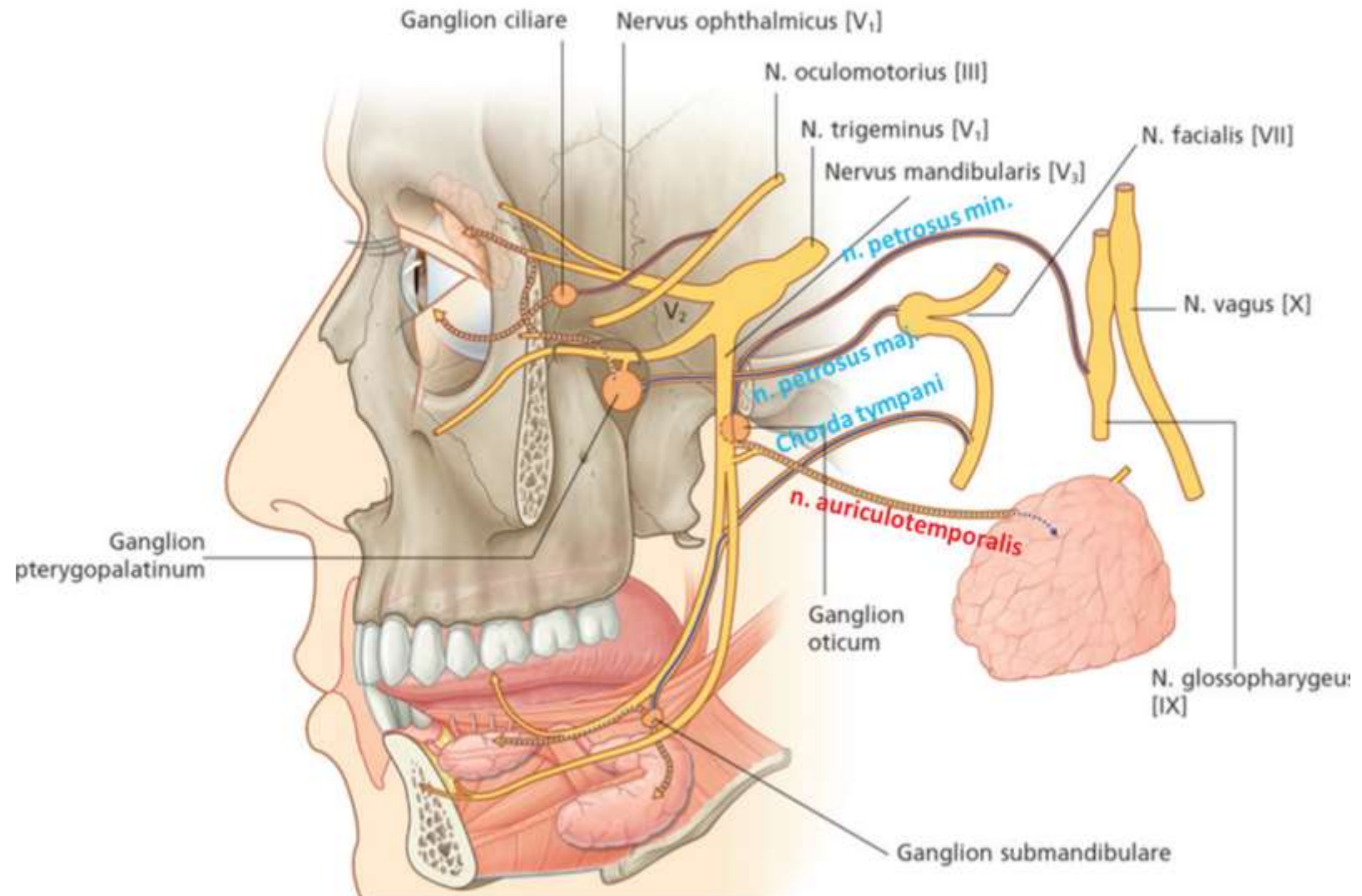
N. facialis

N. auriculotemporalis

N. lingualis

N. buccalis

N. petrosus major



* У хворого на ботулізм порушена секреція слинних і слюзових залоз, що призводить до різкої **сухості слизових оболонок**, виникають кератити, **фарингіти**, **глосити**. Волокна якого парасимпатичного вегетативного вузла іннервують залози носової порожнини, піднебіння, слюзової залози?

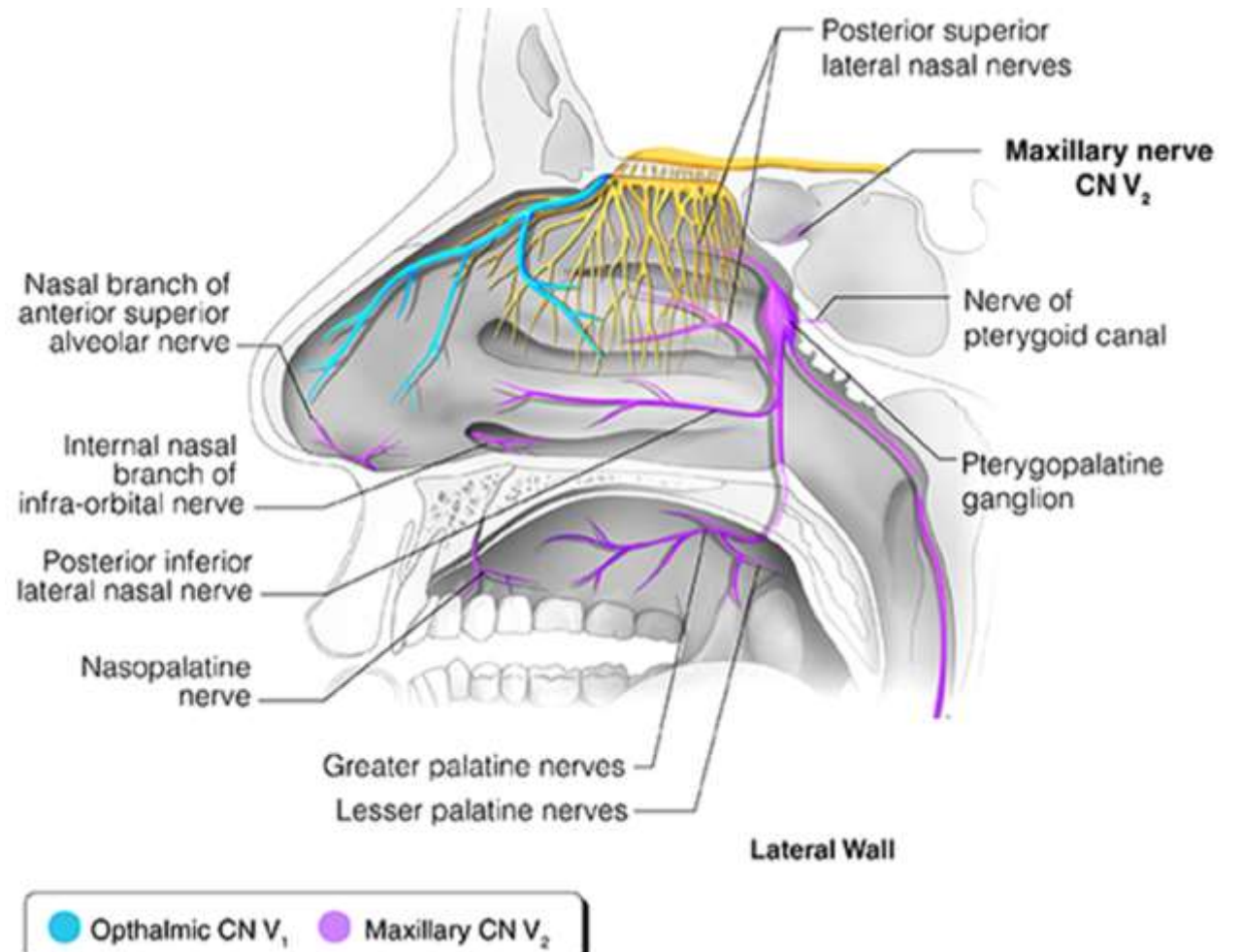
A. **G. pterygopalatinum.**

B. G. oticum.

C. G. sublinguale.

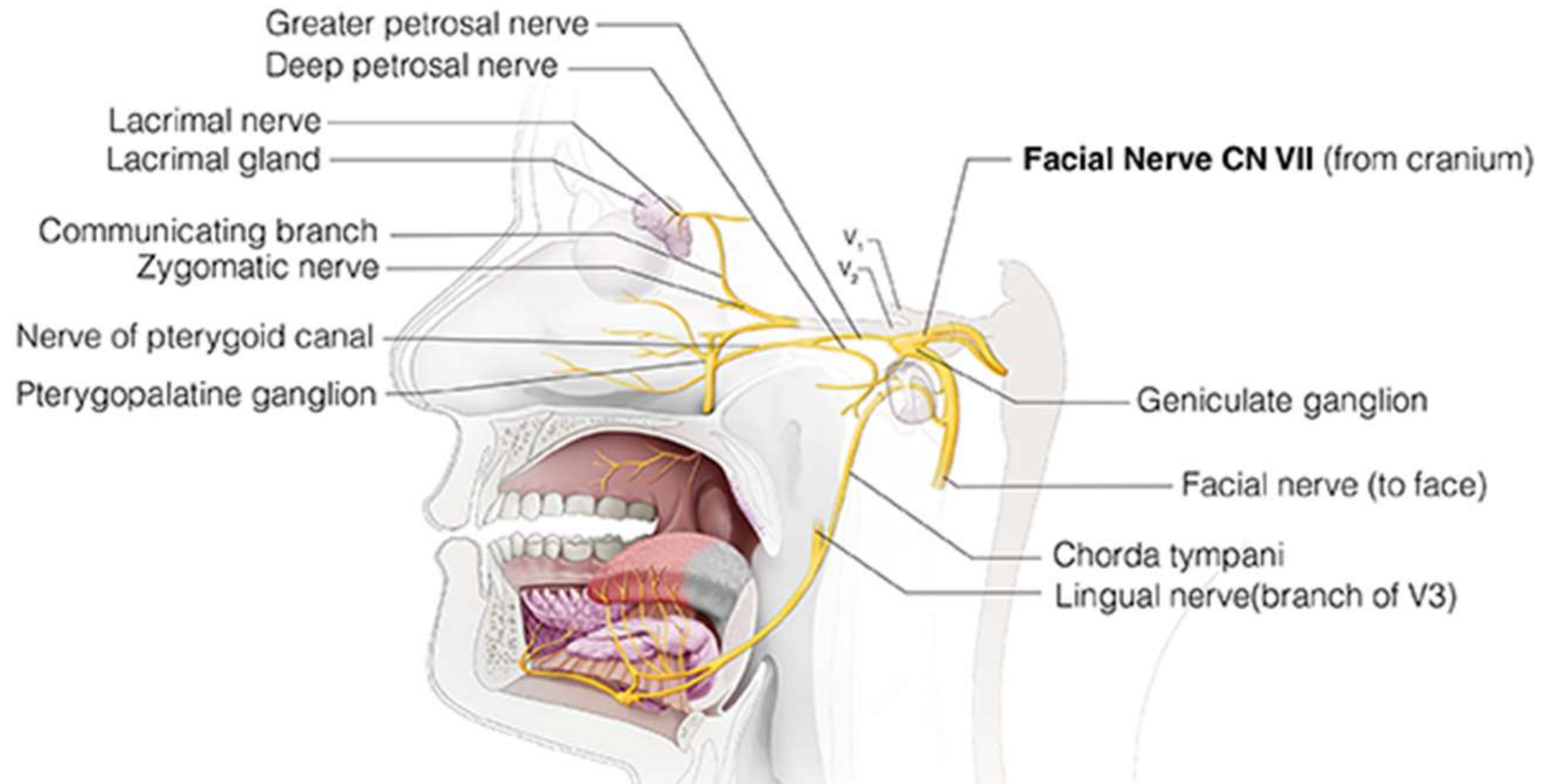
D. G. submandibulare.

E. G. ciliare.



* У хворого злякїсна пухлина пїднїжнїощелепнїї залози. Клінічно: **сухїсть** в **ротовїй порожнинї**, **атрофїя** слизовїї оболонки в ділянках **caruncula** і **plica sublingualis**. Можливо порушення вегетативнїї їнервацїї з боку **ganglion sublinguale** et **ganglion submandibulare**. Волокна якого нерва утворюють radix parasymphathica ganglion sublinguale?

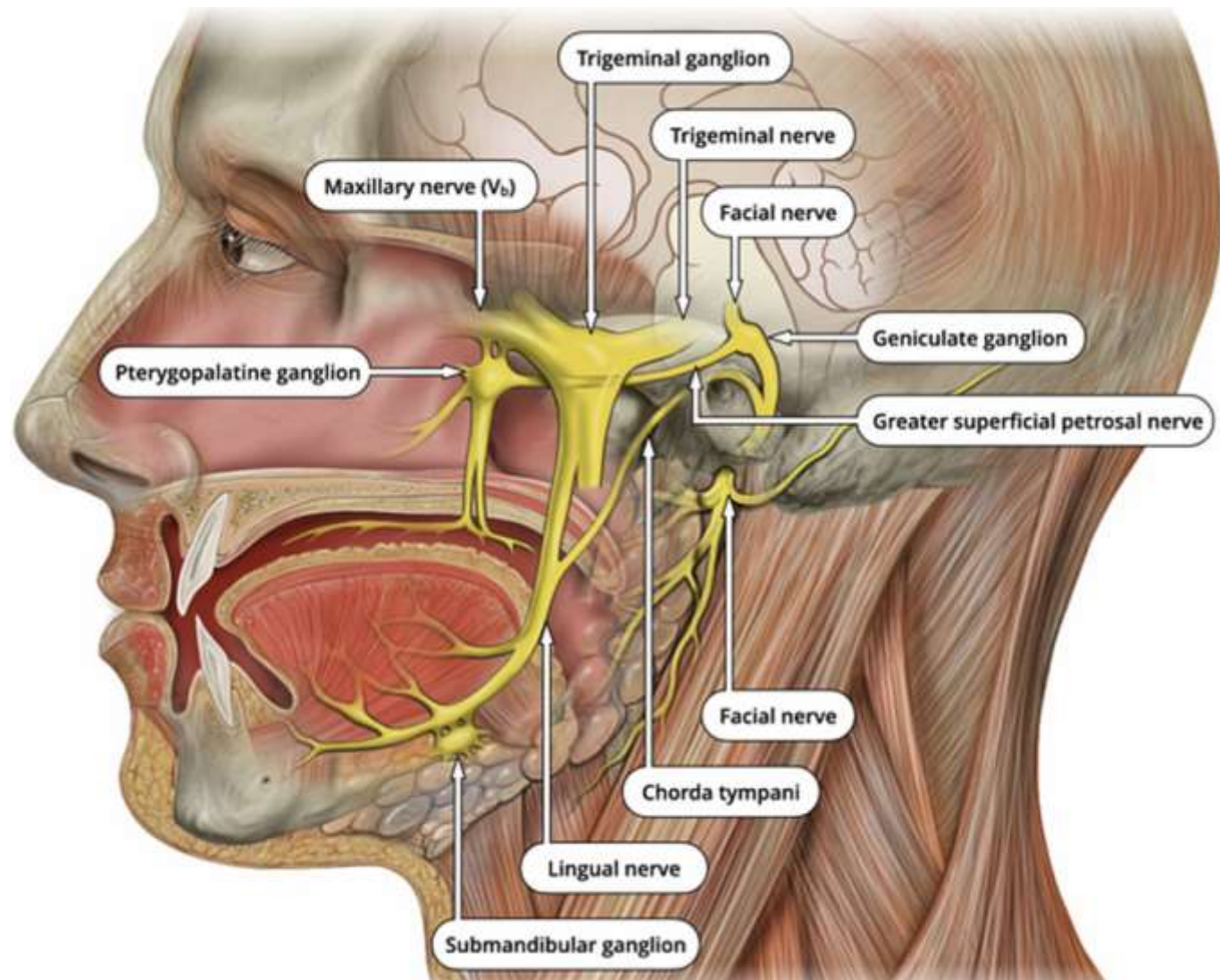
- A. N. petrosus profundus.
- B. N. petrosus major.
- C. **Chorda tympani.**
- D. N. petrosus minor.
- E. R. buccalis.



* У хворого після застуди виникло порушення **виділення слюзи**.

Який вегетативний вузол найбільше при цьому постраждав?

- A. Вушний
- B. Війчастий
- C. Крилопіднебінний
- D. Піднижньощепепний
- E. Під'язиковий



* У хворого параліч очних м'язів, різний розмір зіниць, біль по ходу трійчастого нерва. Аневризму (розширення) якого **ВЕНОЗНОГО синуса** можна припустити?

- A. Sinus petrosus superior
- B. Sinus transversus
- C. Sinus sagittalis superior
- D. **Sinus cavernosus**
- E. Sinus occipitalis

