

Під час обстеження, у хворого виявлено абсцес **крило-піднебінної ямки**. Куди може розповсюдитись інфекція при несвоєчасному наданні медичної допомоги?





A. Орбіту.

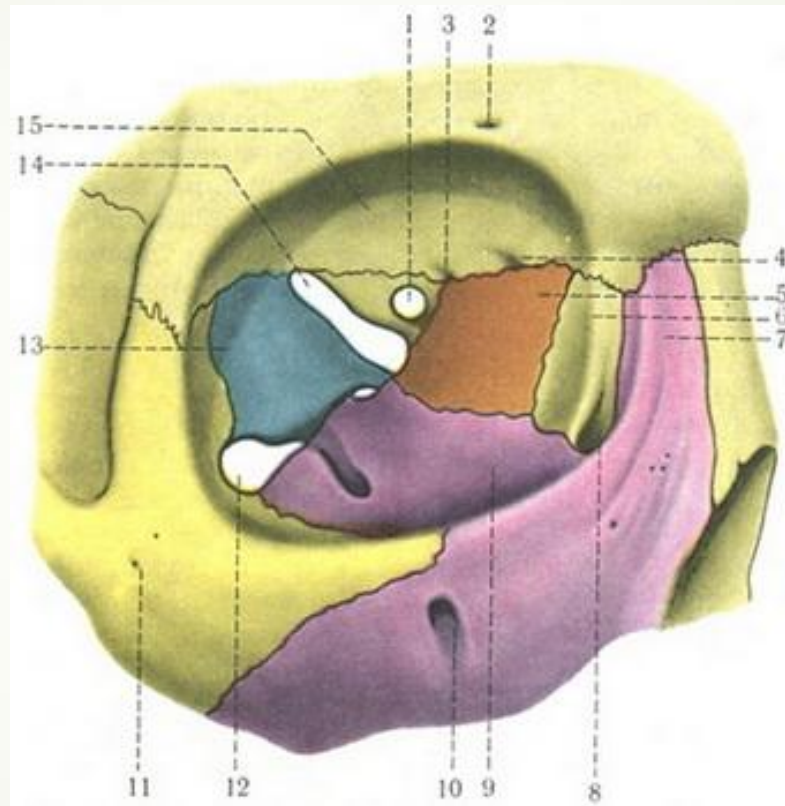
B. Міжкрилоподібний простір

C. Лобову пазуху

D. Підапоневротичний скроневий простір


E. Барабанну порожнину

# Відповідь А. Орбіту

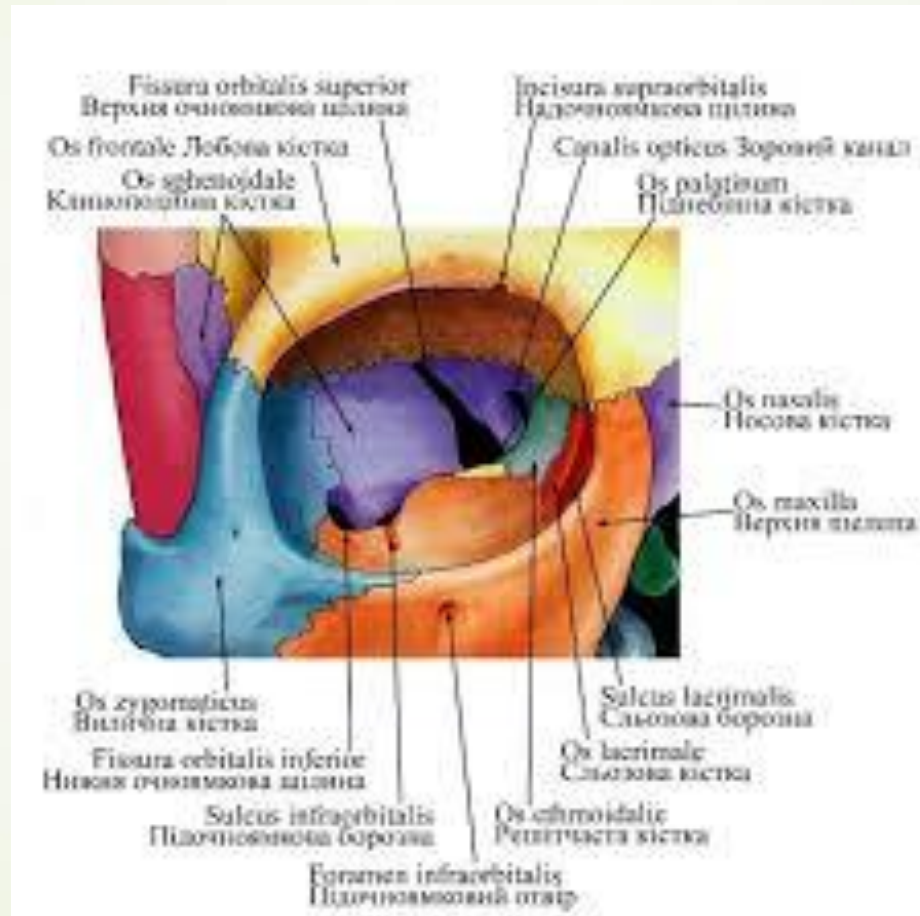




Після травми ока виникло нагноєння м'яких тканин орбіти.  
Через який анатомічний **утвір** гнійний процес може  
поширитись у **крило-піднебінну ямку?**





- 
- A. Через верхню очноямкову щілину
  - B. Через круглий отвір
  - C. Через клино-піднебінний отвір
  - D. Через нижню очноямкову щілину
  - E. Через вилично-очноямковий отвір

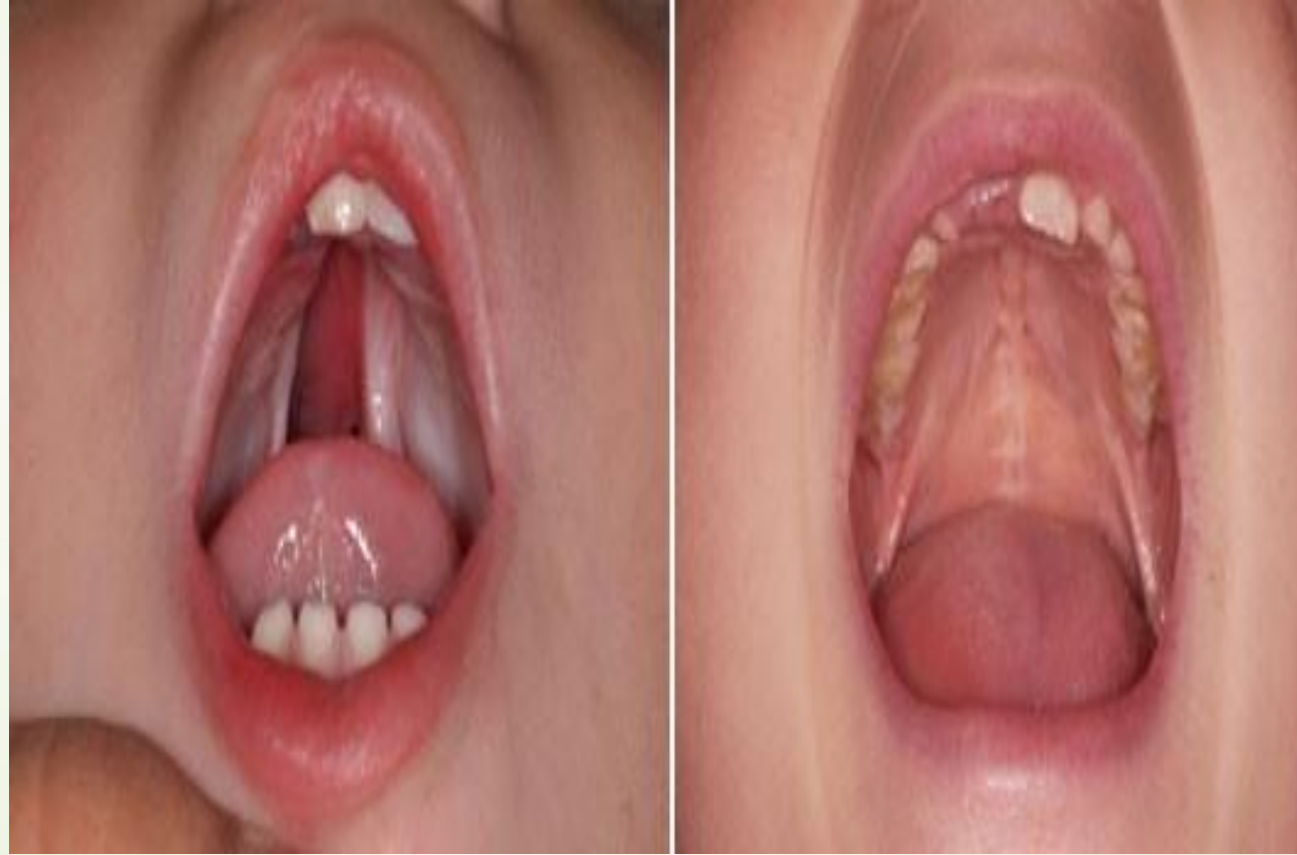# Відповідь D. Через нижню очноямкову щілину






- 
- 
- Під час огляду плода виявлено **розщеплення твердого піднебіння**. Встановіть імовірний діагноз вродженої вади обличчя.

- 
- 
- А.Палатосхізис
  - В.Хейлосхізис
  - С.Макростомія
  - D.Мікрогнатія
  - Е.Гіпертелорізм

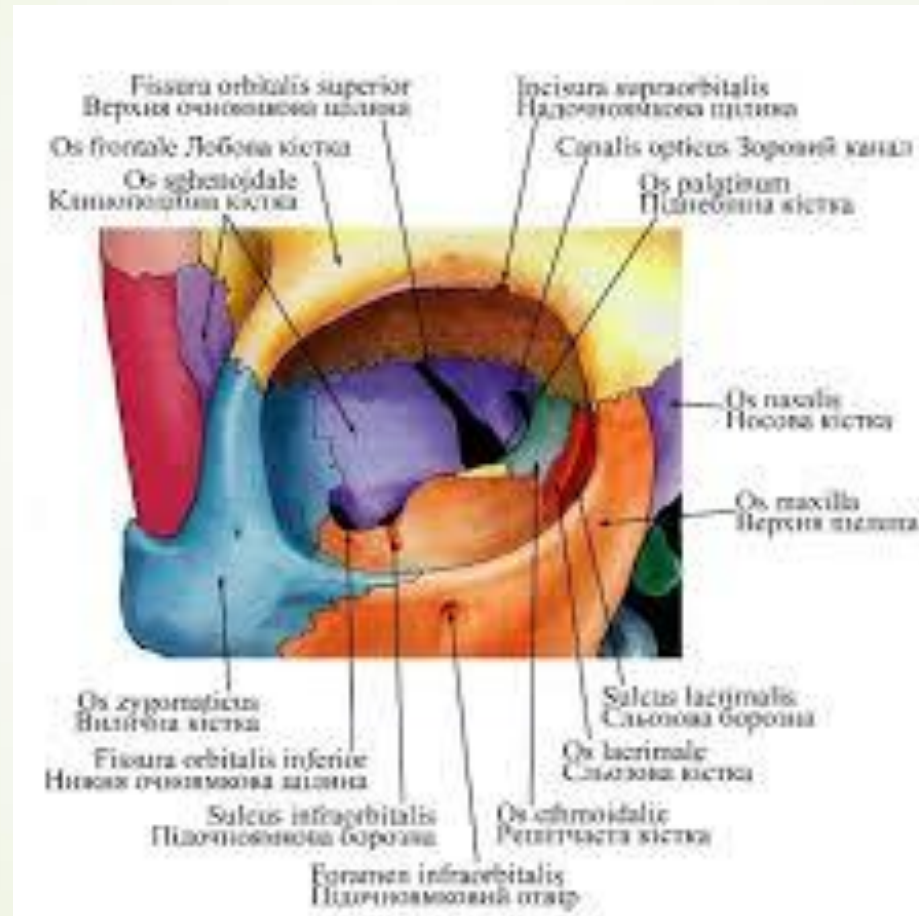
## ▶ А.Палатосхізис






- 
- У хворого спостерігається запальний процес **нижньої стінки очної ямки**. Крізь яке анатомічне утворення можливо розповсюдження запального процесу до **крило-піднебінної ямки**?

- 
- 
- А.Верхня очноямкова щілина
  - В.Надочноямкова вирізка
  - С.Нижня очноямкова щілина
  - D.Зоровий канал
  - Е.Задні решітчасті отвори

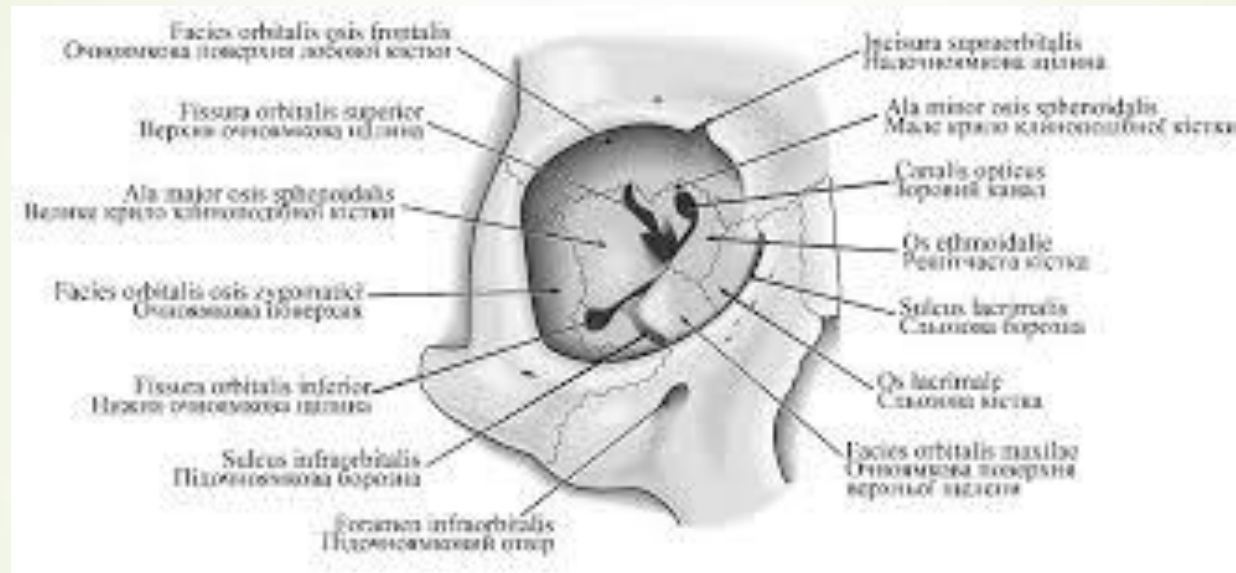
## ■ С. Нижня очноямкова щілина



- 
- ▶ Пацієнт звернувся до лікаря через нагноєння м'яких тканин **орбіти**. Крізь який анатомічний отвір гнійний процес може поширитися у **середню черепну ямку**?

- 
- 
- А. Вилично-очноямковий отвір
  - В. Передній решітчастий отвір
  - С. Нижню очноямкову щілину
  - D. Верхню очноямкову щілину
  - Е. Задній решітчастий отвір

## ► D. Верхню очноямкову щілину



Purulence of orbit soft tissues took place after an **eye's** trauma. Through what anatomical formation can the purulent process spread to the **middle cranial fossa**?





A. Through the superior orbital fissure

B. Through the anterior ethmoidal  
foramen

C. Through the posterior ethmoidal  
foramen


D. Through the inferior orbital fissure

E. Through the zygomaticoorbital  
foramen






A. Through the superior orbital fissure



During a meal **milk** gets into the **nasal cavity** of a newborn child. What is the probable cause of this pathology?





A. Cleft clip

B. Nasal septum deviation to the right

C. Basal skull fracture


D. Cleft palate

E. Nasal septum deviation to the left

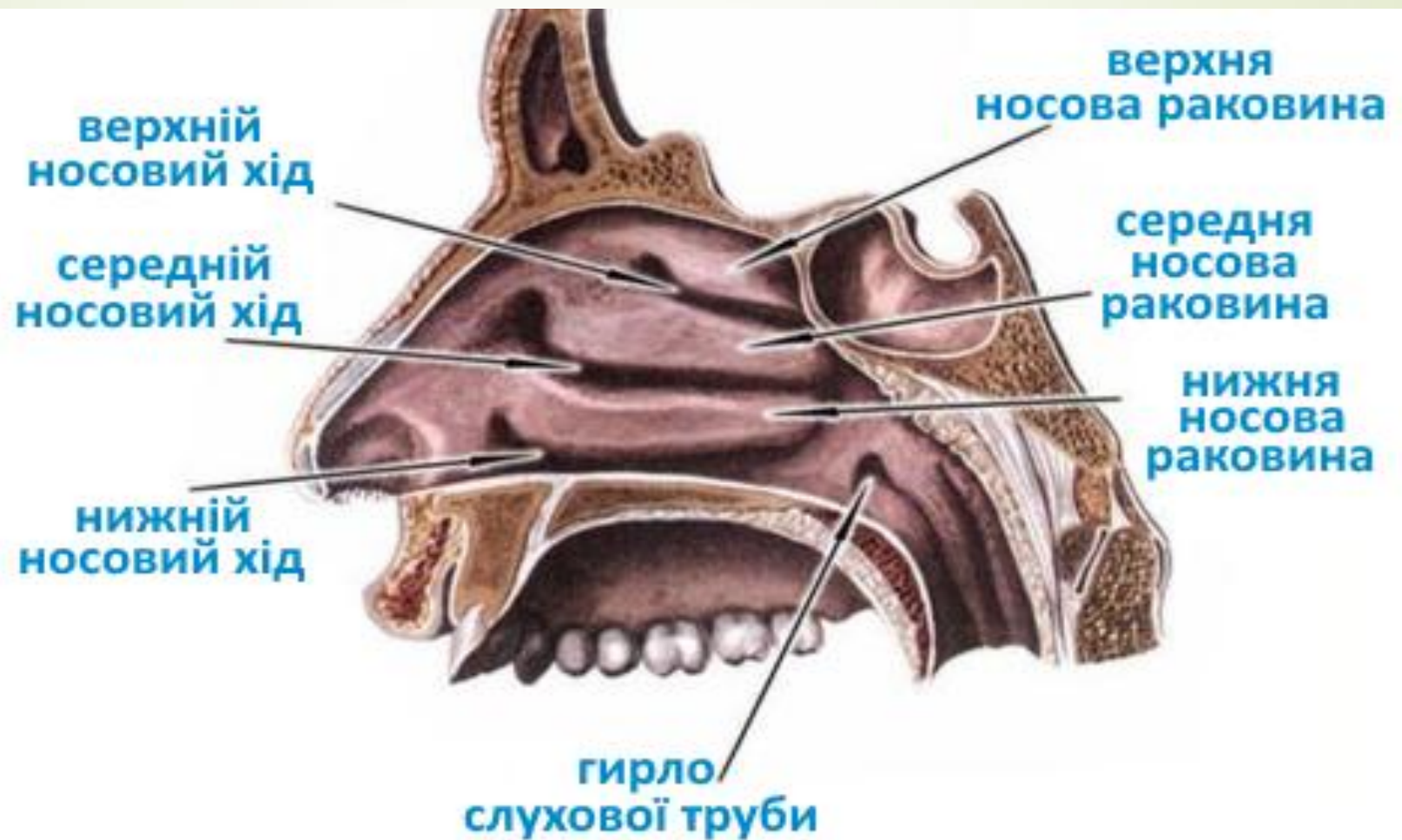



## D. Cleft palate

У хворого гостре запалення **носо-сльозового каналу** . Відомо, що після перенесеного грипу довгий час ,були виділення з носа.Із якого відділу носової порожнини могла потрапити інфекція в носо-сльозовий канал ?



- 
- A.Із нижнього носового ходу
  - B.Із верхнього носового ходу
  - C.Із середнього носового ходу
  - D.Із загального носового ходу
  - E.Із решітчасто-клиноподібної кишені

## Відповідь А.Із нижнього носового ходу

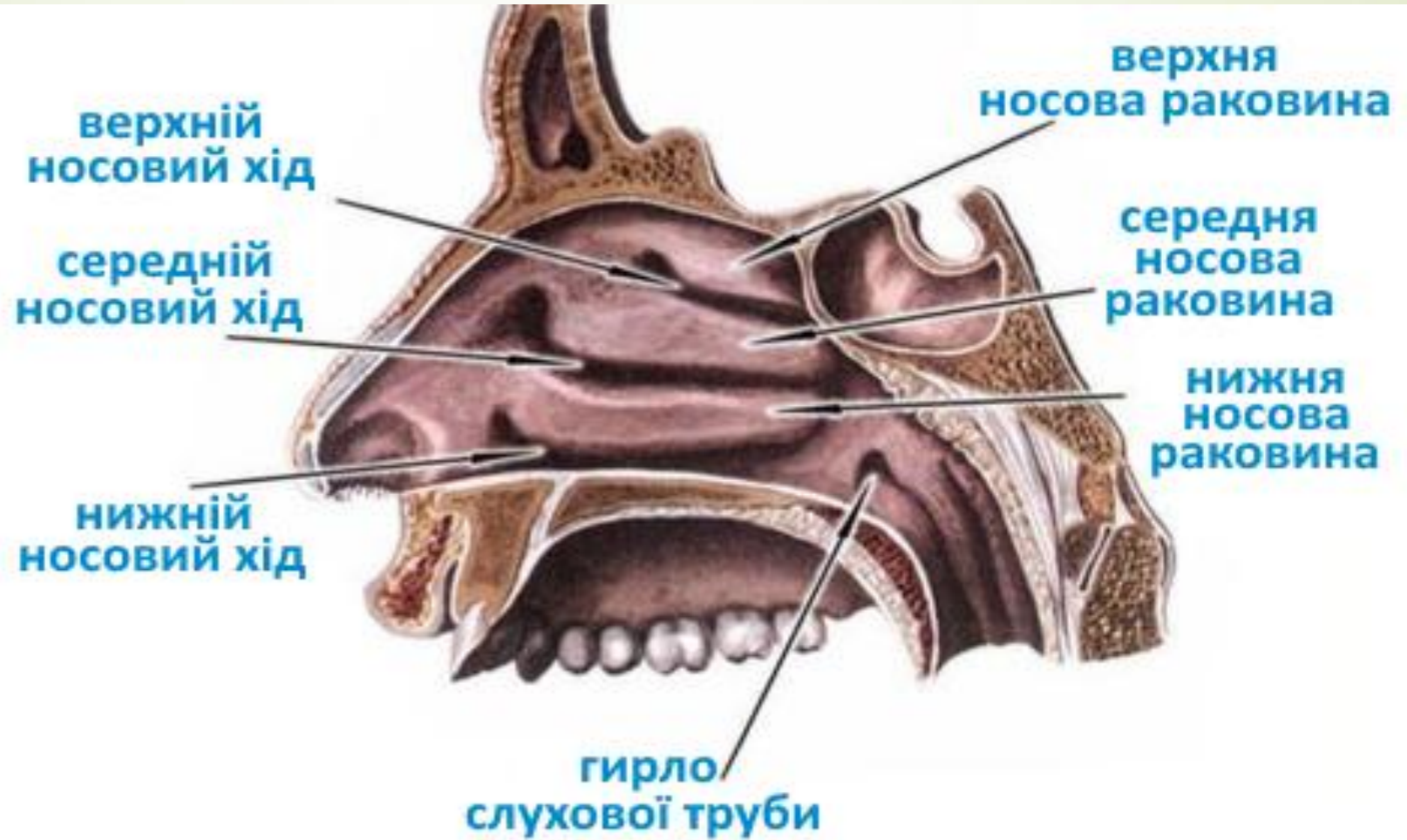




Хворий скаржиться на головний біль, утруднене дихання. Рентген підтвердив діагноз – фронтит ( запалення лобової пазухи).В якому носовому ході при огляді порожнини носа можуть спостерігались гнійні виділення?



- 
- 
- A. Средньому
  - B. Верхньому
  - C. Нижньому
  - D. Загальному
  - E. Над верхньою носовою раковиною

## Відповідь.А. Середньому

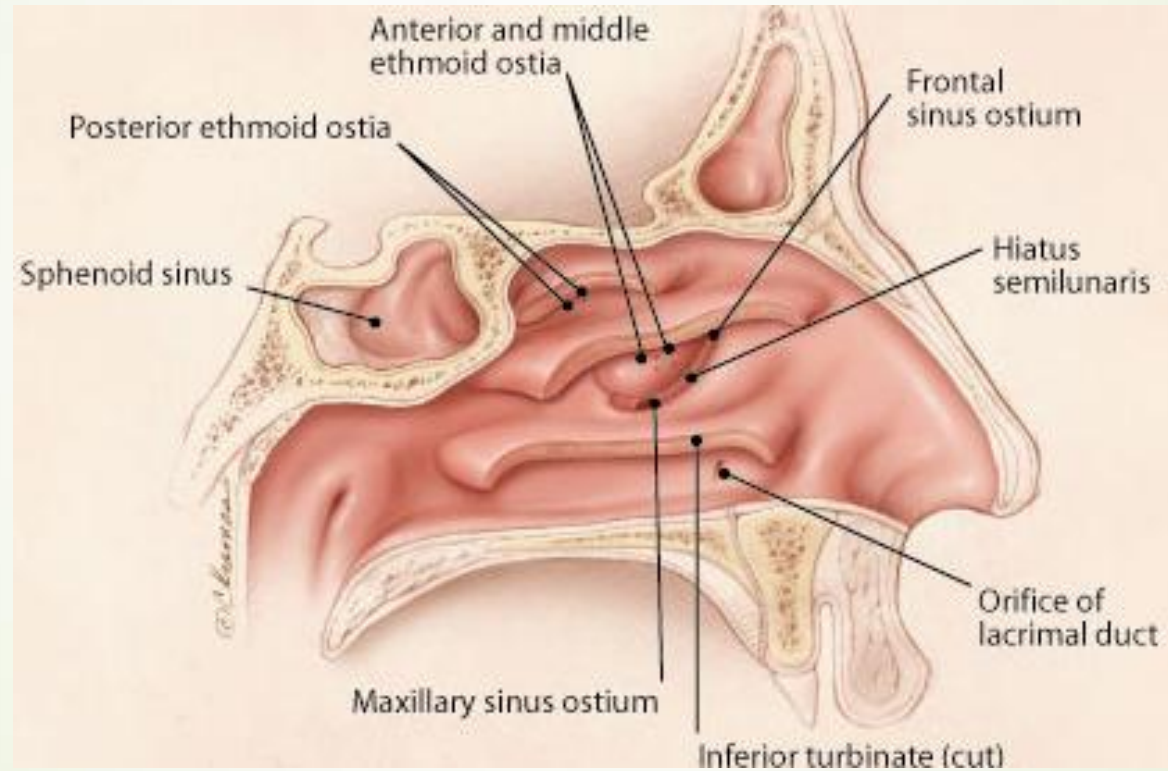



У хворого на гайморит порушено сполучення **верхньощелепної біляносової пазухи** з середнім носовим ходом. Який утвір в нормі забезпечує надходження повітря з носового ходу до гайморової пазухи?





- 
- 
- A .Hiatus semilunaris
  - B .Infundibulum ethmoidale
  - C .Foramina ethmoidalia
  - D .Recessus sphenopalatinus
  - E .Canalis nasolacrimalis

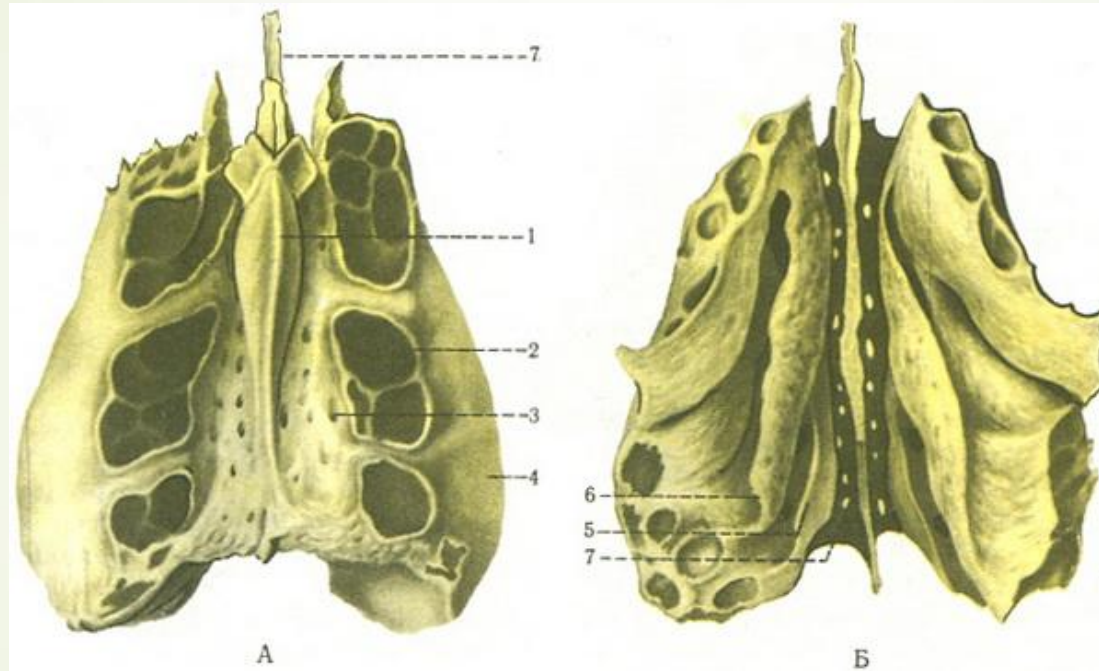
## Відповідь А . Hiatus semilunaris






- 
- Пацієнта госпіталізовано для **корекції перегородки носа**. Які кістки підлягають корекції в даному випадку?

- 
- 
- А.Перпендикулярна пластинка решітчастої кістки, леміш
  - В.Вертикальна пластинка піднебінної кістки, леміш
  - С.Перпендикулярна пластинка решітчастої кістки, нижня носова раковина
  - D.Носова кістка, вертикальна пластинка піднебінної кістки
  - Е.Горизонтальна пластинка піднебінної кістки, леміш
  -

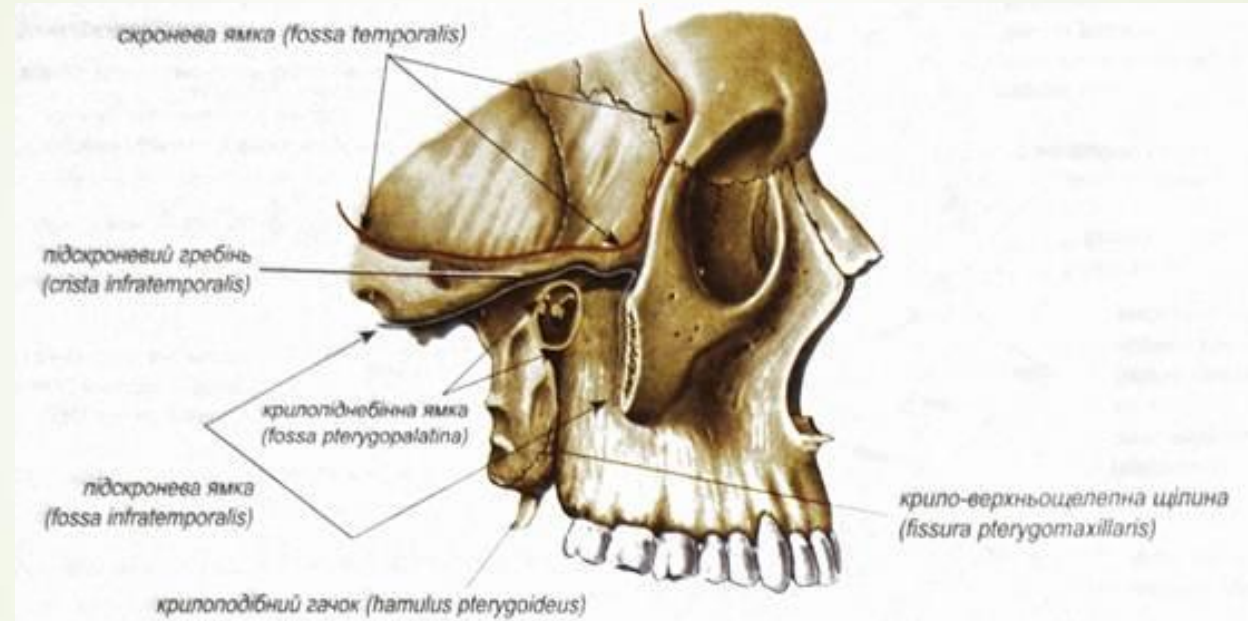
► А. Перпендикулярна пластинка решітчастої кістки, леміш




- 
- У хворого запальний процес в області привушної слинної залози. Яким чином запальний процес може проникнути **в крилоподібно-піднебінну ямку?**



- 
- 
- А. Через крило-верхньощелепну щілину
  - В. Через верхню очноямкову щілину
  - С. Через нижню очноямкову щілину
  - D. Через круглий отвір
  - Е. Через крилоподібний канал

## ► А. Через крило-верхньощелепну щілину

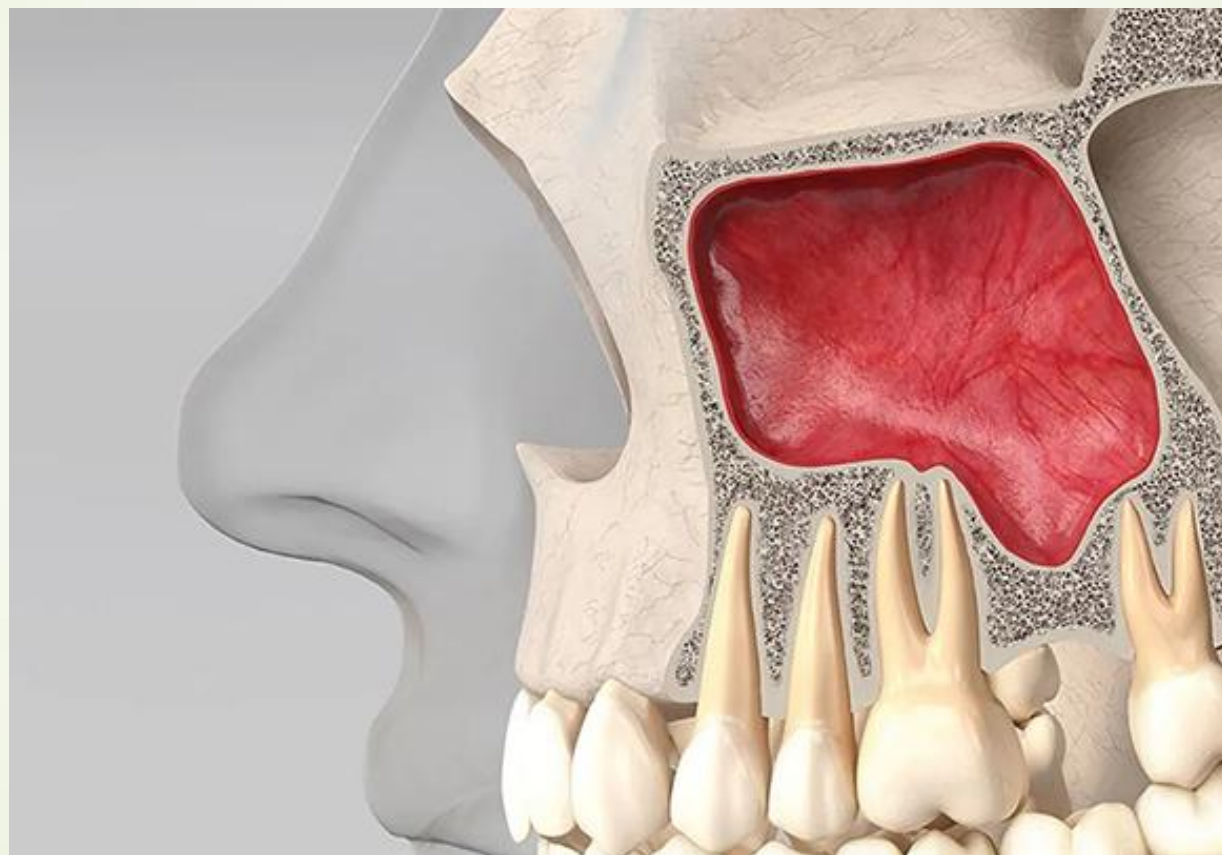







► При рентгенівському дослідженні була виявлена деформація нижньої стінки правої очної ямки. Який параназальний синус найімовірніше уражений?

- 
- 
- ▶ А.Права верхньощелепна пазуха
  - ▶ В.Клиноподібна пазуха
  - ▶ С.Лобова пазуха
  - ▶ D.Правий ґратчастий лабіринт
  - ▶ Е.Лівий ґратчастий лабіринт
  - ▶

► А.Права верхньощелепна пазуха




- 
- Лікаря-стоматологу для знеболення необхідно ввести анестетик у **крилопіднебінну ямку** із ротової порожнини. В ділянці якого анатомічного утвору потрібно робити ін'єкцію?



- 
- 
- А. Великого піднебінного отвору
  - В. Піднижньоочного ямкового отвору
  - С. Різцевого каналу
  - Д. Нижньощелепного отвору
  - Е. Підборідного отвору
  -



➤ А.Великого піднебінного отвору



- 
- При гнійному отиті гноєм зруйновано **верхню стінку барабанної порожнини**. В яку черепну ямку пошириться гній з барабанної порожнини?

- 
- 
- А. У середню черепну ямку
  - В. У передню черепну ямку
  - С. У задню черепну ямку
  - D. В очну ямку
  - Е. У крилопіднебінну ямку
  -



■ А.У середню черепну ямку

- 
- ▶ У потерпілого травма верхньої щелепи з ушкодженням **tuber maxilla**.  
Яка поверхня щелепи пошкоджена?
- 



➤ А.Підскронева

➤ В.Передня


➤ С.Очноямкова



➤ Д.Носова

➤ Е.Усі




■ А.Підскронева

- 
- У хворого при рентгенологічному дослідженні виявлено **пошкодження крилоподібного відростка**. Який канал при цьому зруйнований?


- 
- 
- А.Крилоподібний
  - В.Під'язиковий
  - С.Сонний
  - D.Зоровий
  - Е.Не має правильної відповіді





➤ А.Крилоподібний



У хворого при рентгенологічному дослідженні виявлено **перелом крилоподібного відростка** клиноподібної кістки. Яка **ямка** при цьому пошкоджена?





- 
- 
- А. Човноподібна ямка
  - В.блокова ямка
  - С.нижньощелепна ямка
  - Д.гіпофізіальна ямка
  - Е.виросткова ямка

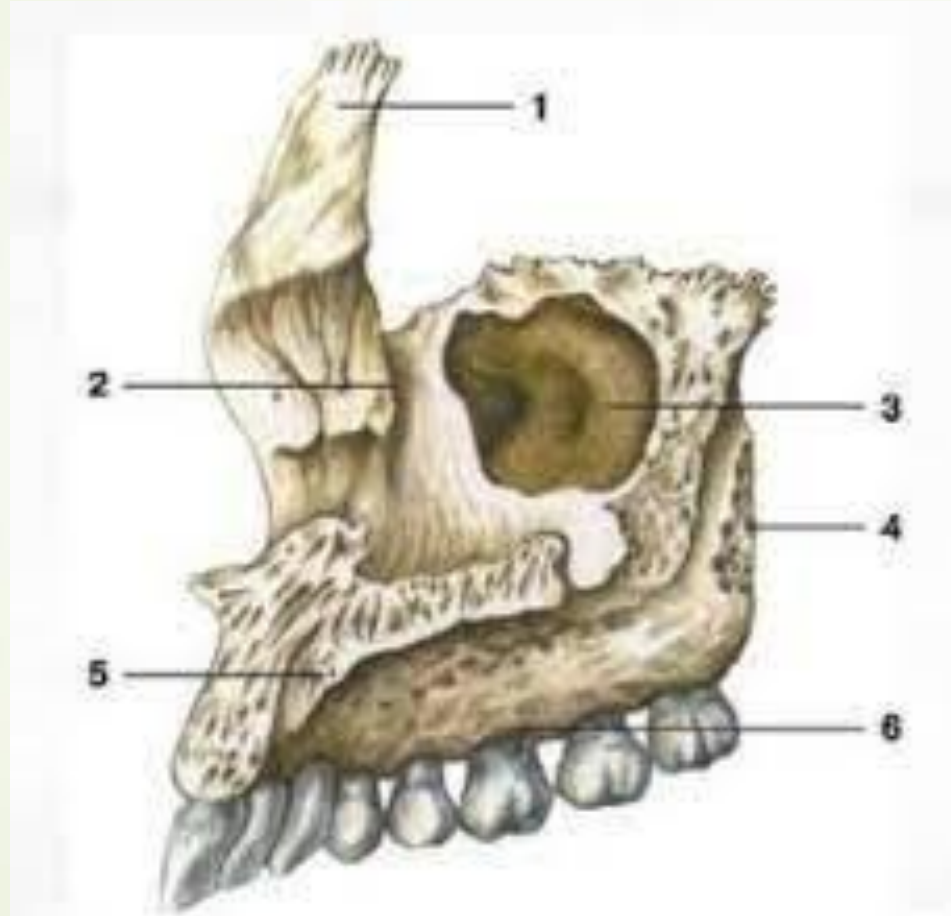



■ А. Човноподібна ямка

Після простуди у хворого виникли болі у **інфраорбітальній ділянці** та гнійні виділення з носа. В які з порожнин лицевого черепа у даному випадку може скупчуватись гній?



- 
- 
- A.sinus maxillares
  - B.sinus frontalis
  - C.sinus sphenoidalis
  - D.cellulae ethmoidales
  - E.concha nasalis superior

➤ A.sinus maxillares





► При обстеженні потерпілого виявлено пошкодження **ГОЛОВКИ**  
**НИЖНЬОЇ ЩЕЛЕПИ**. До якої ямки скроневої кістки прикріплюється  
нижня щелепа?

- 
- 
- А. Нижньощелепної
  - В. Яремної
  - С. Крилоподібної
  - Д. Човноподібної
  - Е. Виросткової
  -

## ➤ А. Нижньощелепної

### СКРОНЕВА КІСТКА

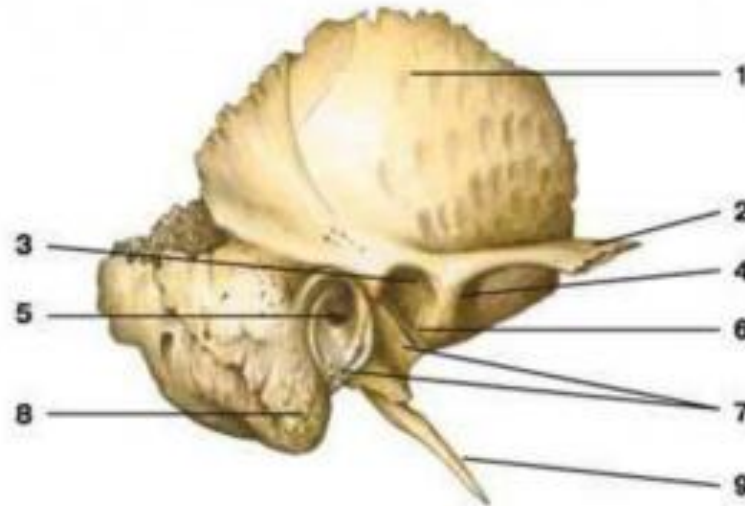

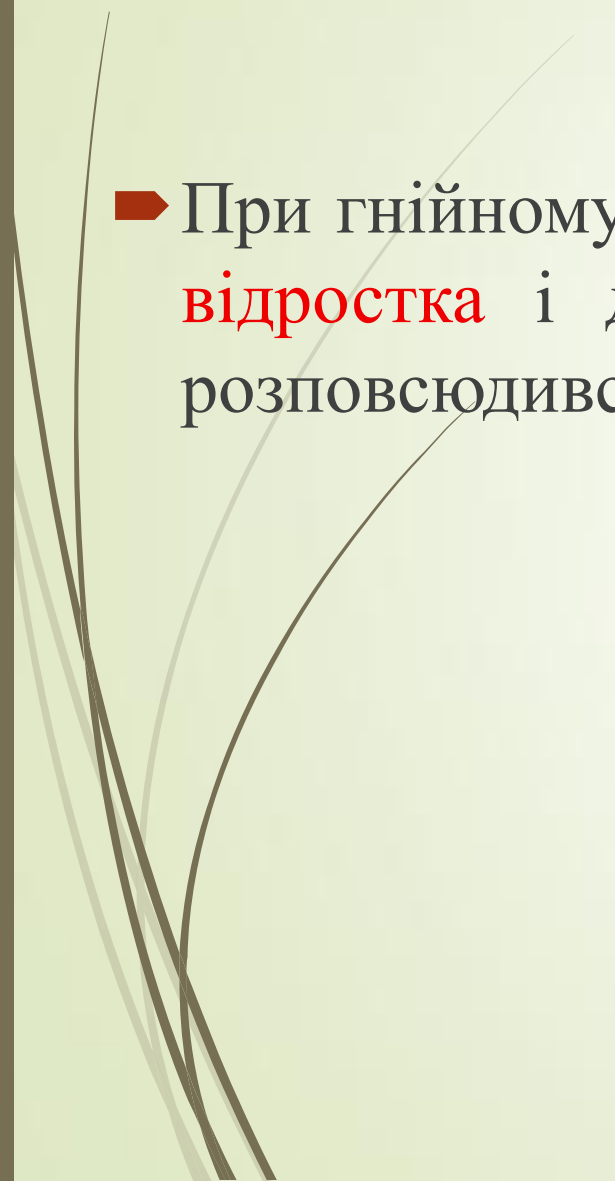



Рис. 5. Скроневі кістка

1 – луската частина, 2 – скуластий відросток, 3 – нижньощелепна ямка, 4 – суглобний бугорок,  
5 – зовнішній слуховий бугорок, 6 – кам'янисто-лускоподібна щілина, 7 – барабанна частина,  
8 – соскоподібний відросток, 9 – шилоподібний відросток



- 
- 
- При гнійному отиті гній розповсюдився у **комірки соскоподібного відростка** і далі ускладнився менінгітом. У яку ямку черепа розповсюдився гній із барабанної порожнини?

- 
- А.В задню черепну ямку
  - В.В крило-піднебінну ямку
  - С.В середню черепну ямку
  - D.В передню черепну ямку
  - Е.В очну ямку
  -



■ А.В задню черепну ямку

- 
- У потерпілого травма верхньої щелепи з ушкодженням **іклової ямки**. Яка поверхня щелепи пошкоджена?

- 
- 
- А.Передня
  - В.Носова
  - С.Очноямкова
  - D.Підскронева
  - Е.Усі

➤ А.Передня

